Janvier 2025 - Numéro 58

Revue Marocaine des Maladies de l'Enfant

Le harcèlement et le cyber harcèlement en milieu scolaire

Hommage posthume à feu professeur Alami Hmidane Taya

Les otomastoïdites aigues

Les troubles dépressifs en pédopsychiatrie

Eruption des dents temporaires et accidents de dentition

Le bourgeon caudal chez l'humain

Atteinte vasculaire de la maladie de Behçet chez l'enfant

Un cas de déficit congénital en facteur VII à révélation néonatale

Les glycogénoses de type I

Tableau précoce d'un volvulus sur mésentère commun néonatal

A propos d'une macrocranie chez un nourrisson de 8 mois



Revue Marocaine des Maladies de l'Enfant

Janvier 2025 - Numéro 58

Directrice de la rédaction
N. Mikou
mikounabiha@gmail.com

Directrice Adjointe
M. Lehlimi
drlehlimi@gmail.com

Comité de rédaction
Rachida Chami
Mohamed Fehri
Abderrahmane Abid
Mina Oumlil
Fatna Souhail
A. Aziz Bousfiha
Salwa Chafai
Zineb Jouhadi
Widad Gueddari
Nezha Benmansour
Khadija Bendarqawi
Mounia El Alaoui El Hanafi
Siham Salam
Kamilia Chbani

Secrétariat de la rédaction
Mouna Lehlimi
Mounia El Alaoui El Hanafi

Conception et Infographie
Mustapha Malouli

Siège
Faculté de Médecine et de Pharmacie
Univérsité Hassan II - Aïn Chock
19 Rue Tarik Ibn Ziad, Casablanca
Site web :
https ://revues.imist.ma/index.php/RMME

ISSN : 2820-7394

Membres fondateurs :
A. Abid, N. Mikou, R. Chami, M. Oumlil, F. Souhail, M. Fehri, S. Benomar

Comité scientifique :
A. Abkari, M. Aboumarouf, A. Aboussad, M.S. Afif, H. Afilal, A. Balafrej, A. Barkat, A. Baroudi, B. Benhammou, S. Benomar, A. Bentahila, K. Bouayed, M. Bouskraoui, S. Chihab, B. Chkirat, A. Chlilek, F. Dehbi, M. El Andaloussi, A. El Hassani, A. El Malki Tazi, T. El Medhi, N. Erreimi, F. Ettaybi, H. Hadj Khalifa, L. Hessissen, B. Hmmamouchi, F. Jennane, M. Khattab, M. Ksiyer, T. Lahrech, N. Lamdouar Bouazzaoui, M. Laraki, F. Lazrak, A. Lyaghfouri, A. Madani, C. Mahraoui, F.M Maoulainine, MF. Merini, F. Mesefer Alaoui, A. Miri, N. Mouane, S. Nejmi, M. Ouazzani Touhami, M. Ouladsayad, L. Ouzidane, A. Refass, A. Sadraoui, H. Sbihi, M. Sbihi, H. Sibai, B. Slaoui, M. Squalli Housseini, M. Yaakoubi, B. Yousri, H. El Zemmouri, K. Zerouali, A. Zineddine, L. Zniber

Comité de Lecture & Membres Correspondants :
Casablanca : N. Amenzoui, D. Belahcène, A. Boughnama, K. Chbani, M. Elhouari, J. Eloudghiri, Z. Hammoumi, M. Hamoumi, A. Khairouni, K. Maani, A. Ouadfel, A. Sakhi, S. Salam, K. Yaquini. ***Rabat :*** S. Benchekroun, B.E. Benjelloun Dakhamaa, K. Bouhmouch, N. Dini, N. El Hafidi, A. El Hassani, Z. Ghanimi, L. Karboubi, M. Kisra, A. Madani, A. Thimou, H. Zerhouni. ***Marrakech :*** E. Agoutane, I. Ait Saab, I. Elibrahimi, K. Fouraiji, N. Rada, N. Slitine El Idrissi. ***Fès :*** S. Abourazzak, M.A. Afifi, A. Berdai, M. Boubou, A. Bouharrou, M. Hbibi, M. Hida, F. Hmami, I. Lafram, M. Lakhdar Idrissi. ***Tanger :*** K. Bennani, A. Elmadi, A. Oulmaati, M. Saoui. ***Oujda :*** A. Ammour, R. Amrani, A. Ayyad, A. Baba Akhouya, M. Bellahcen, N. Benajiba, H. Benhaddou, M.C. Derkaoui, B.Y. Melhaoui, S. Messaoudi, H. Mimouni, M. Rkain. ***Meknes :*** A. Akif. O. Filali Ansar, S. Hamdouch, M. Youssoufi, N. Zouhri. ***Agadir :*** A. Daoudi, B. Jabir, A. Khannous K. Naina, A. Nbou, A. Saadi. ***El Jadida :*** A. Dahlane, C. Dourrachad, N. Fouad, K. Regragui, S. Sakhraoui. ***Essaouira :*** L. Regtaoui. ***Nador :*** A. Essaddiki, M. Hammouti. ***Settat :*** M. Elidrissi.

Principaux Partenaires scientifiques :
Fédération Marocaine de Pédiatrie, Société Marocaine de Pédiatrie

Autre partenariat scientifique : *Association Marocaine de Pneumologie et d'Allergologie Pédiatrique, Société Marocaine de Néonatologie, Société Marocaine de Gastro-Entérologie Pédiatrique, Société Marocaine de Chirurgie Pédiatrique, Société Marocaine d'Urgence et de Réanimation Néonatales et Pédiatriques, Société Marocaine d'Hématologie et d'Oncologie Pédiatrique, Association des Pédiatres de la Région de Tensift, Amicale des Pédiatres de Fès, Amicale des Pédiatres de Meknes, Amicale des Pédiatres de Tanger, Association des Pédiatres de Libre Pratique de Rabat, Société Marocaine des Sciences Médicales*

Editeur : GSM - RMME - E-mail : revuemarocaineenfant@gmail.com - Tél : (212) 661 31 27 33

Revue indexée dans l'Index Médicus

Organe officiel du Groupe Scientifique Marocain pour la Recherche, l'Information et la Formation Médicales sur la Santé et les Maladies de l'Enfant

Président : Pr Abderrahmane Abid – Vice-Président : Pr Said Benomar
Secrétaire Général : Pr Rachida Chami – Secrétaire Adjoint : Pr Fatna Souhail
Trésorière : Pr Nabiha Mikou – Trésorière : Pr Mina Oumlil
Conseillers : Pr Mohamed Fehri, Pr Bouchra Slaoui, Pr Ahmed Aziz Bousfiha

Sommaire

Editorial
Le harcèlement et le cyber harcèlement en milieu scolaire
G. Benjelloun 1

Hommage
Hommage posthume à feu professeur Alami Hmidane Taya
N. Hajjaj-Hassouni, M. Ktiri, M.T. Lahrech, A. Sbihi, F. Msefer Alaoui, F. Bouchareb 3

Mise au point
Les otomastoïdites aigues : du diagnostic à la prise en charge
J. Marrakchi, S. Jouini, G. Kharrat 12

Article original
Les troubles dépressifs en pédopsychiatrie : Epidémiologie, facteurs de risques et manifestations cliniques chez les enfants et les adolescents
L. Rachidi, S. El Hormi, H. El Oualidi, H. Nemrany, S. Benkirane, A. Sakhi,G. Benjelloun 22

Pédiatrie au quotidien
Eruption des dents temporaires et accidents de dentition
S. El omari, S. Bensouda, S. El Arabi, B. Bousfiha 30

Faits cliniques
Le bourgeon caudal chez l'humain, une entité rare à connaitre
L. Oubellaouch, F. Idrissi Fawzi, Z. Hammoumi, N. Ferram, M. Alzemmouri 37
Atteinte vasculaire de la maladie de Behçet chez l'enfant : quelle approche thérapeutique ?
I. Belarbi, C. Nahi, A. Ichane, K. Mouaddine, N. Mabrouk, S. Haddad, B. Chkirate 41
Un cas de déficit congénital en facteur VII à révélation néonatale
H. Hajaj, H. Bahari, A. Ayyad, S. Messaoudi, R. Amrani 47
Les glycogénoses de type I:A propos de 4 cas avec revue de la littérature
M. Atrassi, I. Ain Lhayat , D. Bensabahia, I. Chahid ,A .Ammari, A. Abkari 51
Tableau précoce d'un volvulus sur mésentère commun néonatal
L. Derrak, H. Msaaf, M. Lehlimi, M. Chemsi, A. Badre, A. Habzi, H. Sandi, K. Chbani, N. Ferram 56

Cas Radio-clinique
A propos d'une macrocranie chez un nourrisson de 8 mois
I. Bouzid, O. Cherif Zaitouni, D. Bentaleb, D. Laoudiyi, K. Chbani, S. Salam 60

Revue de presse 63

Agenda 66

Contents

Editorial
Harassment and Cyberbullying in Schools
G. Benjelloun 1

Tribute
Posthumous Tribute to Professor Alami Hmidane Taya
N. Hajjaj-Hassouni, M. Ktiri, M.T. Lahrech, A. Sbihi, F. Msefer Alaoui, F. Bouchareb 3

Review
Acute Otomastoiditis: From Diagnosis to Management
J. Marrakchi, S. Jouini, G. Kharrat 12

Original Article
Depressive Disorders in Child Psychiatry: Epidemiology, Risk Factors, and Clinical Manifestations in Children and Adolescents
L. Rachidi, S. El Hormi, H. El Oualidi, H. Nemrany, S. Benkirane, A. Sakhi,G. Benjelloun 22

Daily pediatrics
Eruption of Primary Teeth and Teething Accidents
S. El omari, S. Bensouda, S. El Arabi, B. Bousfiha 30

Case reports
The Caudal Appendage in Humans: A Rare Entity to Know
L. Oubellaouch, F. Idrissi Fawzi, Z. Hammoumi, N. Ferram, M. Alzemmouri 37
Vascular Involvement in Behçet's Disease in Children: What Therapeutic Approach?
I. Belarbi, C. Nahi, A. Ichane, K. Mouaddine, N. Mabrouk, S. Haddad, B. Chkirate 41
A Case of Congenital Factor VII Deficiency Revealed Neonatally
H. Hajaj, H. Bahari, A. Ayyad, S. Messaoudi, R. Amrani 47
Glycogen Storage Disease Type I: A Report of 4 Cases with Literature Review
M. Atrassi, I. Ain Lhayat , D. Bensabahia, I. Chahid ,A .Ammari, A. Abkari 51
Early Presentation of a Volvulus on Neonatal Common Mesentery
L. Derrak, H. Msaaf, M. Lehlimi, M. Chemsi, A. Badre, A. Habzi, H. Sandi, K. Chbani, N. Ferram 56

Radio-clinical case
About Macrocrania in an 8-Month-Old Infant
I. Bouzid, O. Cherif Zaitouni, D. Bentaleb, D. Laoudiyi, K. Chbani, S. Salam 60

A press review 63

Agenda 66

Rev Mar Mal Enf 2025 ; 58 : 1-2
Revue Marocaine des Maladies de l'Enfant
Editorial

Le harcèlement et le cyber harcèlement en milieu scolaire

G. Benjelloun

Professeur de Pédo-Psychiatrie
Chef de service de Pedo-psychiatrie, Hôpital mère-enfant A. Harouchi, CHU Ibn Rochd, Université Hassan II, Faculté de Médecine et de Pharmacie, Casablanca, Maroc
Auteur correspondant : benjelloungh@gmail.com

L'école est le deuxième lieu que fréquentent les enfants et les adolescents après leur foyer familial, c'est pour cela qu'il doit être un environnement protecteur et sécurisant. Pourtant la réalité est autre ; au Maroc un nombre alarmant d'enfants identifie l'école comme un lieu hostile, ils y vont la boule au ventre par crainte d'être harcelés par leurs propres camarades. Cet harcèlement, est un comportement agressif et humiliant, répété quotidiennement, et peut prendre plusieurs formes d'attitudes, comme un rejet global d'un groupe, des conduites violentes verbales et physiques. 1 enfant sur 3 est victime de harcèlement.

Le facteur commun entre tous les élèves harcelés est l'incapacité de se défendre et ce pour différentes raisons propres à chaque enfant. Le harcèlement en milieu scolaire n'a pas d'âge et n'a pas de visage. L'élève identifié comme potentielle victime de harcèlement, peut se démarquer par sa reconnaissance en classe comme étant studieux, il peut être aussi nouveau à l'école arrivant dans des groupes de jeunes déjà constitués et soudés, il peut se différencier également par des aspects physiques ou culturels différents, ou encore des maladies visibles

Au Maroc, l'enquête réalisée en 2021-2022 par le Conseil Supérieur de l'Éducation, de la Formation et de la Recherche Scientifique, montre la prévalence du harcèlement :

- 15,2% des élèves du primaire victimes de harcèlement scolaire.
- 29,7% des élèves du secondaire victimes de harcèlement scolaire.
- 11.7% les élèves du primaire ont déclaré avoir été « souvent » mis à l'écart ou insultés.
- 22,1% des élèves du secondaire déclarent avoir subi des injures et/ou des moqueries sur un réseau social au moins une fois.
- 54% des lycéens ont déclaré avoir été concernés par le vol de leurs fournitures scolaires.

Le harcèlement en milieu scolaire peut avoir des répercussions graves sur la santé mentale de l'enfant :

• Le décrochage scolaire : à cause de la pression et de la violence psychologique et physique du harcèlement scolaire, des troubles de mémoire et de concentration peuvent mener à des redoublements répétés ou à des arrêtes prématurés de la scolarité.

• La dé-sociabilisation : la peur qui résulte des agressions répétées quotidiennement et de la tension qui en ressort. L'élève se replie sur lui-même et s'enferme dans une spirale où la solitude et le sentiment de détresse lui empoisonnent l'esprit.

• L'anxiété (scolaire) et la dépression : le traumatisme psychique qui advient suite au harcèlement scolaire mène la victime du harcèlement à avoir des idées irréalistes et erronées, où l'élève est persuadé de mériter les agressions et qu'il est responsable de ce qui lui arrive. Alors que les symptômes tels que la tristesse, la perte d'élan dans la vie, le manque de motivation et de concentration, la tension permanente, les troubles divers du sommeil et de l'alimentation peuvent également venir assombrir le tableau, sans

parler des idées négatives et pessimistes qui aboutissent trop souvent au suicide.

• Les somatisations diverses : l'anxiété autant que la dépression mettent à mal le corps qui peut faire comprendre son mal-être à travers des expressions physiologiques comme les palpitations, les tremblements et maux de ventre et de tête et peuvent s'en suivre des maladies cardiovasculaires et autres.

En 2019, le premier jeudi de novembre a été instauré « **La journée internationale contre la violence et le harcèlement à l'école, y compris le cyber harcèlement** », reconnaissant que la violence à l'école, sous toutes ses formes, porte atteinte aux droits des enfants et des adolescents à la santé et à l'éducation.

Il est primordial de lutter contre le harcèlement en milieu scolaire pour garantir un environnement d'apprentissage positif, protéger les élèves, et préparer des adultes plus empathiques et responsables pour l'avenir.

C'est pourquoi, **Sous la Présidence Effective de son Altesse Lalla Meryem, l'ONDE a lancé le 29 octobre dernier, « La campagne de lutte contre le harcèlement en milieu scolaire et le cyber harcèlement » à travers plusieurs actions parallèles :**

• Conception et incubation d'une application « **Ityhad** » dédiée à la problématique **après la première édition du hackathon « e-Tofoula ».**

• Diffusion d'une **capsule de sensibilisation** au sein de **3770** établissements secondaires (collèges et lycées).

• **La formation d'une communauté protectrice autour des élèves** : plan de prévention à destination des établissements scolaires via la **méthode de la préoccupation partagée (MPP)** qui est une méthode non-blâmante qui se caractérise par une grande préoccupation à l'égard de l'élève cible qui est aussi partagée avec les élèves intimidateurs. Ceux-ci deviennent acteurs de la résolution de la situation.

Combattre le harcèlement en milieu scolaire c'est protéger les enfants et leurs droits.

Rev Mar Mal Enf 2025 ; 58 : 3-11
Revue Marocaine des Maladies de l'Enfant

Hommage posthume à feu professeur Alami Hmidane Taya



C'est avec une profonde émotion que j'ai appris le retour à Dieu de mon Maître le Professeur Tayaa ALAMI. Il est certainement retourné auprès de notre Créateur, tant le mot disparition ou tout autre synonyme ne saurait se rapporter à lui.

Le Professeur Alami a été un merveilleux chirurgien pédiatre. Il a été aussi, pour moi et pour bien d'autres, un merveilleux professeur d'Anatomie. C'est, en effet, cette discipline qu'il m'a enseignée en première année et en deuxième année de médecine et dont je garderai toute ma vie un souvenir ébloui et inoubliable. Il a été un enseignant, rigoureux, exigeant, mais tellement disponible. Etudiants en médecine, nous avons eu la chance de ne pas être nombreux. Nous allions souvent, le soir, à l'hôpital Avicenne, trouver quelqu'un pour nous guider et nous apprendre. Même aussi tard, nous étions assurés de rencontrer sur notre route, aux urgences, le Docteur Jacques Gillet qui fut le fondateur de la radiologie marocaine et auquel je dois également beaucoup et au niveau du service de chirurgie infantile le Professeur Alami. Il suffisait de vouloir apprendre. Il était là pour nous accompagner, nous raconter, nous expliquer, nous montrer comment ce métier, accaparant, difficile, astreignant, souvent éprouvant, était aussi la plus belle profession du monde, dans le sens sociologique du terme, à condition de l'exercer avec la raison de la science et surtout avec celle du cœur. C'était véritablement l'apprentissage de la médecine à travers le compagnonnage et le tutorat personnalisés. La pédagogie s'apprend pour la plupart d'entre nous. Elle est intuitive pour d'autres. Elle l'était pour lui.





Même si la formation en médecine avait commencé plus tôt, ailleurs, celle que j'ai connue se tenait à l'hôpital Avicenne. Deux amphithéâtres qui ont tellement compté ! Comment ne pas l'évoquer au moment où l'hôpital Avicenne doit disparaître ! J'ai écrit quelques pages à l'occasion du cinquantenaire de l'hôpital Avicenne, en décembre 2004, à la demande de son directeur de l'époque, le Professeur Jamal Belkhadir. Je viens de le relire. J'y écrivais, parlant du Professeur Alami, le texte suivant[1] :

« Le service de chirurgie pédiatrique se situait au rez-de-chaussée et le Professeur Alami m'avait autorisée à venir faire quelques gardes, même si je n'étais pas affectée à son service. Il était un remarquable anatomiste. Les étudiants étaient émerveillés par les incomparables schémas d'anatomie qu'il dessinait lui-même à la craie sur le tableau noir pendant ses cours et que nous essayions de reproduire avec

1 Texte figurant dans le recueil supervisé par le Professeur Jamal Belkhadir à l'occasion du cinquantenaire de l'hôpital Avicenne (décembre 2004)

conscience et motivation sur les pré-schémas qu'il nous avait distribués. J'ai conservé ces schémas jusqu'à aujourd'hui tant ils ont de sens pour moi.

Le Professeur Alami était de caractère difficile et souvent irascible. Mais sa constance dans le travail, sa présence permanente auprès de ses petits malades à l'hôpital, ses qualités pédagogiques forçaient le respect. Il ressemblait à l'hôpital Ibn Sina et faisait corps avec lui : une apparence distante et froide, mais à mieux le connaître, on découvrait un homme exceptionnel. J'ai gardé pour lui un profond respect et je me permettrai de dire, une grande affection.



Il y a peu de temps, je l'ai informé de mes nouvelles fonctions à la faculté[2]. J'ai reçu quelques semaines plus tard une réponse combien émouvante qui venait des Etats-Unis. On lui avait fait suivre mon courrier et il m'apprenait en retour qu'il était en charge d'un cours de neuroanatomie à Rutgers, the State University of New Jersey. Je crois que c'est une grande et légitime fierté pour l'hôpital Ibn Sina. »

J'ai eu la chance d'être en contact avec le Professeur Alami pendant de très nombreuses années. Je lui dois la prise en charge de mon beau-père, éprouvé par la maladie, qu'il a accompagné jusqu'au bout, avec une telle compétence et une telle humanité que cet homme, grand, aimé et respecté des siens et de sa communauté, a pu partir en toute dignité.



Je dois aussi au Pr Alami de m'avoir obligée à passer l'Internat. Il croyait en moi, au moment où moi-même éprouvais beaucoup de mal à me faire confiance. Alors que certains fermaient les portes et faisaient vivre des épreuves douloureuses aux jeunes que nous étions alors, lui savait les ouvrir et indiquer le chemin à prendre, chemin sur lequel il nous poussait même parfois fermement, au risque de nous déstabiliser avant que ne retrouvions un équilibre devenu solide et confiant.

Je suis encore aujourd'hui pleine d'admiration pour ses qualités pédagogiques. Il avait inventé la simulation avant l'heure. Au lieu de se désespérer du manque de moyens que nous connaissions dans certains domaines, il faisait preuve d'une extraordinaire créativité. Des fils électriques se transformaient en nerf sciatique et il nous montrait où il fallait faire une intramusculaire et surtout où il ne fallait pas piquer. Des morceaux de bois qu'il peignait lui-même se transformaient en maquettes anatomiques d'une très grande qualité pédagogique.



Il a eu la gentillesse de me les confier au moment où, travaillant avec le Pr Jamal Mehssani3 et soutenus avec tant de bienveillance par Mr Jaouad Cheikh Lahlou4, nous étions, enfin, en mesure de mettre sur pied le musée de la Faculté de Médecine et de Pharmacie de Rabat. Le devoir de mémoire est irremplaçable. Le maintenir dans notre enseignement et nos consciences est un gage de civilisation.

2 Je venais de prendre mes fonctions de Doyen de la Faculté de Médecine et de Pharmacie de Rabat

3 Professeur Jamal Mehssani, Professeur de Psychiatrie à l'hôpital militaire Mohammed V, a été coordonnateur de la commission « Mémoires de la Faculté ». Il est aussi un brillant photographe, auteur des photographies des enseignants exposées à la Faculté de Médecine et de Pharmacie de Rabat, qu'il avait eu la gentillesse de m'offrir et que nous avons offertes ensemble à notre Faculté.

4 Mr Jaouad Cheikh Lahlou, PDG des laboratoires Cooper Maroc, un bienfaiteur dont la générosité n'a d'égales que la modestie et la discrétion.



Quelques années plus tard, le Professeur Alami, de retour au Maroc, est venu me voir. Il m'informait qu'il souhaitait retrouver la faculté et ses étudiants. Il me précisait qu'il ne voulait déranger personne, n'assurer aucun cours magistral, et n'intervenir qu'au niveau des enseignements dirigés et des travaux pratiques. Il précisait surtout qu'il tenait à ce que sa participation, si elle était acceptée, soit totalement bénévole.

Comment refuser un tel honneur ? C'est évidemment avec une grande gratitude que j'ai accédé à sa demande et organisé son retour à l'enseignement.

C'est aussi, avec un plaisir immense, que je descendais souvent regarder par la fenêtre la lumière qu'il faisait naître dans les yeux des étudiants qui l'entouraient et auxquels il apportait, lui, ce qu'il appelait « l'anatomie fonctionnelle, celle qui sert à quelque chose » ; disait-il, « celle qui sert à comprendre, celle qui sert à expliquer ce que l'on fait, où on le fait et pourquoi on le fait ».

En 2012, la Faculté de Médecine et de Pharmacie de Rabat fêtait son cinquantenaire. J'ai été en charge de l'organisation de cet évènement, entourée, bien sûr, du Professeur Radouane Mrabet, Président de l'université Mohammed V Souissi et son équipe ainsi que de mes collaborateurs, et nombreux collègues et amis.

Cela a été une magnifique occasion de rendre hommage à notre Pays, aux trois prestigieux Rois qui ont été à l'origine de la création de nos Facultés de Médecine et de leur développement, Feu Sa Majesté Le Roi Mohammed V, prestigieux artisan de notre indépendance, Feu Sa Majesté le Roi Hassan II qui inaugura la Faculté de Médecine et de Pharmacie de Rabat le 12 octobre 1962 et Sa Majesté Le Roi Mohammed VI, que Dieu le Protège, qui continue à renforcer le développement de la médecine moderne dans notre pays.



Cet évènement a également été une magnifique occasion de rendre hommage à nos Maîtres. Parmi eux, c'est avec un immense plaisir que j'ai pu rendre hommage à mon Maître Le Professeur Tayaa Alami. C'était à mon tour de forcer sa modestie et d'aller le prendre par la main pour le présenter au ministre de l'Enseignement Supérieur, de la Recherche scientifique et de la formation des cadres de cette époque, le Pr Lahcen Daoudi.



En janvier 2017, nous organisions, le Professeur Hanan Rkain5 et moi-même un DU de Podologie à la Faculté de Médecine et de Pharmacie de Rabat.

C'est évidemment tout naturellement que nous avons fait appel au Professeur Alami pour assurer l'enseignement de l'anatomie du pied. Il nous a fait l'honneur d'accepter et a assuré cet enseignement, évidemment de manière magistrale.



Nous nous sommes retrouvés autour de lui, dans une communion de générations, avec autant d'intérêt, de passion et d'émerveillement pour les plus anciens, et avec un étonnement tout aussi émerveillé pour les plus jeunes. Un véritable moment de grâce.

5 Professeur Hanan Rkain, PES de Physiologie, Rhumatologue, Spécialiste de l'Education Thérapeutique en Santé.



L'année suivante, le 24 octobre 2018, les membres de l'Association des Praticiens Libéraux de Marrakech (AOLM), menés par leur si sympathique président, le Dr Jamal Rahib, ont souhaité ardemment rendre hommage au Professeur Alami. Nombre de ses membres ont été ses élèves. Le Professeur Alami n'aimait pas les hommages. Mais la force de persuasion de l'AOLM, que j'ai eu la joie d'aider dans cette démarche, a finalement eu raison de sa résistance. Il en a été ensuite très heureux. La gentillesse, la sympathie et l'esprit extraordinairement familial que savent développer tous les membres de cette association ont fait de ce témoignage un nouveau moment de partage et de communion.



Ce moment de partage a été naturellement si puissant que le Professeur Alami a accepté avec plaisir de se rendre à l'hommage qui lui a été rendu, le 23 mars 2019, par le Professeur Taoufik Harzy [6] qui m'a fait l'amitié de m'y associer. Le Professeur Alami a également compté de nombreux élèves à la Faculté de Médecine de Fès et je suis sûre qu'ils seront également nombreux à lui rendre hommage.



Le 24 mai 2019, le Professeur Alami prenait part, avec plaisir, à l'hommage rendu également par l'AOLM, à notre Maître, le Professeur Tounsi, auquel nous souhaitons tous santé et longue vie. Un moment inoubliable, de confraternité, de déontologie, de compétence, de transmission de savoir et de leçon humaine que nous ont prodigués ces deux personnalités irremplaçables de la médecine marocaine.

L'épidémie COVID19 est venue bousculer la régularité de nos rencontres. Elle nous a cependant donné le temps de la réflexion en particulier celle concernant l'importance des valeurs dans ce monde qui change et qui abandonne ses repères traditionnels.

Le serment d'Hippocrate nous recommande de garder à nos Maîtres le respect et la reconnaissance qui leur sont dus. Cependant, rares sont ceux que l'on peut appeler des Maîtres. Le Professeur Alami a été incontestablement un de ceux-là. Il a transmis avec générosité la science qui lui était naturelle. Il laisse derrière lui des élèves pour le pleurer et en même temps pour continuer à le faire vivre. Ce qu'il a transmis ne peut que continuer à se développer et à perdurer.

Ceux auxquels Dieu Tout Puissant a donné la générosité ne meurent jamais. Rappelé à Dieu le 14 octobre 2024, le Professeur Hmidane Tayaa Alami restera vivant dans le cœur de ses élèves et de ses patients et dans l'histoire de la médecine marocaine.

إنا لله وإنا إليه راجعون

Nous sommes à Dieu et à Lui nous retournons.

Pr Najia Hajjaj-Hassouni
Doyen du Collège des Sciences de la Santé, Université Internationale de Rabat
Ancien Doyen de la Faculté de Médecine et de Pharmacie de Rabat
Membre de l'Académie du Royaume du Maroc
Membre de l'Académie de Médecine de France

6 Professeur Taoufik Harzy, chef du service de Rhumatologie de Fès et Président de l'Association des Rhumatologues de Fès

---

Monsieur le professeur ALAMI TAYA HMIDANE s'est éteint le 11 octobre 2024.

Il était le premier chirurgien infantile et le premier professeur d'anatomie au Maroc.

Il avait créé le premier service de chirurgie infantile dans une aile du service de pédiatrie B à l'hôpital Avicenne dont la capacité ne dépassait pas une trentaine de lits d'hospitalisation malgré qu'il fût le seul service de chirurgie pour enfants pour tout le Maroc.

Pour faire face au nombre important de patients, il disposait de 2 salles d'opération et avait crée l'hôpital du jour de chirurgie pédiatrique, plus de 60 pour cent de l'activité chirurgicale se faisait en ambulatoire.

Parallèlement a cette activité de soins il assurait l'enseignement de la chirurgie pédiatrique et de l'anatomie a la faculté de médecine de Rabat.

J'avais rejoint le service du Professeur ALAMI à l'hôpital Avicenne en tant qu'interne du CHU en 1976.

En 1977, la construction de l'hôpital d'enfants de Rabat était achevée et le feu docteur Touhami, Ministre de la Santé, a confié au professeur Alami la préparation de cet hôpital en vue de son inauguration par sa Majesté le Roi Hassan II et de son ouverture aux patients et aux étudiants.

En juillet 1977, on a déménagé dans le premier hôpital d'enfants au Maroc ; on est passé de 30 lits d'hospitalisation à 200 lits environ.

Nous étions 5 jeunes médecins en formation auprès du professeur Alami, il nous a formé, encadré et accompagné pour passer les concours d'accès à la carrière universitaire (maitrise et agrégation).

Apres notre promotion en tant que Professeur agrégé il a partagé son service avec nous et nous a offert la chefferie de service, ce qui témoigne de sa grande générosité et de son affection pour ses élèves.

Pendant notre formation il nous avait permis de choisir la sous spécialité de chirurgie pédiatrique qui nous convenait chacun selon sa vocation : chirurgie viscérale pour feu Professeur Barahioui, chirurgie néonatale pour feu Professeur Benhammou, chirurgie urologique pour le Professeur Outarahout et chirurgie orthopédique pour moi. Quant au Professeur Bensellam Il était parti pour une formation au japon et après son retour il était resté polyvalent. Madame le Professeur Fouzia Farchadou faisait partie de l'équipe de feu Professeur Benhammou.

Monsieur Alami fut un médecin exceptionnel, il a consacré sa vie à soigner les enfants et à former les médecins marocains avec abnégation et beaucoup de dévouement pour son métier.

Nous avons perdu un grand homme qui a apporté beaucoup à la médecine marocaine en tant que praticien et en tant qu'enseignant qui a marqué plusieurs générations de médecins par la qualité exceptionnelle de son enseignement.

Je lui rends un grand hommage et je partage mes condoléances avec sa famille et ses élèves.

Dr Mohamed Ktiri
Professeur de chirurgie pediatrique

Nous venons de perdre en ce mois d'octobre 2024 un des plus prestigieux professeurs de la Faculté de Médecine de Rabat et un éminent chirurgien pédiatre fondateur de la Chirurgie pédiatrique au Maroc. On lui doit la formation de toute une école d'anatomistes et de nombreux chirurgiens pédiatres marocains.

Mon premier contact avec le Pr Alami, à l'instar des mes collègues de la première promotion de la faculté de Médecine de Rabat fût lors des travaux pratiques d'anatomie qu'il dirigeait sous la direction du Professeur Beauvieux dans les sous-sols de la faculté des Orangers durant les années 1963-1964. Si Alami nous éblouissait avec ses schémas anatomiques dessinés avec une adresse exceptionnelle à la craie , sur le tableau noir, accompagnés de commentaires très fluides et très didactiques. L'anatomie, malgré sa complexité et ses menus détails était assimilée avec aisance et plaisir ! Si Alami nous frappait aussi par sa dextérité lors des dissections, attirant notre curiosité et notre attention, malgré les émanations de formol qui régnait dans les locaux. Nous étions toute admiration et reconnaissance devant les qualités de grand pédagogue de ce professeur. A son instar, avec un groupe d'amis, nous avions acheté un tableau noir et nous nous évertuons à reproduire les schémas que nous avait inculqués notre professeur lors des révisions de nos cours d'anatomie.

Deux années plus tard, ils nous encadrait bénévolement une fois par semaine lors des conférences d'internat d'anatomie et de chirurgie, avec feu le Pr Nacer Benyahya le soir pour nous préparer au concours d'internat du CHU.

J'ai retrouvé le Professeur Alami lors de mon premier stage d'interne du CHU : j'ai effectivement eu le privilège d'être le premier interne de son service de chirurgie infantile à l'hôpital Avicenne. Il venait de prendre la relève du Dr Hans Moystadd qui dirigeait ce service à l'entresol, jouxtant le service de Pédiatrie A. C'était un petit service d'à peine une vingtaine de lits répartis sur quelques chambres mais qui était caractérisé par une activité intense, entre le bloc opératoire et les soins ambulatoires et les consultations. Si Alami était sur tous les fronts, tous les jours, à tout moment, toujours disponible pour les urgences. Il avait bien sur ses sautes d'humeur que beaucoup craignaient mais qui passaient très vite, son attention et sa bienveillance pour les petits patients en prenaient rapidement le dessus. Je garde présent ses conseils, son aide et ses encouragements pour me lancer dans les petites interventions et le suivi des patients. J'ai passé 2 semestres dans ce service ayant appris les rudiments de la chirurgie pédiatrique qui m'aideront énormément dans ma carrière de Pédiatre.

Nous nous sommes retrouvés avec le Professeur Alami au nouvel hôpital d'enfants de Rabat inauguré en juillet 1977. Il en a pris la direction mais l'administration ne l'attirait pas beaucoup. Il a préféré prendre en charge le service des Urgences pédiatriques afin de donner le maximum de lui-même. Il a formé auprès de lui de brillants chirurgiens pédiatres qu'il n'a cessé d'encourager et de guider : feus les Professeurs Barahioui et Benhammou, les Professeurs Outarahout, Ktiri, Bensellam et Farchadou entre autres. Les concertations entre chirurgiens pédiatres et pédiatres étaient continues dans ce temple de la Pédiatrie marocaine et le Professeur Alami était toujours là à n'importe quel moment pour donner son avis éclairé et ses judicieux conseils.

Je garde de lui un médecin au grand cœur, plein d'humanisme, passionné pour son métier, proche de ses patients, nullement intéressé par rien d'autres que le bien-être de ses petits malades surtout les plus démunis.

Qu'il repose en paix maintenant que sa mission sur cette terre a été amplement assumée.

Dr Mohammed-Tahar Lahrech
Professeur de Pédiatrie

Le 13 octobre 2024, le Maroc perdait un illustre serviteur de la médecine et de l'éducation : le Professeur Taya Hmidane Alami. Premier chirurgien pédiatre marocain et pionnier de la chirurgie pédiatrique dans notre pays, il a consacré sa vie à la santé des enfants, à l'enseignement et à la transmission des savoirs.

Né d'une vocation profonde pour soigner et enseigner, le Professeur Alami a fondé son service de chirurgie pédiatrique à l'Hôpital Avicenne de Rabat dans les années 1960, où il s'est distingué par son engagement sans faille. Puis, en juillet 1977, il rejoint l'Hôpital des Enfants, où il mettra en place une chirurgie viscérale, orthopédique et des urgences qui permettront de soigner et sauver de nombreuses vies.

Au-delà de ses compétences techniques exceptionnelles, c'est sa vision de l'enseignement et de la transmission des savoirs qui marquera de nombreuses générations. Le Professeur Alami a admirablement transmis non seulement le savoir et le savoir-faire, mais aussi le savoir-être, élément fondamental de la médecine. Avec une rigueur pédagogique sans pareille et une passion communicative, il a enseigné l'anatomie et la chirurgie avec une précision inégalée. Nombreux sont ceux qui se souviennent de ses dessins à la craie, dont la beauté et la clarté sont restées gravées dans leur mémoire, véritables chefs-d'œuvre pédagogiques. Les amphithéâtres, les salles de cours, mais aussi les blocs opératoires étaient autant de lieux où il partageait son savoir, mais surtout sa passion et son humanité.

Le Professeur Alami n'était pas qu'un professeur, il était un mentor, un modèle de dévouement et un guide pour tous ses élèves et collègues. Il était présent partout où l'on avait besoin de lui, dans les urgences, dans les services, de jour comme de nuit, offrant aux enfants malades un soin, une attention, et une compassion qui dépassaient les simples actes médicaux. Empathique et bienveillant, il aimait les enfants et savait rassurer les parents avec une attention et une douceur inégalées. Ses élèves, qu'ils soient externes, internes, ou professeurs confirmés, se souviennent de son charisme légendaire, qui imposait le respect et suscitait une admiration profonde.

Le Professeur Alami a formé les premiers enseignants de la chirurgie pédiatrique à la Faculté de Médecine de Rabat, parmi lesquels figurent des noms qui ont marqué l'histoire de la médecine au Maroc : feus les Professeurs Barahioui, Benhammou, et Bensellam, ainsi que les Professeurs Outarahout, Ktiri, Farchadou, Benhmamouche, Miri,… Ces figures de la médecine témoignent, à travers leurs propres parcours, de l'impact indélébile de son enseignement.

J'ai eu la chance et le privilège de connaître le Professeur Alami à travers plusieurs étapes de ma propre carrière médicale : en tant qu'étudiant, externe sur titre, puis interne au CHU. Il a egalement fait partie de mon jury de these. Pour la petite histoire, dans le cadre de l'etude des extravasations observees lors des uréthrocystographies, il m'avait proposé d'injecter un produit résineux dans la zone d'intérêt pour mieux observer et comprendre les phénomènes. Je garde un souvenir impérissable de ces moments passés dans le laboratoire d'anatomie de l'ancienne Faculté de Médecine des Orangers.

C'est à partir de juillet 1977, dès l'ouverture de l'Hôpital d'enfants, que j'ai eu la chance de travailler plus étroitement avec lui, alors que j'assurais la chefferie du service de Radiologie. Ces années furent inoubliables, tant sur le plan professionnel qu'humain.

Après sa retraite de la Faculté de Médecine, il n'a jamais cessé de consacrer son énergie et son savoir à la formation médicale continue à travers tout le Maroc.

Au-delà de sa carrière exceptionnelle, c'était un homme de cœur, un bâtisseur de l'avenir de la médecine au Maroc. Son héritage est immense. Il a non seulement façonné la chirurgie pediatrique, mais a aussi incarné l'essence même de la médecine : un service humble, rigoureux et profondément humain.

Nous rendons hommage au Professeur Taya Hmidane Alami avec une profonde gratitude. Puisse sa mémoire guider ceux qui poursuivent son œuvre dans la noble vocation qu'il a incarnée toute sa vie. Que son souvenir inspire à jamais ceux qui ont eu la chance de croiser son chemin.

Dr Abdelhafid Sbihi
Professeur de Radiologie

Aujourd'hui le Maroc vient de perdre un très grand Maître, le premier Professeur d'anatomie et de chirurgie infantile de la Faculté de Médecine et de Pharmacie de Rabat.

Le Professeur Alami a enseigné à ses élèves ces deux disciplines avec une clarté telle que les étudiants présents à son cours n'avaient pas besoin de les apprendre pour réussir les examens.

Les étudiants qui ont eu la chance et le privilège de faire un stage dans son service apprenaient la chirurgie infantile ainsi que beaucoup d'autres matières médicales, mais aussi, des comportements d'éthique, d'empathie, de rigueur et d'humilité.

C'était un maître qui nous a appris quoi faire et comment le faire, à respecter et rassurer les enfants malades.

Aujourd'hui, je partage des condoléances avec tous les élèves et tous les patients du Professeur Alami, que Dieu l'accueille dans sa miséricorde, Allah Yrahmou.

Dr Fouzia Msefer Alaoui
Professeur d'Oncologie Pédiatrique

L'une des figures emblématiques de la médecine marocaine vient de s'éteindre après une très longue carrière dédiée à l'enseignement, la formation médicale en chirurgie pédiatrique et en anatomie.

Parler de mon maître le Professeur émérite Hmidane Tayaa ALAMI est un exercice très difficile pour moi surtout en ces tristes et douloureux moments tant la nouvelle de sa mort m'émeut, me serre la gorge et bloque mes phrases.

J'ai fait connaissance de ce Maître hors pair en 1975. J'étais alors étudiant en année propédeutique de médecine APM. Il nous enseignait alors une matière que je découvris pour la première fois en l'occurrence l'anatomie. Nous, autres étudiants de médecine, étions subjugués et épatés par cet orateur qui maniait la langue de Molière avec une aisance et une éloquence qui plongeaient l'amphithéâtre Faraj dans un silence religieux qui n'avait rien à voir avec le chahut qui y régnait lors des cours du Professeur Berjean et bien d'autres cours.

Professeur Alami imposait le silence grâce à sa maestria et son art d'enseigner. Et quand l'un des chahuteurs du fond de l'amphithéâtre osait faire l'imbécile notre Maître jeta la craie avec laquelle il dessinait ses fameuses et magnifiques coupes d'anatomie, qui rivalisaient avec celles du Professeur Abdelhafid Lahlaidi et quitta illico presto la scène en balbutiant d'une voix mécontente et grave qu'il considérait le cours comme fait.

Dans son service de chirurgie infantile la réputation du Professeur ALAMI était légendaire. Très peu de maîtres assistants et d'internes de CHU arrivaient à suivre son rythme. Programme opératoire, Staffs, Visites et encadrement des externes se succédaient à un rythme tellement infernal et hautement soutenu que beaucoup de médecins finissaient par se décourager et s'orienter vers d'autres services plus calmes.

Personnellement, il m'arrivait de croiser Professeur ALAMI la nuit vers 2 heures ou 3 heures du matin lors de mes gardes d'étudiant externe. Il venait faire des visites inopinées la nuit dans son service pour voir si tout allait bien.

Les parents des enfants malades l'adoraient car ce médecin hors pair était très prévenant et si attentif, il les tranquillisait et prenait tout son temps pour leur expliquer les protocoles thérapeutiques et les rassurait quant au pronostic tout en étant sincère et objectif.

Professeur Alami ne se contentait pas de former des médecins en chirurgie infantile mais il s'efforçait toujours de leur transmettre les valeurs qui ont fait de lui ce médecin compétent, intègre et complètement consacré à la chirurgie infantile.

تغمد الله الفقيد بواسع رحمته واسكنه فسيح جناته مع النبيين والصديقين والشهداء والصالحين وحسن أولئك رفيقا
.اللهم اغفر له وارحمه

Dr Fouad Bouchareb
Ex haut cadre du ministère de la santé

Revue Marocaine des Maladies de l'Enfant

Mise au Point

Les otomastoïdites aigues : du diagnostic à la prise en charge

J. Marrakchi[1,2], S. Jouini[1], G. Kharrat[1,3]

1. Université de Tunis El Manar, Faculté de Médecine de Tunis, 1007, Tunis, Tunisie
2. Hôpital régional de Menzel Bourguiba, Service d'oto-rhino-laryngologie et chirurgie cervico-faciale,Bizerte, Tunisie.
3. Hôpital régional Mohamed Taher Maamouri, Service d'oto-rhino-laryngologie et chirurgie cervico-faciale,Nabeul, Tunisie
Auteur correspondant :Selima Jouini. Email : selima.jouini1994@gmail.com

RESUME

La mastoïdite aigue est la complication la plus courante de l'otite moyenne aigue. Cette pathologie se caractérise par une diffusion du processus infectieux au-delà de la muqueuse respiratoire tapissant l'oreille moyenne, d'abord dans l'os mastoïdien puis vers les régions adjacentes. Elle constitue une urgence thérapeutique. L'examen clinique permet le plus souvent de faire le diagnostic. La plupart des cas sont dus au Streptococcus pneumoniae, mais d'autres germes peuvent être en cause comme Streptococcus pyogenes, Staphylococcus aureus et des bactéries anaérobies comme Fusobacterium necrophorum. Les complications peuvent être extracrâniennes : abcès sous-périosté, abcès cervical, paralysie faciale, labyrinthite aiguë, ou intracrâniennes : thrombose du sinus latéral, abcès intracrânien, méningite. Les mastoïdites masquées, à tympan normal, sont rares et généralement révélées par de telles complications. Le scanner est nécessaire pour rechercher une complication intracrânienne et pour guider un éventuel acte chirurgical. Le pronostic est bon dans l'ensemble, sous réserve d'une antibiothérapie adaptée au germe responsable, complétée par une mastoïdectomie en cas d'échec du traitement médical ou de complications.

Mots clés: *Mastoïdite, Otite moyenne, Mastoïdectomie, Abcès sous-périosté, Périostite.*

ABSTRACT

Acute mastoiditis is the most common complication of acute otitis media. This condition is characterised by the spread of the infectious process beyond the respiratory mucosa lining the middle ear, first into the mastoid bone and then into adjacent areas. It constitutes a therapeutic emergency. The diagnosis is usually made on clinical examination. Most cases are caused by Streptococcus pneumoniae, but other germs such as Streptococcus pyogenes, Staphylococcus aureus and anaerobic bacteria specifically the Fusobacterium necrophorum may also be involved. Complications may be extracranial: subperiosteal abscess, cervical abscess, facial paralysis, acute labyrinthitis, or intracranial: lateral sinus thrombosis, intracranial abscess, meningitis. Masked mastoiditis in a normal eardrum is usually revealed by such complications. A CT scan is necessary to search for intracranial complications and to guide any surgical procedure. The prognosis is good, subject to antibiotic treatment tailored to the causative germ, supplemented by mastoidectomy in case of failure of medical treatment or complications.

Keywords: *Mastoiditis, Otitis media, Mastoidectomy, Subperiosteal abscess, Periostitis.*

INTRODUCTION

La mastoïdite aigue est une ostéite bactérienne du rocher [1]. C'est la complication suppurative la plus fréquente de l'otite moyenne aigue (OMA) [2]. Le diagnostic de la mastoïdite aigue est clinique [3] . Elle se manifeste le plus souvent par un tableau d'OMA accompagné de signes inflammatoires locaux rétro-auriculaires avec ou sans décollement du pavillon [4]. La tomodensitométrie (TDM) est l'examen complémentaire de référence. Elle permet de confirmer le diagnostic et de rechercher d'éventuelles complications [5,6]. En raison de la proximité du processus mastoïde du système nerveux central, la mastoïdite aigue peut se compliquer d'abcès intracrânien, de méningite ou encore de thrombose des sinus veineux mettant en jeu le pronostic vital d'où l'urgence de la prise en charge [7,8]. Le traitement est basé sur l'antibiothérapie éventuellement associée au traitement chirurgical [9]. La place de la mastoïdectomie reste controversée, nécessaire pour certains afin d'éradiquer les foyers infectieux et de perméabiliser le défilé atrio-attical, réservée pour d'autres aux formes associées à des complications intracrâniennes et aux échecs du traitement médical [5,10].

EPIDÉMIOLOGIE

Depuis l'avènement de l'antibiothérapie systématique dans le traitement de l'OMA, l'incidence de la mastoïdite aigue a chuté [11,12]. Une augmentation récente de l'incidence de la mastoïdite aigue a été rapportée dans certaines communautés, probablement en raison de l'émergence de souches résistantes aux antibiotiques ainsi que de l'atténuation des signes cliniques par l'antibiothérapie préalable [13,14]. Une prédominance masculine a été rapportée dans la majorité des études [11,12]. La mastoïdite aigue est plus fréquente avant l'âge de deux ans [14]. Ceci serait probablement dû à l'immaturité du système immunitaire ainsi qu'à la petite taille de l'aditus ad antrum ce qui favoriserait son obstruction au cours du phénomène inflammatoire de l'OMA [6].

L'otite moyenne aigue est une maladie saisonnière. Il en est de même pour la mastoïdite aigue [15]. Palma et al [16] ont constaté au cours de leur étude que la majorité des cas de mastoïdite aigue survenait essentiellement en automne et en printemps, ce qui est fortement en faveur du lien présumé existant entre cette pathologie et les pathologies inflammatoires des voies aériennes supérieures.

BACTÉRIOLOGIE

Plusieurs auteurs rapportent un taux de cultures négatives variant de 27 à 50% [16,17]. Cette absence de germes à la culture serait probablement la conséquence de la prise préalable d'antibiothérapie [18].

Le Streptocoque pneumoniae est à l'origine de 65% des mastoïdites aigues observées [19]. En effet, le pouvoir pathogène de ce germe est lié, d'une part, à sa haute résistance à la phagocytose grâce à sa capsule polysaccharidique et à sa capacité de produire certaines toxines (pneumolysine, neuraminidase), et d'autre part à son aptitude à induire une réaction inflammatoire intense qui favorise sa dissémination tissulaire[20]. Le Streptocoque hémolytique du groupe A (Streptococcus pyogenes) est le deuxième agent pathogène responsable des mastoïdites aigues de l'enfant [15,21,22]. La sensibilité de ce germe aux antibiotiques est restée stable et il demeure parfaitement couvert par tous les types d'antibiothérapie de première intention actuellement recommandés par les différentes sociétés savantes [21].

Le Staphylocoque aureus et le Pseudomonas aeroginusa sont de moins en moins retrouvés dans les cultures effectuées au cours des mastoïdites aigues, et sont le plus souvent l'apanage des enfants préalablement traités par antibiothérapie [21,23]. Néanmoins, la présence de Staphylocoque aureus ainsi que du *Pseudomonas aeroginusa* au niveau des cultures met en doute la fiabilité des prélèvements [49]. En effet, lorsque celui-ci est effectué en per opératoire au cours d'une mastoïdectomie, sa fiabilité est indiscutable [9]. Ce qui n'est pas le cas des prélèvements effectués sur paracentèse ou sur des écoulements auriculaires spontanés qui peuvent facilement être contaminés par la flore du conduit auditif externe [23]. Les bactéries anaérobies ne sont que rarement isolées et exceptionnellement responsables de mastoïdite aigue [13]. Leur présence est suspectée devant l'odeur nauséabonde de l'otorrhée et la présence de bulles de gaz à la tomodensitométrie[24,25]. Ces germes sont considérés comme des facteurs de mauvais pronostic et d'échec thérapeutique [21,24]. Parmi eux, le Fusobacterium necrophorum est le plus à craindre. En effet, ce germe est pourvoyeur de thromboses veineuses intracrâniennes et de syndrome de Lemierre [21,25].

ETUDE CLINIQUE

1. Les formes extériorisées

La mastoïdite aigue extériorisée en rétroauriculaire est la forme la plus fréquente. Elle se manifeste par un décollement du pavillon de l'oreille vers l'avant dans la plupart des cas [20]. Les autres signes fonctionnels sont plus au moins marqués et peuvent même manquer. Il s'agit de la douleur rétro-auriculaire, de la fièvre et de l'altération de l'état général [20]. La tuméfaction rétro-auriculaire est le signe le plus fréquemment trouvé à l'examen clinique **(Fig.1)**. Elle peut s'associer à un comblement du sillon rétro-auriculaire, à une peau inflammatoire et des signes d'otite moyenne aigue à l'otoscopie [26]. La palpation est douloureuse et peut retrouver ou non une zone fluctuante.

L'extériorisation temporo-zygomatique est plus fréquente chez les nourrissons. Elle se présente comme une tuméfaction, rapidement fluctuante de la région temporo-zygomatique et prétragienne, qui décolle et refoule le pavillon de l'oreille vers le bas [27].

L'extériorisation dans la région cervicale dite abcès de Bezold est rarement trouvée. Elle est suspectée devant une tuméfaction cervicale associée à un torticolis [28].



Fig.1. Tuméfaction inflammatoire de la région mastoïdienne droite..

La forme extériorisée péri-pharyngée peut apparaitre dans les suites d'une extériorisation cervicale non traitée. En effet, le processus suppuratif peut s'étendre le long de l'artère sous clavière pour atteindre le triangle postérieur du cou et communiquer avec l'espace rétro pharyngé via les muscles intervertébraux ou l'espace para pharyngé [28].

2. Les formes compliquées

La paralysie faciale périphérique peut survenir lors d'une otite moyenne aigue simple ou au décours d'une mastoïdite aigue [29]. La fréquence de cette complication est assez variable d'une étude à l'autre. Elle était de 3,6% dans l'étude de Palma et al [16] et de 2% dans celle de Garcia et al [6].

La labyrinthite est la deuxième complication extracrânienne des otomastoidites aigues. Elle la est suspectée devant des vertiges, une hypoacousie, des acouphènes et des signes neurovégétatifs [30].

La méningite est la complication intracrânienne la plus fréquente de la mastoïdite aigue [31]. Elle est suspectée devant une fièvre persistante malgré une antibiothérapie adaptée et bien conduite [31]. Dans ce cas, le diagnostic est confirmé par la ponction lombaire avec un examen bactériologique et chimique du liquide céphalo-rachidien qui met en évidence le plus souvent le Pneumocoque. Par ailleurs, étant donné que l'antibiothérapie décapite sa symptomatologie, la méningite passe souvent inaperçue et n'est découverte qu'à l'occasion d'une imagerie cérébrale en coupes [31].

Les thrombophlébites représentent la deuxième cause de complications intracrâniennes de la mastoïdite aigue [32]. La thrombophlébite du sinus latéral est la plus fréquente des thromboses compliquant la mastoïdite aigue avec une fréquence qui varie de 0 à 2,7% [32]. Elle résulterait de l'activation de la coagulation par les cytokines libérées au cours du processus inflammatoire [90]. Le processus thrombotique peut s'étendre à la veine jugulaire interne [33]. Le diagnostic est suspecté devant des céphalées rebelles, des vomissements, ou une diplopie. Mais, dans la plupart des cas la thrombophlébite est asymptomatique et le diagnostic sera alors posé par l'examen tomodensitométrique avec injection de produit de contraste.

L'abcès cérébral constitue la troisième complication intracrânienne par ordre de fréquence et se manifeste le plus souvent par de la fièvre [31,34]. Il est principalement causé par le Streptocoque pneumoniae [35]. Le diagnostic positif est retenu après examen tomodensitométrique avec injection de produit de contraste devant une hypodensité centrale entourée d'un halo périphérique prenant le contraste.

L'empyème extradural est suspecté devant des céphalées, une fièvre, une otalgie et une otorrhée [35]. Il est en général de petite taille et asymptomatique. Par contre, l'empyème sous-dural peut se manifester par une altération de l'état de conscience, des convulsions, des nausées ou encore des vomissements [88]. Les germes les plus fréquemment retrouvés dans les prélèvements de ces empyèmes sont le Staphylocoque aureus et les bactéries anaérobies [35].

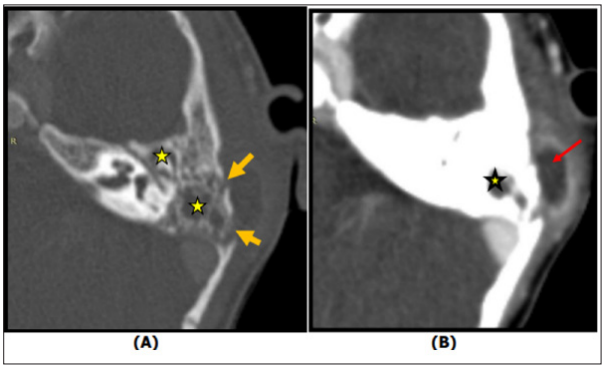

Fig.2. TDM du rocher gauche en coupes axiales, en fenêtre osseuse (A) et en fenêtre tissu mou avec injection de produit de contraste (B) : comblement total de la caisse du tympan et des cellules mastoïdiennes (étoiles), une lyse corticale de la mastoïde (flèches jaunes), un épaississement des parties molles rétro-auriculaires avec présence d'un abcès sous périosté (flèche rouge) présentant une paroi épaisse rehaussée après injection de produit de contraste..

EXAMENS COMPLÉMENTAIRES

1. Bilan biologique

Les paramètres inflammatoires biologiques non spécifiques renseignent sur le degré de gravité de la phase aigue des infections [36]. Le jeune âge et la présence de complications seraient associés à des taux de globules blancs et de protéine C réactive plus élevés [37]. Les hémocultures sont nécessaires en cas de fièvre

2. Tomodensitométrie des rochers

La tomodensitométrie des rochers et cérébrale avec injection est l'imagerie de choix. Elle montre habituellement un comblement de l'oreille moyenne et des cellules mastoïdiennes, et selon le stade de l'inflammation et de l'extension de l'infection, une rupture de la corticale externe et un abcès sous-périosté. Elle peut objectiver une érosion labyrinthique en cas de labyrinthite aigue [15]. Les séquences injectées permettent de rechercher des complications intracrâniennes et d'évaluer l'extension vers les tissus mous. La nécessité de l'imagerie est controversée [38–41].La tomodensitométrie est recommandée systématiquement pour certains auteurs compte tenu de la gravité des potentielles complications intracrâniennes et de la difficulté de les détecter à l'examen clinique [38,39]. D'autres préfèrent réserver l'examen tomodensitométrique en cas de suspicion de complications intra et extra crâniennes, en présence de signes neurologiques, en cas d'altération de l'état général, aux cas indiquant une mastoïdectomie, aux cas présentant une forme sévère et aux cas d'échec de l'antibiothérapie parentérale adaptée et bien conduite pendant 48 heures [42]. Cette attitude est justifiée par le souci de réduire l'exposition de la population pédiatrique aux radiations [41]. Le Triologicol Society Best Practice a recommandé en 2014 le scanner en cas d'échec de l'antibiothérapie après 48 heures ou d'aggravation clinique [43]. L'imagerie de contrôle est indiquée dans les cas de complications endocrâniennes un à deux mois après l'hospitalisation [44].

3. Imagerie par résonance magnétique

L'IRM offre un haut niveau de précision pour la détection des complications intracrâniennes de la mastoïdite aigue et elle est moins irradiante que le scanner [45]. Cependant, son indisponibilité empêche d'y avoir recours en pratique courante [41]. Elle représente l'examen de référence en cas de suspicion de labyrinthite [30] aigue ou subaigue.

TRAITEMENT

La mastoïdite aigue est une urgence diagnostique et thérapeutique. Son traitement est médical et/ou médico-chirurgical selon les données cliniques et de l'imagerie.

1. Le traitement médical

1.1. L'antibiothérapie

La mise en place immédiate de l'antibiothérapie à large spectre par voie parentérale est primordiale en plus des antalgiques et du traitement antipyrétique. Une monothérapie est recommandée en cas de périostite. L'antibiothérapie à base de Ceftriaxone seule ou d'Amoxicilline acide clavulanique (béta lactamine et inhibiteur de bêta-lactamase) est la plus préconisée [46,47]. Une double antibiothérapie dirigée contre le Pneumocoque, le Streptocoque du groupe A et le Staphylocoque telle que l'association d'une céphalosporine de troisième génération à type de Céfotaxime ou Ceftriaxone et de Fosfomycine ou Vancomycine ou Clindamycine [4,47]. Le Royal Collège Of Pediatrics and Child Health a préconisé en 2011 l'association d'une céphalosporine de troisième génération et du Métronidazole afin de viser le Fusobacterium necrophorum [21]. Le Groupe de pathologies infectieuses pédiatriques a préconisé en 2016 l'association Céfotaxime ou Ceftriaxone et Métronidazole en cas de mastoïdite aigue trainante avec allergie à la pénicilline et mastoïdite aigue avec complications intracrâniennes [48]. La trithérapie est préconisée en cas de présomption d'infection à Bacille Gram négatif (enfant de quatre à huit mois, antécédents d'antibiothérapie prolongée, complications intracrâniennes inaugurale). Un aminoside est ajouté à la bithérapie.

Le relais par antibiothérapie orale après deux à cinq jours de traitement intraveineux bien conduit peut être envisagé dès qu'une amélioration clinique franche est objectivée par la baisse de la température, le tarissement de la douleur et des signes locaux ainsi qu'une baisse franche du taux des marqueurs biologiques de l'inflammation sont obtenus [48,49]. Dans le cas contraire, une imagerie doit être faite pour rechercher un abcès profond.

Il n'existe pas de consensus pour guider la durée du traitement. Elle dépend de la gravité initiale et de la rapidité de la réponse thérapeutique. Toutefois, une durée totale de 10 à 15 jours peut suffire [48,49]. Elle peut aller jusqu'à cinq semaines en cas de complications intracrâniennes ou d'infection à des germes anaérobies [15].

1.2. L'anticoagulation

L'héparinothérapie en cas de mastoïdite aigue compliquée de thrombophlébite cérébrale demeure un sujet à controverse [44]. D'une part, il n'existe aucune preuve que l'anticoagulation améliore le taux de reperméabilisation du sinus veineux. D'autres part, il existe très peu d'essais évaluant leur efficacité et leur toxicité chez les patients atteints de mastoïdite aigue compliquée de thrombophlébite cérébrale pour justifier une recommandation générale [44,48]. Des essais ont conclu que l'anticoagulation pouvait être administrée en toute sécurité avec un risque hémorragique non significatif [44].

En cas d'indication de l'anticoagulation, c'est l'héparine à bas poids moléculaire qui est la molécule choisie de première intention. Elle est prescrite à dose curative (100UI /kg/12heures) pendant un à deux mois jusqu'à la reperméabilisation du sinus veineux. Puis, elle est suivie par une prescription d'aspirine qui est utilisée comme un traitement prophylactique à la dose de 1mg/kg/jour pendant six mois. L'anticoagulation par les antivitamines k est à éviter chez les enfants vu la difficulté de l'observation et de la surveillance de l'INR [50].

La corticothérapie est recommandée dans la mastoïdite aigue compliquée de paralysie faciale périphérique [29]. Pour les enfants, il est recommandé de prescrire le Prednisone ou le Prednisolone qui est recommandé à la dose de 2mg/kg/jour [51]. La durée de cette corticothérapie est variable, avec préférence de courtes cures de 5 jours.

Les protocoles d'antibiothérapie probabiliste recommandée en cas de mastoidite aigue sont résumés dans la Figure 4.

2. Le traitement chirurgical

La mastoïdite aigue était considérée, auparavant, comme une pathologie chirurgicale et son traitement était basé sur la mastoïdectomie corticale associée à l'antibiothérapie [38]. Plus récemment, les approches conservatrices ont immergé, couronnées de succès

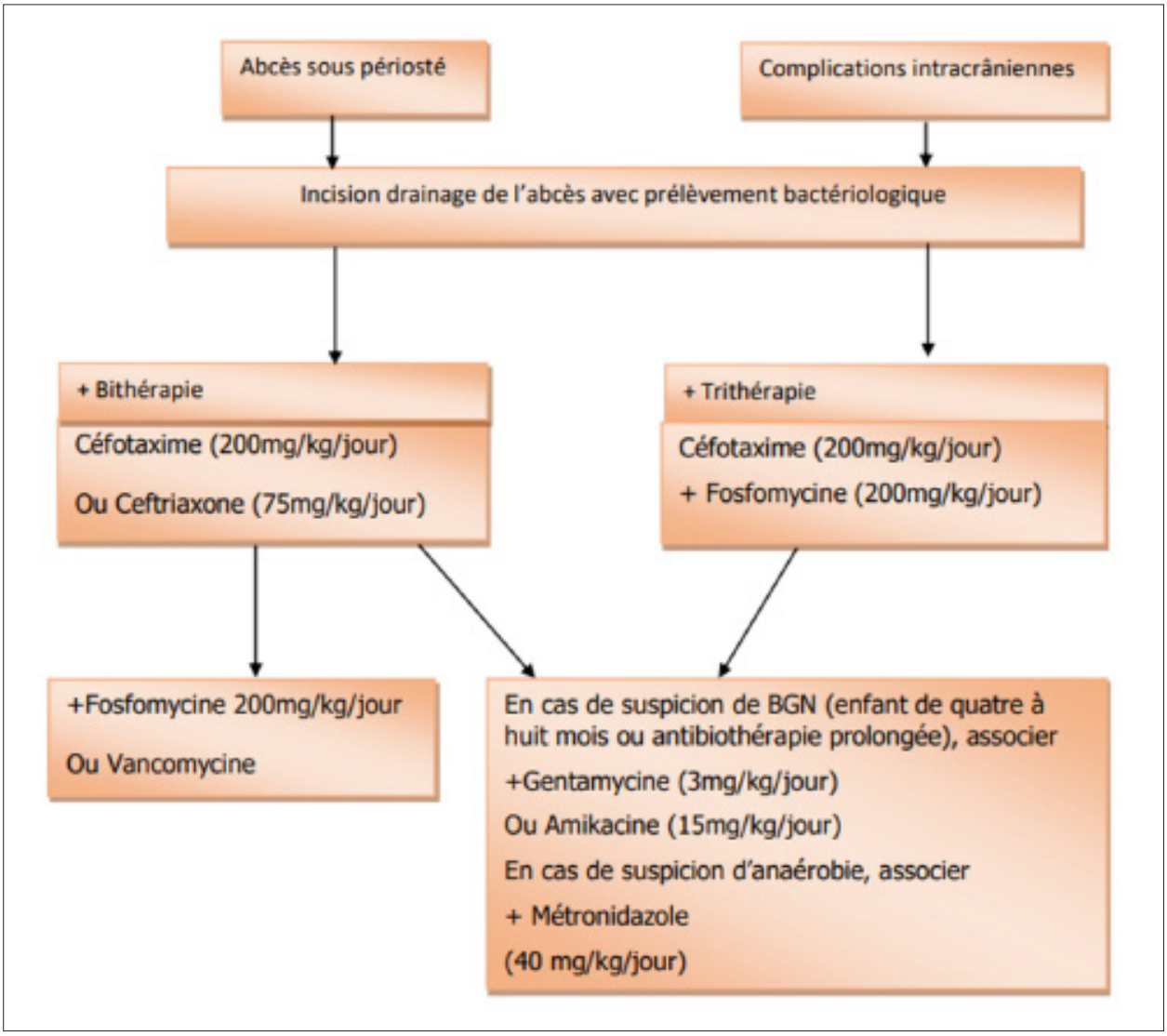

Fig.4. Prise en charge en cas de mastoïdite aigue avec abcès souspériosté associé ou non à des complications intracrâniennes.

même dans les cas de mastoïdites aigues compliquées [19,38,52] .

Ponction-mise à plat de l'abcès sous-périosté

Cette intervention fait partie du traitement conservateur et vise à éviter la mastoïdectomie [47]. Une revue systématique incluant 36 études a rapporté un pourcentage de réussite de 86,5% lors de l'incision drainage de l'abcès sous-périosté [5]. Cette technique peut se faire sous anesthésie locale ce qui évite l'exposition du patient aux potentielles complications de l'anesthésie générale (Fig.3).

La paracentèse

La paracentèse fait partie de l'arsenal thérapeutique conservateur. Habituellement, l'anesthésie générale est requise chez les enfants [53]. Son objectif principal est de drainer le pus qui se trouve dans l'oreille moyenne

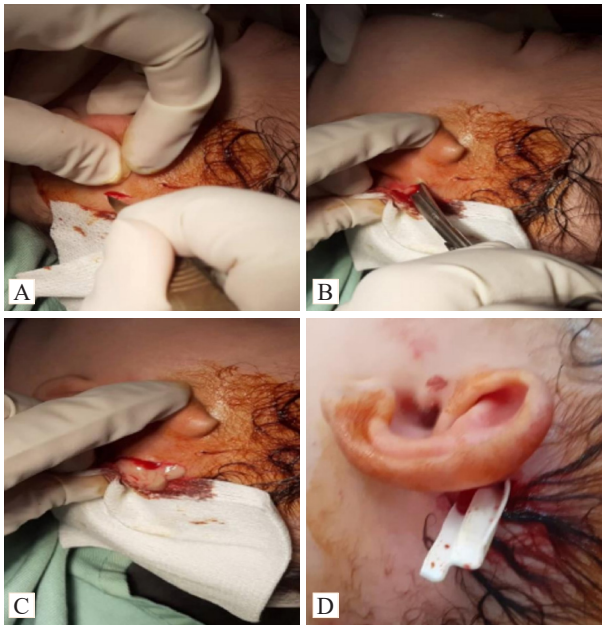

Fig.3. Photos per opératoires montrant l'incision rétro-auriculaire (A, B), l'issue de pus (C) et la mise en place d'une lame de drainage (D) chez un enfant présentant une mastoïdite aigue gauche..

permettant un soulagement immédiat de la douleur et de prélever un échantillon pour l'examen bactériologique [54]. Elle permet également une ventilation de l'oreille moyenne et des cellules mastoïdiennes à partir de l'antre [55]. Elle est le plus souvent faite pour les patients âgés de moins de deux ans. Elle est indiquée en cas d'otalgie intense avec un bombement d'un tympan complet [56].

La mastoidectomie

La mastoïdectomie assure le drainage des secrétions purulentes de la cavité mastoïdienne infectée [57]. Une antrotomie est suffisante et la réalisation d'une antro-atticotomie extensive est inutile dans la majorité des cas [57]. Par ailleurs, une évaluation clinique et une tomodensitométrie sont nécessaires avant toute intervention [58]. Les suites opératoires peuvent être émaillées de complications. La lésion du nerf facial est la complication la plus redoutée. En effet, une parésie peut être induite par les produits anesthésiants et une paralysie peut se voir en cas de lésion ou de transsection du nerf facial au cours de la mastoïdectomie. Des traumatismes ossiculaires peuvent se voir également [58].

L'indication de la mastoïdectomie est controversée. Certains auteurs préconisent un traitement radical par mastoïdectomie pour toute mastoïdite aiguë coalescente, alors que d'autres auteurs recommandent une approche conservatrice et préfèrent réserver la mastoïdectomie aux cas d'échec de l'antibiothérapie et aux cas pourvus de complications osseuses extra-temporales [10]. Les indications retenues varient d'une étude à l'autre : abcès sous-périosté, âge supérieur à 30 mois (ou un poids de plus 15 kg), complications endocrâniennes, une otorrhée purulente résistante à une antibiothérapie de plus de deux semaines, l'absence d'évolution favorable après 48 heures d'antibiothérapie [20]. Elle est recommandée d'emblée par certains auteurs en cas d'abcès cérébral ou d'empyème sous ou extra dural et elle sera alors réalisé en même temps que l'acte neurochirurgical [35,59]. En cas de paralysie faciale compliquant la mastoïdite aigue, la place de la mastoïdectomie est aussi controversée [29]. Elle a été suggérée dans les cas de paralysie faciale compliquant une mastoïdite masquée [29]. Selon certains auteurs, une mastoïdectomie avec décompression du nerf facial est préconisée chez tous les patients ayant une PFP complète qui ne s'améliore pas après trois semaines de traitement médical adapté [60].

Pour une meilleure prise en charge des mastoïdites aigues, nous proposons un algorithme qui tient compte des recommandations actuelles et des données les plus récentes de la littérature (Fig.5).

CONCLUSION

Malgré la généralisation de l'antibiothérapie et de la vaccination, la mastoïdite aigue reste une pathologie grave par les complications qu'elle peut entrainer. La prise en charge est basée sur l'antibiothérapie associée ou pas au drainage d'un abcès sous-périosté. La mastoïdectomie est indiquée en cas d'échec de cette approche conservatrice..

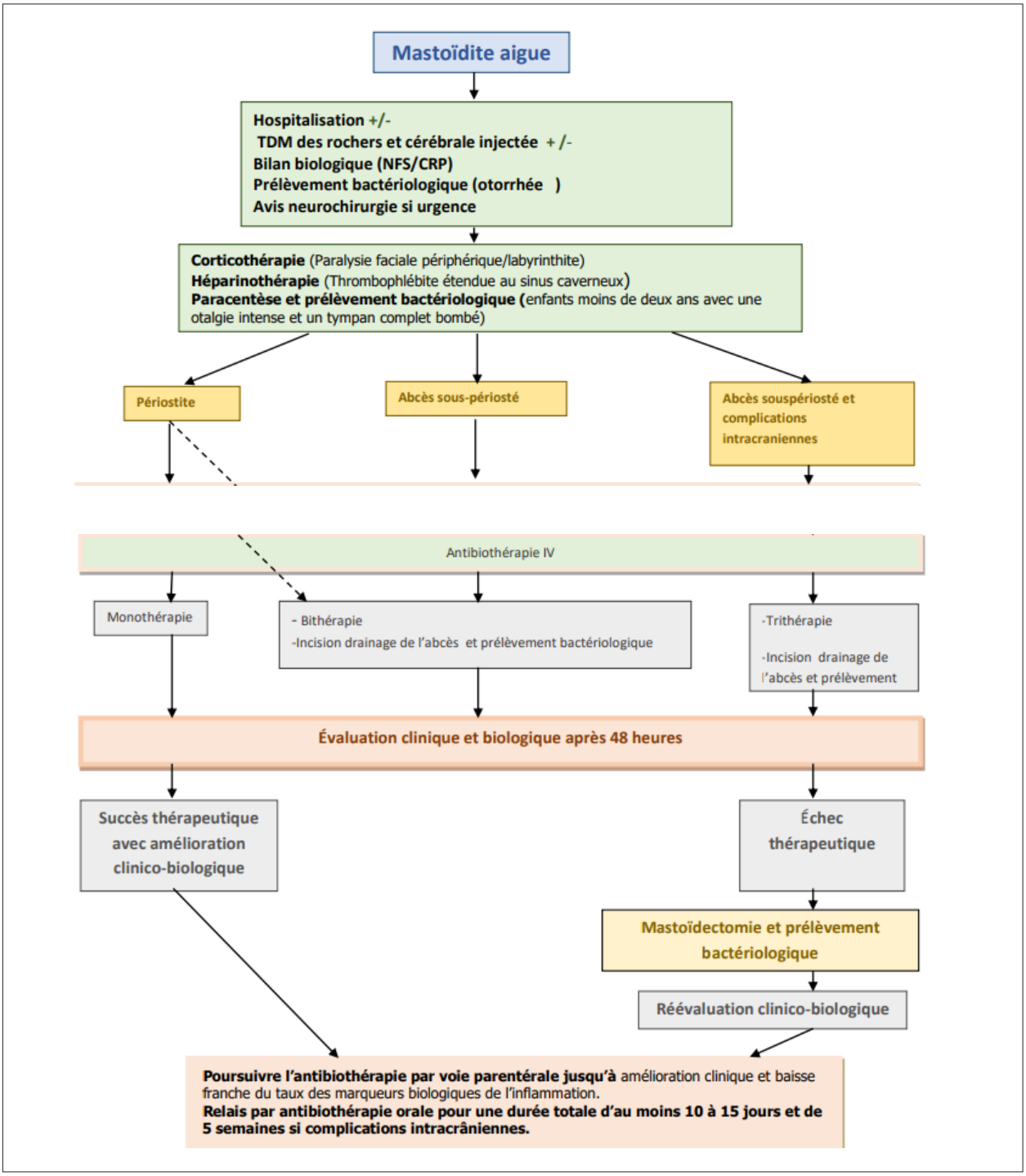

Fig.5. Algorithme de prise en charge thérapeutique de la mastoïdite aigue chez l'enfant.
NFS : numération formule sanguine CRP : protéine C réactive.

Références

1. Masson E. Mastoïdite aiguë de l'enfant [Internet]. EM-Consulte. [cité 3 juin 2024]. Disponible sur: https://www.em-consulte.com/article/983788/arbres_decisionels/mastoidite-aigue-de-l-enfant
2. Acevedo JL, Lander L, Shah UK, Shah RK. Existence of important variations in the United States in the treatment of pediatric mastoiditis. Arch Otolaryngol Head Neck Surg. janv 2009;135(1):28-32.
3. Acute mastoiditis: increase of incidence and controversies in antibiotic treatment - PubMed [Internet]. [cité 3 juin 2024]. Disponible sur: https://pubmed.ncbi.nlm.nih.gov/17235402/
4. Alkhateeb A, Morin F, Aziz H, Manogaran M, Guertin W, Duval M. Outpatient management of pediatric acute mastoiditis. Int J Pediatr Otorhinolaryngol. nov 2017;102:98-102.
5. Anne S, Schwartz S, Ishman SL, Cohen M, Hopkins B. Medical Versus Surgical Treatment of Pediatric Acute Mastoiditis: A Systematic Review. Laryngoscope. mars 2019;129(3):754-60.
6. Garcia C, Salgueiro AB, Luís C, Correia P, Brito MJ. Acute mastoiditis in children: Middle ear cultures may help in reducing use of broad spectrum antibiotics. Int J Pediatr Otorhinolaryngol. janv 2017;92:32-7.
7. Abdel-Aziz M, El-hoshy H. Acute mastoiditis: A one year study in the pediatric hospital of Cairo university. BMC Ear Nose Throat Disord. 2010;10:1. - Recherche Google [Internet]. [cité 3 juin 2024]. Disponible sur: https://www.google.com/search?q=.+Abdel-Aziz+M%2C+El-hoshy+H.+Acute+mastoiditis%3A+A+one+year+study+in+the+pediatric+hospital+of+Cairo+university.+BMC+Ear+Nose+Throat+Disord.+2010%3B10%3A1.&oq=.+Abdel-Aziz+M%2C+El-hoshy+H.+Acute+mastoiditis%3A+A+one+year+study+in+the+pediatric+hospital+of+Cairo+university.+BMC+Ear+Nose+Throat+Disord.+2010%3B10%3A1.&gs_lcrp=EgZjaHJvbWUyBggAEEUYOdIBBzcxOGowajmoAgCwAgE&sourceid=chrome&ie=UTF-8
8. Gelbart M, Bilavsky E, Chodick G, Raveh E, Levy I, Ashkenazi-Hoffnung L. Fusobacterium necrophorum as an Emerging Pathogen of Acute Mastoiditis. Pediatr Infect Dis J. janv 2019;38(1):12-5.
9. Juilland N, Vinckenbosch P, Richard C. Otite moyenne aiguë et complications à court terme. Revue Médicale Suisse. 2016;12(506):338-43.
10. Choi SS, Lander L. Pediatric acute mastoiditis in the post-pneumococcal conjugate vaccine era. Laryngoscope. mai 2011;121(5):1072-80.
11. Balsamo C, Biagi C, Mancini M, Corsini I, Bergamaschi R, Lanari M. Acute mastoiditis in an Italian pediatric tertiary medical center: a 15 - year retrospective study. Ital J Pediatr. 18 juin 2018;44(1):71.
12. Grossman Z, Zehavi Y, Leibovitz E, Grisaru-Soen G, Shachor Meyouhas Y, Kassis I, et al. Severe Acute Mastoiditis Admission is Not Related to Delayed Antibiotic Treatment for Antecedent Acute Otitis Media. Pediatr Infect Dis J. févr 2016;35(2):162-5.
13. Acute mastoiditis in children: a retrospective study of 188 patients - PubMed [Internet]. [cité 3 juin 2024]. Disponible sur: https://pubmed.ncbi.nlm.nih.gov/20971514/
14. Loh R, Phua M, Shaw CKL. Management of paediatric acute mastoiditis: systematic review. J Laryngol Otol. févr 2018;132(2):96-104.
15. François M, Van den Abbeele T, Viala P, Narcy P. Mastoïdites aiguës extériorisées de l'enfant : à propos d'une série de 48 cas. Arch Pediatr. oct 2001;8(10):1050-4.
16. Palma S, Fiumana E, Borgonzoni M, Bovo R, Rosignoli M, Martini A. Acute mastoiditis in children: the « Ferrara » experience. Int J Pediatr Otorhinolaryngol. nov 2007;71(11):1663-9.
17. Tarantino V, D'Agostino R, Taborelli G, Melagrana A, Porcu A, Stura M. Acute mastoiditis: a 10 year retrospective study. Int J Pediatr Otorhinolaryngol. 11 nov 2002;66(2):143-8.
18. Bartolomé Benito M, Pérez Gorricho B. Acute mastoiditis: increase of incidence and controversies in antibiotic treatment. Rev Esp Quimioter. déc 2006;19(4):337-41.
19. Di Sarno L, Cammisa I, Curatola A, Pansini V, Eftimiadi G, Gatto A, et al. A scoping review of the management of acute mastoiditis in children: What is the best approach? The Turkish Journal of Pediatrics. 31 déc 2023;65:906-18.
20. Masson E. Mastoïdite aiguë extériorisée chez l'enfant : la mastoïdectomie peut-elle être évitée ? [Internet]. EM-Consulte. [cité 4 juin 2024]. Disponible sur: https://www.em-consulte.com/article/225945/mastoidite-aigue-exteriorisee-chez-lenfant-la-mast
21. Antibiothérapie des infections ORL sévères du nourrisson et de l'enfant : Mastoïdites aiguës - EM consulte [Internet]. [cité 4 juin 2024]. Disponible sur: https://www.em-consulte.com/article/859278/antibiotherapie-des-infections-orl-severes-du-nour
22. Kynion R. Mastoiditis. Pediatr Rev. mai 2018;39(5):267-9.
23. Heslop A, Ovesen T. Severe acute middle ear infections: microbiology and treatment. Int J Pediatr Otorhinolaryngol. oct 2006;70(10):1811-6.
24. Yarden-Bilavsky H, Raveh E, Livni G, Scheuerman O, Amir J, Bilavsky E. Fusobacterium necrophorum mastoiditis in children-emerging pathogen in an old disease. Int J Pediatr Otorhinolaryngol. janv 2013;77(1):92-6.
25. Surgical intervention for acute mastoiditis: 10 years experience in a tertiary children hospital - PubMed [Internet]. [cité 4 juin 2024]. Disponible sur: https://pubmed.ncbi.nlm.nih.gov/31456037/
26. Challenges in the management of acute mastoiditis in children-PubMed [Internet]. [cité 4 juin 2024]. Disponible sur: https://pubmed.ncbi.nlm.nih.gov/25903167/
27. Zygomatic abscess with temporal myositis - a rare extracranial complication of acute otitis media - PubMed [Internet]. [cité 4 juin 2024]. Disponible sur: https://pubmed.ncbi.nlm.nih.gov/15763297/
28. Malik K, Dever LL, Kapila R. Bezold's abscess: A rare complication of suppurative mastoiditis. IDCases. 17 avr 2019;17:e00538.
29. Prasad S, Vishwas KV, Pedaprolu S, Kavyashree R. Facial Nerve Paralysis in Acute Suppurative Otitis Media-Management. Indian J Otolaryngol Head Neck Surg. mars 2017;69(1):58-61.
30. Pellegrini S, Gonzalez Macchi ME, Sommerfleck PA, Bernáldez PC. Intratemporal complications from acute otitis media in children: 17 cases in two years. Acta Otorrinolaringol Esp. 2012;63(1):21-5.
31. Burakgazi G, Bayaroğullari H, Öztürk F, Arli C, Motor VK, Yanmaz R, et al. Radiological Imaging of Rare Intracranial Complications Secondary to Otitis Media and Mastoiditis. J Craniofac Surg. mai 2017;28(3):620-4.
32. Wong BYW, Hickman S, Richards M, Jassar P, Wilson T. Management of paediatric otogenic cerebral venous sinus thrombosis: a systematic review. Clin Otolaryngol. déc 2015;40(6):704-14.
33. Redaelli de Zinis LO, Gasparotti R, Campovecchi C, Annibale G, Barezzani MG. Internal jugular vein thrombosis associated with acute mastoiditis in a pediatric age. Otol Neurotol. oct 2006;27(7):937-44.
34. Heywood EG, Stubington T, Chandarana K, Bowerman K,

Baruah P. Complications of acute mastoiditis in a paediatric population at a UK Tertiary Centre: A retrospective review. Clinical Otolaryngology. 2024;49(2):264-9.
35. Osborn AJ, Blaser S, Papsin BC. Decisions regarding intracranial complications from acute mastoiditis in children. Curr Opin Otolaryngol Head Neck Surg. déc 2011;19(6):478-85.
36. Bridwell RE, Koyfman A, Long B. High risk and low prevalence diseases: Acute mastoiditis. The American Journal of Emergency Medicine. 1 mai 2024;79:63-9.
37. Stern Shavit S, Raveh E, Levi L, Sokolov M, Ulanovski D. Surgical intervention for acute mastoiditis: 10 years experience in a tertiary children hospital. Eur Arch Otorhinolaryngol. nov 2019;276(11):3051-6.
38. Luntz M, Bartal K, Brodsky A, Shihada R. Acute mastoiditis: the role of imaging for identifying intracranial complications. Laryngoscope. déc 2012;122(12):2813-7.
39. Zevallos JP, Vrabec JT, Williamson RA, Giannoni C, Larrier D, Sulek M, et al. Advanced pediatric mastoiditis with and without intracranial complications. Laryngoscope. août 2009;119(8):1610-5.
40. Minks DP, Porte M, Jenkins N. Acute mastoiditis--the role of radiology. Clin Radiol. avr 2013;68(4):397-405.
41. Bertolaso C, Cammisa I, Orsini N, Sollazzo M, Sardaro V, Gatto A, et al. Diagnosing acute mastoiditis in a pediatric emergency department: a retrospective review. Acta Biomed. 2023;94(2):e2023037.
42. Cassano P, Ciprandi G, Passali D. Acute mastoiditis in children. Acta Biomed. 2020;91(Suppl 1):54-9.
43. Acute Mastoiditis in Children: Necessity and Timing of Imaging-PubMed [Internet]. [cité 5 juin 2024]. Disponible sur: https://pubmed.ncbi.nlm.nih.gov/26398740/
44. Otogenic lateral sinus thrombosis in children: proposal of an experience-based treatment flowchart - PubMed [Internet]. [cité 5 juin 2024]. Disponible sur: https://pubmed.ncbi.nlm.nih.gov/29948264/
45. Marchisio P, Bianchini S, Villani A, Verri G, Bernardi F, Porta A, et al. Diagnosis and management of acute mastoiditis in a cohort of Italian children. Expert Rev Anti Infect Ther. déc 2014;12(12):1541-8.
46. Bakhos D, Trijolet JP, Morinière S, Pondaven S, Al Zahrani M, Lescanne E. Conservative management of acute mastoiditis in children. Arch Otolaryngol Head Neck Surg. avr 2011;137(4):346-50.
47. Obringer E, Chen JL. Acute Mastoiditis Caused by Streptococcus pneumoniae. Pediatr Ann. 1 mai 2016;45(5):e176-179.
48. Masson E. Antibiothérapie des infections oto-rhino-laryngologiques [Internet]. EM-Consulte. [cité 5 juin 2024]. Disponible sur: https://www.em-consulte.com/article/1658266/antibiotherapie-des-infections-oto-rhino-laryngolo
49. Antibiothérapie des infections ORL sévères du nourrisson et de l'enfant : propositions thérapeutiques du Groupe de pathologie infectieuse pédiatrique (GPIP) de la Société française de pédiatrie - EM consulte [Internet]. [cité 5 juin 2024]. Disponible sur: https://www.em-consulte.com/article/859279/antibiotherapie-des-infections-orl-severes-du-nour
50. Scorpecci A, Massoud M, Giannantonio S, Zangari P, Lucidi D, Martines F, et al. Otogenic lateral sinus thrombosis in children: proposal of an experience-based treatment flowchart. Eur Arch Otorhinolaryngol. août 2018;275(8):1971-7.
51. Garro A, Nigrovic LE. Managing Peripheral Facial Palsy. Ann Emerg Med. mai 2018;71(5):618-24.
52. Geva A, Oestreicher-Kedem Y, Fishman G, Landsberg R, DeRowe A. Conservative management of acute mastoiditis in children. Int J Pediatr Otorhinolaryngol. mai 2008;72(5):629-34.
53. Gonzalez DO, Cooper JN, Minneci PC, Deans KJ, McLeod D. Reducing the Number of Anesthetic Exposures in the Early Years of Life: Circumcision and Myringotomy as an Example. Clin Pediatr (Phila). mars 2018;57(3):335-40.
54. Denneny JC. Ototopical agents in the treatment of the draining ear. Am J Manag Care. oct 2002;8(14 Suppl):S353-360.
55. Navazo-Eguía AI, Conejo-Moreno D, De-La-Mata-Franco G, Clemente-García A. [Acute mastoiditis in the pneumococcal vaccine era]. Acta Otorrinolaringol Esp. 2011;62(1):45-50.
56. Mierzwiński J, Tyra J, Haber K, Drela M, Paczkowski D, Puricelli MD, et al. Therapeutic approach to pediatric acute mastoiditis - an update. Braz J Otorhinolaryngol. 2019;85(6):724-32.
57. Bento RF, Fonseca AC de O. A brief history of mastoidectomy. International Archives of Otorhinolaryngology. avr 2013;17(2):168.
58. Gorphe P, de Barros A, Choussy O, Dehesdin D, Marie JP. Acute mastoiditis in children: 10 years experience in a French tertiary university referral center. Eur Arch Otorhinolaryngol. févr 2012;269(2):455-60.
59. Krishnan M, Walijee H, Jesurasa A, De S, Sinha A, Sharma R, et al. Clinical outcomes of intracranial complications secondary to acute mastoiditis: The Alder Hey experience. International Journal of Pediatric Otorhinolaryngology. 1 janv 2020;128:109675.
60. Goldstein NA, Casselbrant ML, Bluestone CD, Kurs-Lasky M. Intratemporal complications of acute otitis media in infants and children. Otolaryngol Head Neck Surg. nov 1998;119(5):444-54.

Revue Marocaine des Maladies de l'Enfant

Article original

Les troubles dépressifs en pédopsychiatrie : Epidémiologie, facteurs de risques et manifestations cliniques chez les enfants et les adolescents

L. Rachidi [1,2], S. El Hormi[1], H. El Oualidi[1], H. Nemrany[1], S. Benkirane[1], A. Sakhi[3], G. Benjelloun[1,2]

[1] Service universitaire de pédopsychiatrie de l'hôpital mère-enfant Abderrahim Harouchi - CHU Ibn Rochd.
[2] Laboratoire neurosciences cliniques et santé mentale.
[3] Service de rhumatologie pédiatrique de l'hôpital mère-enfant Abderrahim Harouchi - CHU Ibn Rochd.
Université Hassan II Casablanca, Maroc.
Auteurs correspondants : rachidili@yahoo.fr - Souelhormi@gmail.com

Résumé

La dépression chez les enfants et les adolescents est souvent sous-diagnostiquée en raison de sa présentation clinique complexe et variée. Cet article analyse les caractéristiques épidémiologiques, les facteurs de risque et les manifestations cliniques de la dépression dans cette population, à travers une étude rétrospective menée au service universitaire de pédopsychiatrie de l'hôpital mère enfant Abderrahim Harouchi du CHU Ibn Rochd de Casablanca sur deux ans. Sur 8720 nouveaux consultants, 820 présentaient des éléments dépressifs ; soit une prévalence de 9,4%. Les principaux symptômes incluaient les troubles psychomoteurs, l'anhédonie, les troubles du sommeil et les idées suicidaires. Les principaux facteurs de risque retrouvés étaient les antécédents familiaux psychiatriques chez 59,3% des patients, et les antécédents et comorbidités organiques personnels chez 11,8% des patients. La complexité clinique de la dépression chez les enfants et les adolescents soulignent l'importance d'une approche de traitement individualisée. Cette étude met en évidence l'importance de la détection précoce et de la prise en charge adaptée de la dépression chez les enfants et les adolescents.

Mots clés : Dépression, facteur de risque, pédopsychiatrie, santé mentale, enfant, adolescent.

Summary

Depression in children and adolescents is often underdiagnosed due to its complex and varied clinical presentation. This article analyzes the epidemiological characteristics, risk factors, and clinical manifestations of depression in this population through a two-year retrospective study conducted at the university pediatric psychiatry department of the Abderrahim Harouchi Mother and Child Hospital at Ibn Rochd University Hospital in Casablanca. Out of 8720 new consultations, 820 presented depressive symptoms, with a prevalence of 9.4%. The main symptoms included psychomotor disturbances, anhedonia, sleep disorders, and suicidal ideation. The main risk factors identified were family psychiatric history in 59.3% of patients, and personal history of organic comorbidities in 11.8% of patients. The clinical complexity of depression in children and adolescents underscores the importance of an individualized treatment approach. This study highlights the significance of early detection and appropriate management of depression in children and adolescents.

Keywords: Depression, risk factor, child psychiatry, mental health, child, adolescent.

Introduction

La dépression de l'enfant et de l'adolescent est souvent sous-diagnostiquée en raison de sa présentation clinique variée et hétérogène qui rend le diagnostic complexe. Le polymorphisme de la symptomatologie la rend différente de celle de l'adulte à bien des égards [1,2]. Aujourd'hui, l'existence de la dépression chez l'enfant et l'adolescent est irréfutable. La prévalence des troubles dépressifs chez l'enfant est basse car souvent méconnue et sous diagnostiquée (< 1% dans la plupart des études) [3], sans différence entre les filles et les garçons, et augmente à partir de la puberté pour atteindre 4 à 5% à l'adolescence avec une prédominance chez les filles (sexe ratio 2/1) [4,5]. La dépression qui est un facteur de risque majeur de suicide [6], a un impact sur l'éducation, les interactions sociales [7,8] et augmente le risque de consommation de tabac et d'autres drogues

ainsi que le risque de présenter de l'obésité [9,10]. Il est important de rappeler qu'il existe une certaine dépressivité d'origine développementale qui a une fonction organisatrice dans le développement de l'enfant et de l'adolescent, à différencier de la dépression franche ou épisode dépressif majeur. Par ailleurs, les accès de tristesse rythmant l'enfance et l'adolescence en fonction des évènements de vie sont des états affectifs normaux [1,2,11]. Nous proposons à travers ce travail d'analyser les caractéristiques épidémiologiques, de mettre en évidence les principales manifestations cliniques de la dépression chez l'enfant et l'adolescent, et d'identifier les principaux facteurs de risque afin de permettre une prise en charge thérapeutique précoce et adéquate.

Patients et méthodes

Notre travail a concerné les nouveaux consultants au service universitaire de pédopsychiatrie à l'hôpital mère-enfant Abderrahim Harouchi du CHU Ibn Rochd, sur une période s'étalant d'aout 2021 à août 2023. Il s'agit d'une étude rétrospective, descriptive et analytique réalisée à partir des dossiers médicaux des patients. Les informations recueillies dans les dossiers ont comporté des données épidémiologiques, cliniques et thérapeutiques. Les critères d'inclusion ont permis de retenir les enfants et adolescents entre 0 et 18 ans, ayant consulté pour un motif d'ordre dépressif.

Résultats

Le service a accueilli au total 8720 nouveaux enfants et adolescents consultants, dont 820 se présentant pour des éléments dépressifs. La prévalence de la symptomatologie dépressive s'élève ainsi à 9,4%. De ces 820 patients : 48,1% étaient de sexe masculin et 51,9% de sexe féminin, ayant une moyenne d'âge de 10,97 ans avec des extrêmes allant de 4 ans à 18 ans : la plupart était des grands-enfants surtout des préadolescents au nombre de 380, suivis de 322 adolescents, puis 118 petits enfants. Concernant leurs antécédents ; sur le plan personnel : 11,8% des patients présentaient des comorbidités organiques à type de diabète dans 2,8% des cas, de maladies inflammatoires chroniques de l'intestin (MICI) dans 2,8% des cas, d'hémopathies malignes dans 1,4% des cas, d'asthme dans 5,6% des cas, et de maladies rhumatismales chroniques dans 2,8% des cas. 10,6% de nos patients avaient des antécédents chirurgicaux à type

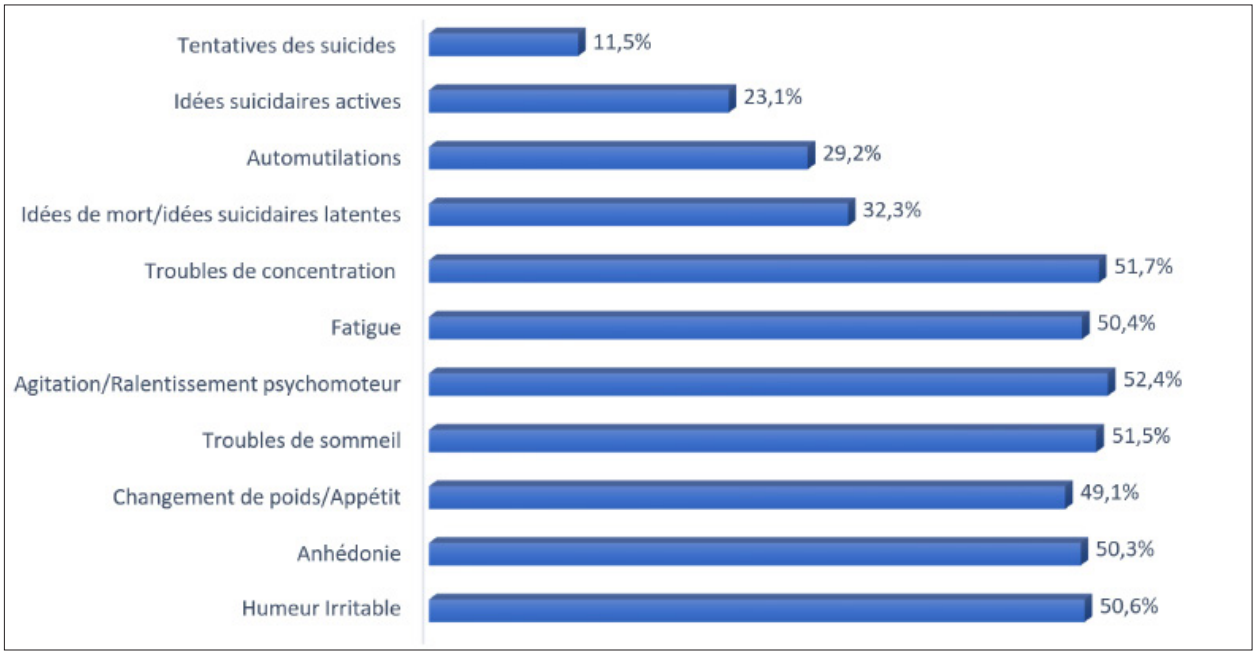

Fig.1. Principales manifestations cliniques de la dépression.

d'amygdalectomie dans 2,8% des cas, d'ablation des végétations adénoïdes dans 2,4% des cas, de tympanoplastie dans 2,4% des cas, de chirurgies viscérales dans 2,5% des cas, et de chirurgies orthopédiques dans 0,3% des cas. 8,1% des patients ont déclaré avoir des habitudes toxiques. Sur le plan familial : Des antécédents psychiatriques familiaux ont été retrouvés chez 59,3% de nos patients : dont 39% de dépression parentale, 12,1% d'anxiété parentale et 8,1% de trouble psychotique. Des antécédents toxiques familiaux ont été retrouvés chez 16,3% de la population étudiée. Les principales manifestations cliniques retrouvées chez nos patients sont représentées comme suit sur la figure 1.

Certains de nos patients ont également présenté des manifestations psychotiques à type d'hallucinations auditives et visuelles dans 10,6% des cas et de délire congruent à l'humeur dans 6,4% des cas. La durée médiane de la période écoulée entre l'apparition initiale des symptômes et la demande de consultation était de 11,9 mois, avec des extrêmes allant de 2 semaines à 4 ans. Les entités diagnostiques retenues selon les critères du DSM 5 étaient principalement le trouble dépressif ; le trouble dépressif persistant ; le trouble dysphorique prémenstruel ; le trouble disruptif avec dysrégulation émotionnelle. Les principaux résultats sont représentés sur la figure 2.

L'intensité du trouble était considérée comme légère dans 44,2% des cas , modérée dans 31% des cas, et sévère dans 24,8% des cas. Certaines comorbidités ont été retrouvées chez nos patients (Fig.3).

La prise en charge de ces patients s'est faite en ambulatoire dans 80,3% des cas ; alors que 19,7% de nos patients ont nécessité une hospitalisation en pédopsychiatrie.

51% des patients ont bénéficié d'une psychothérapie seule et 49% ont reçu un traitement pharmacologique associé à la psychothérapie : à base d'antidépresseurs inhibiteurs de la recapture de la sérotonine, d'anxiolytiques devant les tableaux sévères ou de thymorégulateurs en cas de trouble bipolaire diagnostiqué.

L'évolution clinique s'est marquée par une rémission des symptômes dépressifs dans 53,9% des cas, une persistance de certains éléments dépressifs dans 30,2% des cas, une récurrence d'un autre épisode dépressif dans 13,5% des cas.

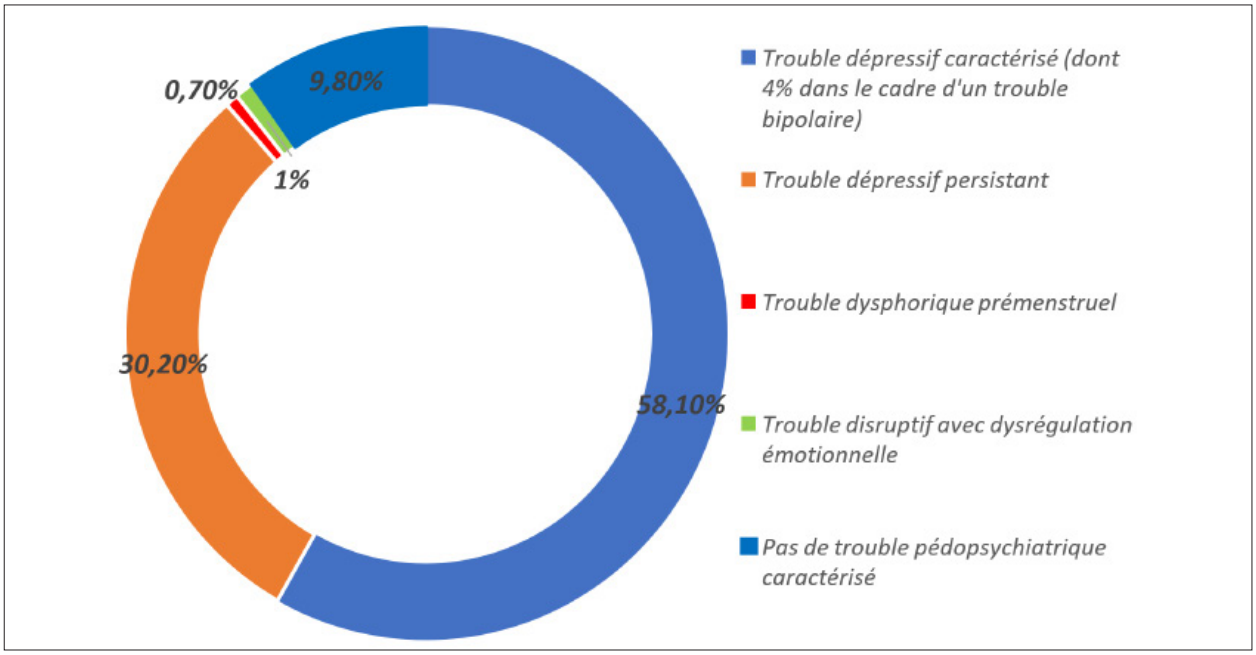

Fig.2. Entités diagnostiques retenues selon les critères du DSM 5.

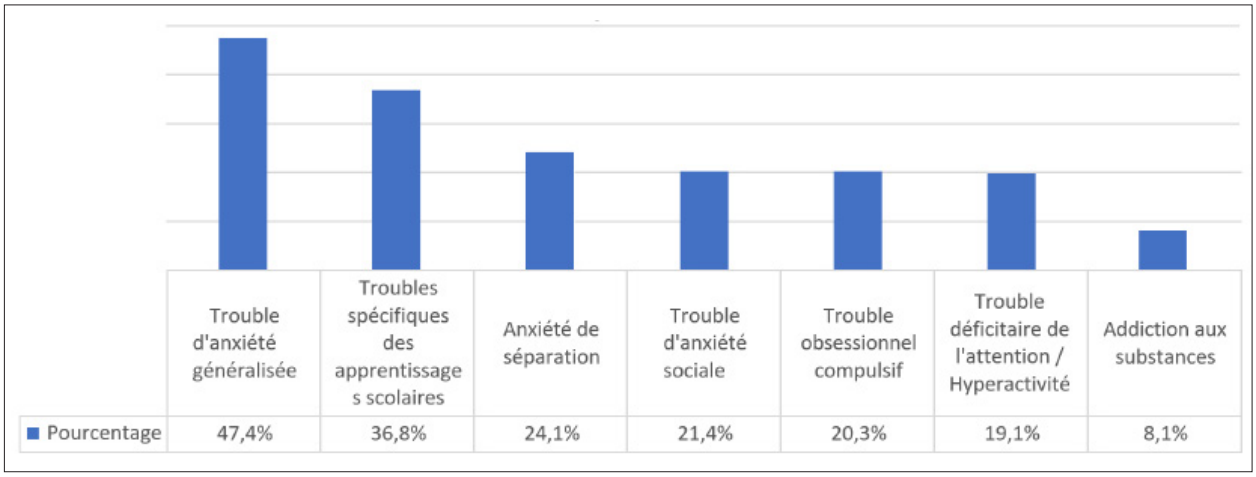

Fig.3. Principales comorbidités pédopsychiatriques retrouvées.

Discussion

1. Population étudiée et caractéristiques démographiques :

La prévalence de la symptomatologie dépressive est estimée à 9,4% soulignant l'importance de la problématique dépressive dans la population pédiatrique. La répartition quasi-équitable entre les sexes et la moyenne d'âge de 10,9 ans indiquent que la dépression touche un large éventail d'âges et de genres. Ceci rejoint l'étude de Kessler [4] qui révèle que 25% des adolescents passent par une dépression. L'étude anglaise récente de Shoray et al. [10] démontre une élévation du taux des symptômes dépressifs autodéclarés entre 2001 et 2020 estimée à 34% avec la constatation d'une forte prévalence au Moyen-Orient, en Afrique et en Asie.

2. Facteurs de risque de la dépression infanto-juvénile :

La littérature met en lumière des facteurs de risque familiaux héréditaires : dépression et antécédent de dépression chez les parents, dépression maternelle durant la période périnatale, traumatismes multiples dans l'histoire familiale. Dans notre étude, il est important de noter qu'un antécédent psychiatrique familial a été retrouvé chez 59,3% de nos patients. Les antécédents familiaux de troubles psychiatriques, y compris la dépression, jouent un rôle important dans le développement de la dépression chez l'enfant et l'adolescent. Les résultats de l'étude de Sanchez-Roige et al. ont montré que les enfants et les adolescents ayant des parents dépressifs présentaient un risque accru de développer une dépression eux-mêmes, par rapport à ceux n'ayant pas de parents dépressifs [12]. De plus, cette méta-analyse a révélé que le risque était encore plus élevé lorsque les deux parents étaient dépressifs.

Une autre étude, publiée en 2018, a examiné les données de plus de 41 000 enfants danois et a constaté que les enfants ayant des parents atteints de troubles de l'humeur, y compris la dépression, étaient plus susceptibles de développer des troubles de l'humeur à leur tour [13]. Ces résultats mettent en évidence l'importance des antécédents familiaux dans le développement de la dépression chez les enfants et les adolescents. Cependant, il est important de noter que les facteurs génétiques ne sont qu'une partie de l'équation. Les enfants peuvent également être influencés par l'environnement familial, y compris les modèles de comportement appris et les interactions familiales, qui peuvent contribuer au risque de développer une dépression. D'autres facteurs psychosociaux aigus existent comme le deuil ou chroniques comme la maltraitance, les conflits intrafamiliaux, le harcèlement à l'école, la précarité et les maladies somatiques chroniques [3]. Notre étude retrouve également une fraction notable des patients présentant des comorbidités organiques telles que le diabète, les maladies inflammatoires chroniques de l'intestin, les hémopathies malignes, l'asthme et les maladies rhumatismales chroniques. Ces conditions peuvent influencer l'humeur, perturber le fonc-

tionnement cérébral, induire des changements hormonaux et engendrer un stress psychologique, augmentant ainsi la vulnérabilité à la dépression. Une approche de prise en charge bio-psycho-sociale, prenant en compte à la fois les aspects médicaux, psychologiques et sociaux, est cruciale pour traiter efficacement la dépression chez ces jeunes. Les facteurs psychosociaux ne sont pas nécessairement associés au développement de la dépression, mais les adolescents et les enfants présentant des facteurs de risque héréditaires importants semblent plus sensibles aux facteurs de stress psychosociaux. Les facteurs de stress semblent plutôt associés à l'apparition d'un premier épisode dépressif qu'au risque de récurrence et doivent souvent être cumulés. Les facteurs de stress chroniques et sévères qui affectent la sphère relationnelle (interaction familiales conflictuelles, harcèlement par les pairs, maltraitance) semble avoir un impact plus important sur l'apparition de la dépression. De nombreux enfants présentant les facteurs de risques précités ne développent cependant pas systématiquement d'épisode dépressif. Il existe donc des facteurs de résilience qui protègent contre le développement de la dépression qui sont l'absence de facteurs héréditaires, un haut niveau d'intelligence, la capacité à réguler ses émotions et de bonnes capacités adaptives [14]. Le facteur de protection majeur semble être le fait d'entretenir des relations interpersonnelles satisfaisantes et de qualité avec ses pairs, ce qui pourrait constituer une cible de prévention et de traitement de la dépression. De même les enfants avec un risque familial élevé de dépression tendent à avoir une meilleure santé mentale si leur relation avec leurs parents est chaleureuse, tolérante, peu hostile, souple et peu contrôlante [15,16]. Cette analyse soulève des questions significatives quant à l'influence des facteurs personnels et familiaux sur le risque de dépression chez les jeunes. Les résultats soulignent la nécessité d'une approche de prévention et d'intervention précoce, en mettant en lumière l'importance de la prise en compte de ces facteurs dans l'évaluation clinique et le développement de stratégies de traitement personnalisées. En outre, ces observations suggèrent des directions potentielles pour la recherche future afin de mieux comprendre les mécanismes sous-jacents de la dépression chez les enfants et les adolescents.

3. Expressions cliniques de la dépression infanto-juvénile :

a. Spécificités et principales manifestations cliniques de la dépression infanto- juvénile :

Avant de décrire les spécificités de la clinique de la dépression infanto-juvénile, il est important de rappeler que les critères diagnostiques d'un épisode dépressif majeur chez l'enfant et l'adolescent dans la littérature internationale sont les mêmes que ceux utilisés chez l'adulte. Le Diagnostic and Statistical Manual of Mental Disorders (DSM-5) fait une seule différence chez l'enfant et l'adolescent, à savoir que l'irritabilité de l'humeur prend souvent la place de l'humeur dépressive et fait partie des critères diagnostiques principaux [17]. Il faudra donc toujours les rechercher car ils permettent d'aider à déterminer la gravité et la sévérité des symptômes, d'autant plus que la présentation clinique peut les masquer. Les critères diagnostiques du DSM-5 s'appuient sur la présence d'au moins 5 des symptômes suivants durant les deux dernières semaines et qui représentent un changement par rapport au fonctionnement précédent : une humeur dépressive, une diminution marquée de l'intérêt ou du plaisir pour toutes ou presque toutes les activités , une perte ou un gain de poids significatif ou diminution ou augmentation de l'appétit, une insomnie ou une hypersomnie , une agitation ou un ralentissement psychomoteur, une fatigue ou une perte d'énergie , un sentiment de dévalorisation ou de culpabilité excessive ou inappropriée , des difficultés de concentration, des pensées de mort récurrentes, idées suicidaires récurrentes sans plan précis, tentative de suicide ou plan précis pour se suicider. Les manifestations cliniques les plus fréquemment retrouvées dans notre étude incluent les troubles psychomoteurs, l'humeur irritable, l'anhédonie, les troubles du sommeil, et les idées suicidaires. Ces résultats concordent avec la littérature existante [18]. La présence de caractéristiques psychotiques chez certains patients, ajoutent une dimension complexe à la présentation clinique. Ces résultats soulignent la nécessité d'une évaluation approfondie des symptômes. La durée moyenne entre l'apparition initiale des symptômes dépressifs et la consultation, soit 11,9 mois, avec des extrêmes allant jusqu'à 4 ans met en lumière la nécessité d'améliorer la détection précoce de la dépression chez les enfants et les adolescents.

b. Entités diagnostiques retenues et intensité des troubles :

La classification des troubles dépressifs dans le DSM-5 comprend plusieurs catégories principales de troubles dépressifs :

- Trouble dépressif caractérisé : Ce trouble se caractérise par la présence d'épisodes dépressifs majeurs qui durent au moins deux semaines et qui se manifestent par une humeur dépressive persistante, une perte d'intérêt ou de plaisir dans les activités habituelles, ainsi que des symptômes tels que des troubles du sommeil, de l'appétit ou de la concentration, des sentiments de culpabilité ou d'inutilité, des pensées suicidaires, et une diminution de l'énergie.

- Trouble dépressif persistant (dysthymie) : Ce trouble se caractérise par une humeur dépressive persistante pendant au moins deux ans chez les adultes (un an chez les enfants et les adolescents), avec des symptômes moins graves que ceux du trouble dépressif majeur, mais suffisamment persistants pour causer une détresse significative ou un dysfonctionnement.

- Trouble dysphorique prémenstruel : Ce trouble concerne les femmes qui éprouvent des symptômes dépressifs sévères, de l'anxiété ou de l'irritabilité pendant la phase lutéale du cycle menstruel, qui disparaissent après l'arrivée des règles.

- Trouble disruptif avec dysrégulation émotionnelle: Ce trouble caractérise les enfants et les adolescents présentant des symptômes graves de dysrégulation émotionnelle, tels que des épisodes de colère et d'irritabilité disproportionnés par rapport à la situation, ainsi que des sauts d'humeur sévères et persistants.

- Trouble dépressif induit par une substance ou un médicament : Ce trouble se produit lorsque les symptômes dépressifs sont associés à l'utilisation ou au sevrage d'une substance (comme l'alcool, les drogues illicites, certains médicaments) ou à une exposition à une substance toxique.

- Trouble dépressif dû à une affection médicale : Ce trouble se caractérise par des symptômes dépressifs directement causés par une condition médicale générale, telle qu'une affection neurologique, endocrinienne ou métabolique.

- Autres troubles spécifiés et non spécifiés des troubles dépressifs : Cette catégorie inclut des présentations cliniques de la dépression qui ne répondent pas pleinement aux critères des autres troubles dépressifs mentionnés ci-dessus.

Les entités diagnostiques prédominantes dans notre étude sont le trouble dépressif caractérisé et le trouble dépressif persistant ; des résultats corroborant la diversité des formes cliniques de la dépression dans cette population [3,4,9].

Une fois le diagnostic retenu, il faut évaluer la sévérité du trouble dépressif :

- Léger : Les symptômes dépressifs sont présents mais n'entravent pas significativement le fonctionnement quotidien de l'individu. La personne peut encore maintenir ses activités habituelles malgré la présence de symptômes dépressifs.

- Modéré : Les symptômes dépressifs sont plus prononcés et commencent à affecter le fonctionnement quotidien de manière notable. La personne peut avoir du mal à accomplir certaines tâches ou à maintenir ses relations sociales et professionnelles.

- Sévère : Les symptômes dépressifs sont graves et entraînent une détresse significative, un dysfonctionnement important et une incapacité à fonctionner normalement dans la vie quotidienne. Dans les cas les plus sévères, des idées suicidaires ou des symptômes psychotiques peuvent être présentes et nécessitent une intervention immédiate.

L'évaluation de l'intensité des troubles dans notre étude révèle une répartition différente entre les formes légères, modérées, et sévères avec prédominance des formes légères concordant avec les données de la littérature [4].

c. Dépression et suicidalité :

Les comportements automutilatoires et suicidaires, observés chez 29,2% des cas, soulignent la gravité de la symptomatologie. Leur identification et gestion devraient être au centre de l'évaluation et de la prise en charge clinique. L'étude Benton TD. En 2022 [18] témoigne de la fréquence des comportements NSSI (Non suicidal self harm injuries) et suicidaires chez les adolescents ; en identifiant l'importance de facteurs de minorité ethniques, témoignant d'une forte prévalence des comportements suicidaires au Moyen Orient, en Afrique et en Asie. Les auteurs soulignent les disparités observées dans l'accès aux soins et dans la qualité

des services de santé mentale. Ils appellent à une action urgente pour améliorer l'accès aux interventions efficaces et culturellement adaptées, ainsi qu'à une sensibilisation accrue pour réduire la stigmatisation entourant la santé mentale dans ces communautés.

d. Comorbidités organiques et psychiatriques :

La présence d'antécédents ou de comorbidités organiques médicales ou chirurgicales (notamment les maladies chroniques) chez 22,4% de nos patients réaffirme les résultats de la littérature, notamment l'étude allemande de Steffen [19], qui démontre une forte association de la dépression aux pathologies ostéoarticulaires, suivies des cardiovasculaires puis métaboliques chez la population pédiatrique. Les comorbidités psychiatriques retrouvées dans notre étude, telles que le trouble d'anxiété généralisée, l'anxiété de séparation, et les troubles spécifiques des apprentissages scolaires, soulignent la complexité clinique associée à la dépression chez les enfants et les adolescents. Comme en témoigne également l'étude de Choi [20] qui a trouvé une association de 30,04% entre les troubles anxieux et les troubles dépressifs.

4. Prise en charge et évolution :

La diversité des approches thérapeutiques, allant de la psychothérapie seule à l'utilisation de médicaments psychotropes, reflète la nécessité d'une individualisation des traitements en fonction de la sévérité des symptômes et des besoins spécifiques de chaque patient. Parmi les types de psychothérapies les plus couramment utilisés pour traiter la dépression chez les enfants et les adolescents, on cite la thérapie cognitivo-comportementale (TCC), la thérapie interpersonnelle (TIP) et la thérapie psychodynamique. La TCC est largement reconnue pour son efficacité dans le traitement de la dépression chez les jeunes. Cette approche se concentre sur l'identification et la modification des schémas de pensée négatifs, ainsi que sur le développement de stratégies pour faire face aux émotions et aux situations stressantes. Elle demeure la psychothérapie la plus validée par les études pour son efficacité dans les troubles dépressifs [21].

Selon les recommandations des lignes directrices actuelles [22] : en cas de dépression légère, la psychothérapie (telle que la thérapie cognitivo-comportementale (TCC) ou la thérapie interpersonnelle (TIP) ou la thérapie psychodynamique) est recommandée en première ligne. Dans les cas de dépression modérée ou sévère, une combinaison de psychothérapie et de médicaments antidépresseurs peut être nécessaire, avec des interventions psychothérapeutiques, associées à des médicaments comme les inhibiteurs sélectifs de la recapture de la sérotonine (ISRS) ou les inhibiteurs de la recapture de la sérotonine et de la noradrénaline (IRSN).

La prescription de psychotropes dans le traitement de la dépression chez les enfants et les adolescents est un sujet complexe et délicat au sein de la communauté médicale. Les praticiens doivent soigneusement évaluer les facteurs cliniques et considérer l'équilibre entre les bénéfices thérapeutiques et les risques potentiels associés à l'utilisation de ces médicaments chez cette population spécifique. Les antidépresseurs peuvent être envisagés lorsque la dépression est modérée à sévère, persistante et altère significativement le fonctionnement quotidien. Cependant, leur utilisation chez les enfants et les adolescents nécessite une évaluation minutieuse des risques et des avantages, en raison du risque accru de pensées suicidaires chez certains jeunes sous antidépresseurs.

Les anxiolytiques, tels que les benzodiazépines, ne sont généralement pas recommandés comme traitement principal de la dépression chez les enfants et les adolescents, mais ils peuvent parfois être prescrits pour traiter des symptômes anxieux sévères qui accompagnent la dépression. Toutefois, leur utilisation à long terme est souvent évitée en raison du risque de dépendance et d'effets secondaires. Concernant les antipsychotiques, ils peuvent être prescrits en complément d'autres traitements pour la dépression chez les enfants et les adolescents, en particulier en présence de symptômes psychotiques ou de troubles concomitants, tels que la schizophrénie. Comme pour les antidépresseurs, leur utilisation nécessite une surveillance étroite en raison des effets secondaires potentiels, y compris les troubles métaboliques. Quant aux thymorégulateurs, tels que le lithium ou certains anticonvulsivants, ils peuvent être utilisés pour traiter la dépression chez les adolescents présentant un trouble bipolaire ou des symptômes d'instabilité de l'humeur.

Conclusion

En somme, la dépression chez l'enfant et l'adolescent constitue une réalité complexe et souvent méconnue. Les signes précurseurs et les manifestations de cette condition évoluent avec l'âge, rendant le diagnostic et la prise en charge d'autant plus délicats. Cependant, il est crucial de reconnaître que ces populations vulnérables ne sont pas à l'abri des troubles mentaux, et que la dépression peut avoir des répercussions profondes sur leur développement physique, émotionnel et social. En tant que société, il est impératif de briser le tabou entourant la santé mentale des jeunes et de mettre en place des systèmes de soutien adéquats. Une communication ouverte entre les parents, les éducateurs, les professionnels de la santé et les jeunes eux-mêmes est essentielle pour détecter précocement les signes de détresse et pour offrir un accompagnement adapté.

Conflits d'intérêts : Pas de conflits d'intérêt.

Références

1. Ferrari P. Dépression de l'enfant. In: Ferrari P, Bonnot O. Traité européen de psychiatrie et de psychopathologie de l'enfant et de l'adolescent. Paris:Lavoisier;2013.355-65.
2. Ferrari P. Dépression de l'adolescent. In: Ferrari P, Bonnot O. Traité européen de psychiatrie et de psychopathologie de l'enfant et de l'adolescent. Paris:Lavoisier;2013.560-8.
3. Hazell P. Updates in treatment of depression in children and adolescents. Curr Opin Psychiatry. 2021 Nov 1;34(6):593-599. doi: 10.1097/YCO.0000000000000749. PMID: 34456305.
4. Kessler RC, Avenevoli S, Ries Merikangas K. Mood disorders in children and adolescents: an epidemiologic perspective. Biol Psychiatry. 2001;49(12):1002-14.
5. LeMoult J, Humphreys KL, Tracy A, Hoffmeister JA, Ip E, Gotlib IH. Meta- analysis: Exposure to Early Life Stress and Risk for Depression in Childhood and Adolescence. J Am Acad Child Adolesc Psychiatry. 2020 Jul;59(7):842-855. doi: 10.1016/j.jaac.2019.10.011. Epub 2019 Oct 30. PMID: 31676392.
6. Benton TD. Suicide and Suicidal Behaviors Among Minoritized Youth. Child Adolesc Psychiatr Clin N Am. 2022 Apr;31(2):211-221. doi: 10.1016/j.chc.2022.01.002. PMID: 35361360.
7. Benton TD, Muhrer E, Jones JD, Lewis J. Dysregulation and Suicide in Children and Adolescents. Child Adolesc Psychiatr Clin N Am. 2021 Apr;30(2):389-399. doi: 10.1016/j.chc.2020.10.008. Epub 2021 Feb 16. PMID: 33743946.
8. Diener MJ, Gottdiener WH, Keefe JR, Levy KN, Midgley N. Treatment of depression in children and adolescents. Lancet Psychiatry. 2021 Feb;8(2):97. doi: 10.1016/S2215-0366(20)30518-6. PMID: 33485419.
9. Keenan-Miller D, Hammen CL, Brennan PA. Health outcomes related to early adolescent depression. J Adolesc Health. 2007;41(3):256-62.
10. Shorey S, Ng ED, Wong CHJ. Global prevalence of depression and elevated depressive symptoms among adolescents: A systematic review and meta-analysis. Br J Clin Psychol. 2022 Jun;61(2):287-305. doi: 10.1111/bjc.12333. Epub 2021 Sep 26. PMID: 34569066.
11. Marcelli D, Braconnier A. Le problème de la Dépression. In: Macelli D, Braconnier A. Adolescence et psychopathologie 6e éd. Paris:Masson;2004:245-66.
12. Sanchez-Roige S, Palmer AA. Emerging phenotyping strategies will advance our understanding of psychiatric genetics. Nat Neurosci. 2020 Apr;23(4):475-480. doi: 10.1038/s41593-020-0609-7. Epub 2020 Mar 30. PMID: 32231337; PMCID: PMC9200410.
13. Musliner, K. L., Trabjerg, B. B., Waltoft, B. L., Riis, A. H., Vestergaard, C., & Laursen, T. M. (2018). Parental history of psychiatric diagnoses and unipolar depression: a Danish National Register-based cohort study. JAMA Psychiatry, 75(6), 635-642.
14. Lanfredi M, Macis A, Ferrari C, Rillosi L, Ughi EC, Fanetti A, Younis N, Cadei L, Gallizioli C, Uggeri G, Rossi R. Effects of education and social contact on mental health-related stigma among high-school students. Psychiatry Res. 2019 Nov;281:112581. doi: 10.1016/j.psychres.2019.112581. Epub 2019 Sep 27. PMID: 31586833.
15. Weersing VR, Shamseddeen W, Garber J, Hollon SD, Clarke GN, Beardslee WR, Gladstone TR, Lynch FL, Porta G, Iyengar S, Brent DA. Prevention of Depression in At-Risk Adolescents: Predictors and Moderators of Acute Effects. J Am Acad Child Adolesc Psychiatry. 2016 Mar;55(3):219-26. doi: 10.1016/j.jaac.2015.12.015. Epub 2016 Jan 18. PMID: 26903255; PMCID: PMC4783159.
16. Bevan Jones R, Thapar A, Stone Z, Thapar A, Jones I, Smith D, Simpson S. Psychoeducational interventions in adolescent depression: A systematic review. Patient Educ Couns. 2018 May;101(5):804-816. doi: 10.1016/j.pec.2017.10.015. Epub 2017 Oct 24. PMID: 29103882; PMCID: PMC5933524.
17. American Psychiatric Association. Diagnostic and statistical manual of mental disorders. 5th ed. Arlington, VA:American Psychiatric Publishing;2013.
18. Benton TD, Boyd RC, Njoroge WF. Addressing the Global Crisis of Child and Adolescent Mental Health. JAMA Pediatr. 2021;175(11):1108–1110. doi:10.1001/jamapediatrics.2021.2479
19. Steffen A, Nübel J, Jacobi F, Bätzing J, Holstiege J. Mental and somatic comorbidity of depression: a comprehensive cross-sectional analysis of 202 diagnosis groups using German nationwide ambulatory claims data. BMC Psychiatry. 2020 Mar 30;20(1):142. doi: 10.1186/s12888-020-02546-8. PMID: 32228541; PMCID: PMC7106695.
20. Choi KW, Stein MB, Nishimi KM, Ge T, Coleman JRI, Chen CY, Ratanatharathorn A, Zheutlin AB, Dunn EC; 23andMe Research Team; Major Depressive Disorder Working Group of the Psychiatric Genomics Consortium; Breen G, Koenen KC, Smoller JW. An Exposure-Wide and Mendelian Randomization Approach to Identifying Modifiable Factors for the Prevention of Depression. Am J Psychiatry. 2020 Oct 1;177(10):944-954. doi: 10.1176/appi.ajp.2020.19111158. Epub 2020 Aug 14. PMID: 32791893; PMCID: PMC9361193.
21. Oud M, de Winter L, Vermeulen-Smit E, Bodden D, Nauta M, Stone L, van den Heuvel M, Taher RA, de Graaf I, Kendall T, Engels R, Stikkelbroek Y. Effectiveness of CBT for children and adolescents with depression: A systematic review and meta-regression analysis. Eur Psychiatry. 2019 Apr;57:33-45. doi: 10.1016/j.eurpsy.2018.12.008. Epub 2019 Jan 16. PMID: 30658278.
22. Korczak, D. J., Westwell-Roper, C., & Sassi, R. (2023). Diagnostic et traitement de la dépression à l'adolescence. CMAJ : Canadian Medical Association journal = journal de l'Association medicale canadienne, 195(31), E1050–E1058. https://doi.org/10.1503/cmaj.220966-f

Eruption des dents temporaires et accidents de dentition

S. El omari, S. Bensouda, S. El Arabi, B. Bousfiha

Service de pédodontie, Centre de consultation et de traitement dentaire de Casablanca,Maroc.
Faculté de Médecine dentaire de Casablanca, Université Hassan 2, Casablanca, Maroc.
Auteur correspondant : Elomarisaf@gmail.com

Résumé

L'éruption des dents temporaires fait référence au déplacement vertical d'une dent depuis son site germinatif intra-osseux jusqu'à sa position fonctionnelle au sein du maxillaire. Des accidents de dentition peuvent accompagner cette éruption avec différentes manifestations cliniques locales, régionales et/ou générales. Leur dépistage précoce permet de limiter les éventuelles complications difficiles à traiter plus tard. La prise en charge de ces anomalies est pluridisciplinaire mettant en collaboration pédiatre et pédodontiste. Le but de cet article est de décrire brièvement l'éruption physiologique des dents temporaires ainsi que les paramètres cliniques des différentes conditions liées aux accidents de dentition des dents temporaires.

Mots clés : *Éruption dentaire, Dent temporaire, Accident de dentition, Signe clinique.*

Abstract

The eruption of temporary teeth refers to the vertical displacement of a tooth from its intraosseous germinative site to its functional position within the maxilla. Teething accidents can accompany this eruption with different local, regional and/or general clinical manifestations. Their early detection helps to limit any complications that are difficult to treat late. The management of these anomalies is multidisciplinary putting in collaboration pediatrician and pedodontist. The purpose of this article is to briefly describe the physiological eruption of temporary teeth as well as the clinical parameters of the different conditions related to dental accidents of temporary teeth.

Keywords: *Dental rash, Temporary tooth, Dental accident, Clinical sign.*

INTRODUCTION

La dentition est un processus dynamique qui désigne l'ensemble des phénomènes depuis la formation, la croissance et l'éruption des dents à travers la gencive jusqu'à leur mise en place sur l'arcade. Le développement des premières dents débute à la 6ème semaine de la vie intra-utérine, se poursuit par la différenciation histologique des bourgeons, puis la minéralisation peut débuter vers la 12ème semaine. La morphogénèse s'accomplit, l'éruption se produit et la maturation de l'organe dentaire s'achève par la fermeture apicale. Cette succession d'étapes est commune à toutes les dents, seul leur moment d'apparition varie dans le temps. La dentition prête à confusion avec le terme denture qui est par contre un phénomène statique désignant l'ensemble des dents présentes dans la cavité buccale à un temps donné. L'être humain possède deux dentitions qui se succèdent,

une temporaire ou lactéale et la deuxième permanente ou encore définitive [1].

L'éruption dentaire est un processus de croissance complexe qui est programmé génétiquement, impliquant à la fois les dents et les tissus osseux environnants, et qui correspond au « déplacement d'une dent depuis son site de développement dans les maxillaires jusqu'à sa position fonctionnelle sur l'arcade ». Lors de l'éruption dentaire, des accidents ou anomalies de différentes étiologies peuvent perturber la mise en place des dents sur l'arcade [2].

La prise en charge commence par un diagnostic complet si possible, à la fois clinique, paraclinique, voire génétique. Les accidents d'éruption sont majoritairement à composante inflammatoire, nécessitant une prise en charge symptomatique puis une surveillance pour éviter toute complication [3].

À travers ce travail, nous allons décrire l'éruption des dents temporaires, sa chronologie ainsi que les accidents pouvant accompagner cette dentition illustrée par des cas cliniques observés au service de Pédodontie du CCTD de Casablanca, certains cas sont issus de la littérature. Le rôle du pédiatre est important dans le diagnostic précoce de ces affections. Leur prise en charge adéquate et leur pronostic dépendent de la collaboration ente pédiatre et pédodontiste.

L'ÉRUPTION PHYSIOLOGIQUE DES DENTS TEMPORAIRES

Au nombre de 20, les dents temporaires font leur éruption successivement et l'ordre d'apparition est sous contrôle génétique. Les dates d'éruption des dents temporaires peuvent présenter une variabilité importante sans pour autant être qualifiées d'éruptions retardées. En effet, divers facteurs comme l'origine ethnique, le sexe, les conditions socio-économiques, géographiques ou le degré d'urbanisation peuvent intervenir sur les dates d'éruption dentaire sans avoir de conséquences pathologiques [4].

Dans la très grande majorité des cas, l'éruption des dents temporaires débute par l'apparition des incisives centrales mandibulaires vers 6 mois et se termine vers 30 mois par l'éruption des secondes molaires temporaires.

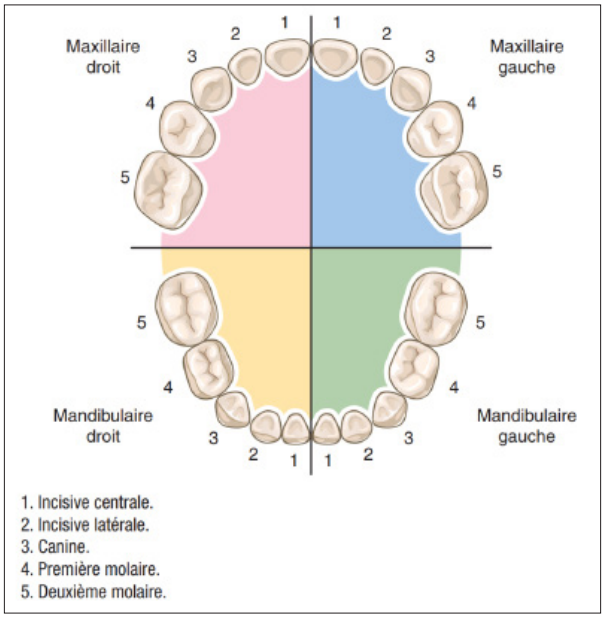

Fig.1. Schéma montrant la formule dentaire chez l'enfant en denture temporaire [6].

Tableau : Chronologie de l'éruption normale des dents temporaires (écart type de 2 à 3 mois) [5].

Dents temporaires	Age moyen d'éruption
Incisives centrales mandibulaires	6- 8 mois
Incisives centrales maxillaires	10 mois
Incisives latérales maxillaires	12 mois
Incisives latérales mandibulaires	14 mois
Canines	18 mois
Premières molaires	16 mois
Deuxièmes molaires	20- 30 mois

L'ordre habituel d'émergence est le suivant : incisives, premières molaires, canines et deuxièmes molaires [5] (Fig.1, Tab).

LES ACCIDENTS DE DENTITION TEMPORAIRE: ERUPTION DIFFICILE DES DENTS

Les accidents de dentition sont des manifestations pathologiques, locales, régionales et générales qui précèdent, accompagnent ou suivent l'éruption des dents [7].

Ces manifestations cliniques apparaissent brutalement et cessent dès que la dent temporaire apparaît sur l'arcade. Ils peuvent se reproduire lors des différentes éruptions. Plusieurs théories permettent d'expliquer ces manifestations cliniques d'une éruption difficile :

– La théorie infectieuse : les troubles locaux sont observés lors d'une infection du sac péricoronaire par la voie du canal gubernaculaire après effraction de la gencive.

– La théorie réflexe : l'irritation du nerf trijumeau provoque par voie réflexe les différentes manifestations régionales et générales. L'hygiène et les conditions de vie peuvent être des facteurs aggravants [8].

SIGNES CLINIQUES DES ACCIDENTS DE DENTITION

1. Signes locaux :

- ***Prurit gingivo-dentaire***

C'est la complication la plus fréquente et la plus bénigne. L'enfant mordille souvent et fortement un objet ou un doigt, il présente une hypersialorrhée et sa muqueuse gingivale est rouge et tuméfiée. Ces signes rétrocèdent dès que la dent fait éruption [9] (Fig.2 et 3).

Conduite à tenir : Un simple gel anesthésique peut soulager l'enfant.

- ***Péricoronarite***

La péricoronarite est d'abord congestive, les signes inflammatoires locaux sont très marqués, les gencives sont tuméfiées, rouges et douloureuses, l'hypersialorrhée est importante. (Fig.4) Cette péricoronarite peut également s'accompagner de fièvre, de diarrhée et d'adénopathies ; l'enfant est agité et dort très peu.

L'évolution peut être la suppuration, avec la formation d'un véritable abcès autour de la dent en éruption, les signes généraux étant plus marqués (Fig.5) [10].

Conduite à tenir : Le traitement est symptomatique, il est à base d'antalgiques (paracétamol). il faut préconiser une bonne hygiène, un massage et une friction à l'aide de gels anesthésiants. Il faut éviter les incisions et surveiller l'alimentation. Une antibiothérapie est recommandée pour la péricoronarite suppurée. [11]

- ***Gingivite ulcéro nécrotique ou suppurée***

Cette affection est rare en denture temporaire. Elle survient souvent suite à une altération du système immunitaire (altération des polynucléaires neutrophiles). En effet, cela peut traduire une maladie systémique sous-jacente comme le HIV, une leucémie ou bien une agranulocytose. En cas de persistance de symptômes ou de récidive, la réalisation d'examens complémentaires est nécessaire. Leurs manifestations locales sont graves: décapitation des papilles inter-dentaires, saignements et tuméfactions douloureuses des gencives. Les signes généraux sont également marqués : asthénie, fièvre et adénopathies. Elle présente un pronostic favorable lorsqu'elle n'est pas associée à une maladie systémique et lorsqu'elle est prise en charge rapidement.

Conduite à tenir : Un nettoyage local de la cavité buccale avec des antiseptiques légers sous forme de pulvérisation ou d'attouchement (eau oxygénée à 10 volumes), un maintien d'une hygiène orale, et une antibiothérapie sont nécessaires en plus du traitement symptomatique [11].

- ***Kyste péricoronaire d'éruption***

Il se développe à partir du sac folliculaire de la dent temporaire et se traduit par une tuméfaction gingivale bleuâtre, indolore et fluctuante. Il atteint le plus souvent les deuxièmes molaires ou les incisives centrales (Fig.6).

La plupart du temps, ces kystes ne nécessitent pas de traitement et la majorité d'entre eux disparaissent d'eux-mêmes [12,13].

Conduite à tenir : Une intervention chirurgicale est nécessaire lorsqu'ils sont douloureux, saignants, ou sont infectés. Une simple incision ou une excision partielle du tissu sus-jacent pour exposer la couronne et drainer le liquide est indiquée lorsque la dent sous-jacente n'éclate pas ou quand le kyste s'agrandit.

Une nouvelle modalité de traitement a été suggérée par Boj et al qui consiste à utiliser le laser Er, Cr-YSGG pour le traitement des kystes éruptifs [12,13].

- ***Folliculite expulsive de Capdepont***

Cette affection rare, où l'infection du follicule de la



Fig.2. Muqueuse rouge en rapport avec l'éruption de 83-73 chez un enfant de 20 mois. (Service de pédodontie, CCTD de Casablanca).



Fig.3. Muqueuse gingivale légèrement tuméfiée en rapport avec l'éruption de 81-71 chez un bébé de 8 mois [10].



Fig.4. Hypersialorrhée et inflammation de la gencive recouvrant la 85. (Service de pédodontie, CCTD de Casablanca).



Fig.5. Péricronarite suppurée et la formation d'un abcès autour de la dent en éruption. (Service de pédodontie, CCTD de Casablanca).



Fig.6. kyste en rapport avec l'éruption de 71 chez un nourrisson de 6 mois. (Service de pédodontie, CCTD de Casablanca).

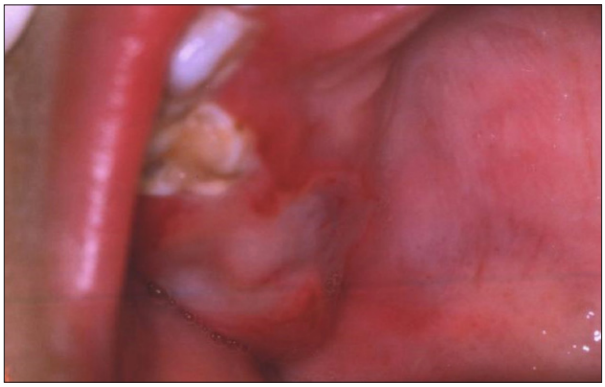

Fig.7. Stomatite ulcéreuse d'allure aphtoïde en rapport avec la 55 en éruption chez un enfant de 2 ans. (Service de pédodontie, CCTD de Casablanca).



Fig.8. Inflammation gingivale, et présence d'une vésicule au niveau du palais dur et mou et d'une zone de surinfection recouverte de dépôts de fibrine autour de la 55 en éruption. (Service de pédodontie, CCTD de Casablanca).



Fig.9. Multiples ulcérations sur la langue lors d'une gingivostomatite herpétique recouvertes de fibrine chez un jeune patient. (Service de pédodontie, CCTD de Casablanca).



Fig.10. De nombreuses vésicules sont éclatées sur la muqueuse labiale chez un enfant de 2 ans. (Service de pédodontie, CCTD de Casablanca).

dent temporaire par voie gingivale entraîne l'expulsion prématurée du germe. Selon Costa (1952), l'infection du follicule affecte le gubernaculum dentis persistante, provoquant une phlegmie et une turgescence des tissus folliculaires. Cette infection peut être causée par un facteur exogène provoqué par un traumatisme pendant l'accouchement, tel que l'introduction d'un doigt dans la bouche du nouveau-né par l'obstétricien lors de la manœuvre de Moriceau [14]

- ***Stomatite de la primo-infection herpétique***

La primo-infection herpétique touche généralement les nourrissons dès l'âge de 6 mois après la perte des anticorps maternels. Elle touche aussi les enfants, avec un pic entre 2 et 4 ans [15,16]. Cette infection est le plus souvent asymptomatique, ou presque, avec des manifestations cliniques frustes confondues avec celles de la poussée dentaire. Mais dans 25 à 30% des cas, la maladie s'exprime cliniquement par une gingivo- stomatite

aiguë et une altération de l'état général [17]. Elle peut être érythémateuse, suppurée ou ulcéreuse, d'allure aphteuse ou herpétique. (Fig.7 et 8) Les lésions élémentaires initiales sont des vésicules fugaces, pouvant être objectivables en bouche. Ces vésicules correspondent à un soulèvement intra-épithélial de petite taille (< 0,5 cm) provoqué par la mort des kératinocytes infectés.

La gingivostomatite herpétique est caractérisée par une phase prodromique avec un syndrome pseudo-grippal accompagné de fièvre et d'adénopathies, suivi par l'apparition de vésicules. Ces dernières seront rapidement rompues pour laisser place à des érosions ou à des ulcérations, particulièrement douloureuses. Ces lésions herpétiques peuvent concerner toutes les muqueuses orales et s'étendre au niveau cutané péri-oral (Fig.9 et 10).

Le diagnostic de la gingivostomatite herpétique ne devra pas reposer uniquement sur la découverte de lésions orales, mais se devra de prendre en compte l'ensemble des symptômes à savoir la circonstance d'apparition brutale, le mode évolutif de ces lésions, la présence de fièvre et d'adénopathies et les signes prodromiques.

La progression des lésions herpétiques de l'arrière vers l'avant de la cavité buccale est typique lors de la gingivostomatite herpétique [18].

La stomatite de la primo-infection herpétique se manifeste sur le plan général par une hyperthermie à 40°, une gêne à l'alimentation avec présence d'adénopathies. Localement les ulcérations sont de petite taille et douloureuses [15,19].

Conduite à tenir :

- Maintenir une hygiène buccale pour limiter les surinfections bactériennes par les germes endogènes de la cavité buccale.
- Prescrire un gel de lidocaïne (Dinexan®) chez l'enfant de plus de 6 ans, à appliquer localement sur les lésions buccales particulièrement douloureuses et des antalgiques.
- Conseiller une alimentation liquide ou semi-liquide et plutôt froide.
- Un traitement antiviral à base d'aciclovir est indiqué en présence d'une altération de l'état général. Pour être efficace, ce traitement doit être instauré pendant les 72 premières heures, dès l'apparition des prodromes.
- En présence d'un contexte bucco-dentaire défavorable (plaque dentaire en quantité importante, caries non traitées, abcès dentaire), la prescription d'un antibiotique à large spectre est recommandée pour éviter ou enrayer une surinfection bactérienne locale [20].
- Une hospitalisation dans un service d'urgence pédiatrique est indiquée en cas de risque de déshydratation [15,19].

2. Signes régionaux

Ils sont fréquents et il s'agit d'érythroses jugales (l'enfant a les joues très rouges), de larmoiements, d'hydrorrhée nasale, d'hypersialorrhée ou d'adénopathies cervicales. Ces manifestations disparaissent après l'éruption dentaire [21].

3. Signes généraux

Ils sont beaucoup plus rares en denture temporaire, mais peuvent être de diverse nature: érythème fessier, asthénie et insomnie, irritabilité, fièvre, crises convulsives, perte d'appétit, diarrhées, vomissements ou troubles respiratoires comme la toux sèche, la bronchite ou l'asthme [7].

CONCLUSION

Les accidents de la dentition sont de formes cliniques et d'étiologies diverses. La majorité de ces accidents sont bénins, certains sont sévères avec des manifestations cliniques importantes. Une collaboration étroite avec le pédiatre s'avère nécessaire pour un diagnostic précoce et une prise en charge attentive et appropriée de ces affections, permettant ainsi de limiter toute éventuelle complication plus difficile à traiter tardivement.

Références

1. Foray. H. Cycle biologique de la dentition. EMC odontologie, 23-400-A-10, Janvier 1997.
2. Sai Charan. K V, Sangeetha. R, Santana. N, Hema Priya. G, et al. The tooth eruption and its abnormalities - A narrative review. SRM Journal of Research in Dental Sciences. Volume 13 / Issue 3 / July-September 2022.
3. Feldens. C, Faraco. I, Bertani Ottoni. A, Feldens. EG et al. Teething Symptoms in the First Year of Life and Associated Factors: A Cohort Study. The Journal of Clinical Pediatric Dentistry Volume 34, Number 3/2010.

4. Elkhatib. M, El- Dokky. N, Nasr. R. The eruption sequence of primary and permanent teeth in a group of children (A cross- sectional study). Egyption Dental Journal, Vol. 67, 41:54, January, 2021.
5. Moulis. E. Anomalies de l'éruption. EMC odontologie, 4-014-C-60, Janvier 2003.
6. Stanley J. Nelson, Major M. Ash. Wheeler's Dental anatomy, Physiology, and Occlusion. Elsevier Masson SAS. ISBN : 978-1-4160-6209-7, 2012.
7. Le Breton. G. Pathologie de la dent. In : Le Breton G éd. Traité de sémiologie et clinique odontostomatologique. Paris : éditions CdP, 1997 : 83-148.
8. Koch. G, Kreiborg. S. Eruption and shedding of teeth. Pediatric dentistry: a clinical approach. Copenhagen: Munksgaard, 2001.p. 1-482.
9. Cunha. RF, Pugliesi. DMC, Garcia. LD, Murata. SS. Systemic and Local Teething Disturbances: Prevalence in a Clinic for Infants. J Dent Child. 2004 Jan;71(1):24–6.
10. Schmidt. J, Kunderova. M, Pilbauerova. N, Kapita. M. A Review of Evidence-Based Recommendations for Pericoronitis Management and a Systematic Review of Antibiotic Prescribing for Pericoronitis among Dentists: Inappropriate Pericoronitis Treatment Is a Critical Factor of Antibiotic Overuse in Dentistry. Int. J. Environ. Res. Public Health 2021, 18, 6796.
11. Légeret. C and Furlano. R. Oral ulcers in children- a clinical narrative overview. Italian Journal of Pediatrics (2021) 47:144
12. Boj. JR, Poirier. C, Espasa. E, Hernandez. M, Jacobson. B. Eruption cyst treated with a laser powered hydrokinetic system. J Clin Pediatr Dent 2006;30:199-202.
13. Nagaveni. NB, Umashankara. KV, Radhika. NB, Maj. TS. Eruption cyst: A literature review and four case reports. Indian Journal of Dental Research, 22(1), 2011.
14. Cunha. R, Aparecida. F, Boer. C, Torriani. D et al. Natal and neonatal teeth: review of the literature. Pediatric Dentistry – 23:2, 2001.
15. Wanderzwalm Gouvernaire. A, Joseph. C, Leijel. L, Dridi. M. Prise en charge d'un enfant atteint d'une primo-infection herpétique. Revue odonto- stomatologique, March 2017; 46: 94-100.
16. Drugge. JM, Allen. PJ. A nurse practitioner's guide to the management of herpes simplex virus-1 in children. Dermatol Nurs. 2008 Dec;20(6):455-8, 461-6.
17. Amir. J Clinical aspects and antiviral therapy in primary herpetic gingivostomatitis. Paediatr Drugs. 2001;3(8):593-7.
18. Saurat. J-H. Dermatologie et infections sexuellement transmissibles. Issy-les-Moulineaux : Elsevier-Masson ; 2017. 1288 p.
19. Wei Huang. CH, Hsieh. CHI, Ru Lin. M, Huang. Y. Clinical features of gingivostomatitis due to primary infection of herpes simplex virus in children. BMC Infectious Diseases (2020) 20:782.
20. Dridi S.M, Ejeil A.L, Gaultier. F, Meyer. J. La gingivo-stomatite herpétique. In La gencive pathologique. De l'enfant à l'adulte. Ed Id Paris 2013:60–63.
21. Memarpour. M, Soltanimehr. E, Eskandarian. T. Signs and symptoms associated with primary tooth eruption: a clinical trial of nonpharmacological remedies. BMC Oral Health (2015) 15:88.

Rev Mar Mal Enf 2025 ; 58 : 37-40

Revue Marocaine des Maladies de l'Enfant

Faits cliniques

Le bourgeon caudal chez l'humain, une entité rare à connaitre

L. Oubellaouch, F. Idrissi Fawzi, Z. Hammoumi, N. Ferram, M. Alzemmouri

Service de Chirurgie Viscérale Pédiatrique- Hôpital Mère-enfant A. Harouchi . Université Hassan II, Faculté de Médecine et de Pharmacie de Casablanca, Maroc.
Auteur correspondant : oubellaouchlatifa@gmail.com

Résumé

Le bourgeon caudal appelé aussi « queue humaine », est une saillie cutanée et caudale vestigiale et médiane, traduisant une anomalie de régression caudale de l'embryon. C'est une malformation congénitale rare dont la présence chez l'espèce humaine, a toujours suscité de l'intérêt.

Il est composé de tissu musculaire, adipeux et conjonctif couvert de peau normale [1]. Bénigne en général, cette malformation peut être un stigmate cutané d'un dysraphisme spinal [2]. La localisation médiane dans la région du sacrum ou du coccyx ou un peu plus haut au niveau lombosacré est la plus fréquente. Nous rapportons le cas d'une localisation latérale chez un garçon de 3 ans, sans diagnostic anténatal, asymptomatique et sans signes neurologiques, ayant bénéficié d'une exérèse chirurgicale avec suites post opératoires simples et bonne évolution à 2 ans de recul.

Mots clés

Bourgeon caudal,
Dysraphisme spinal,
Régression caudale

Abstract

The caudal appendage, also referred to as a "human tail," is a vestigial, cutaneous, and caudal midline protrusion indicating a caudal regression anomaly of the embryo. This rare congenital malformation in humans has always garnered significant interest.
It is composed of muscular, adipose, and connective tissues covered by normal skin. Generally benign, this malformation can, however, be a cutaneous marker of spinal dysraphism. The most frequent location is in the midline region of the sacrum or coccyx, or slightly higher in the lumbosacral area. We describe a case of lateral location in a 3-year-old boy, without antenatal diagnosis, asymptomatic, and without neurological signs, who underwent surgical excision with no postoperative complication outcomes and good evolution at a 2-year follow-up.

Key words

caudal appendage, spinal dysraphism, caudal regression

Introduction

Le port d'un appendice caudal chez l'espèce humaine est choquant pour la famille, l'entourage et tout observateur. Selon les cas, il a la forme d'un pénis ou d'un doigt avec une localisation dorsale coccygienne : une véritable queue dont la longueur peut atteindre 22 cm![2].

La localisation médiane étant la règle, les localisations latérales sont exceptionnelles, nous rapportons un cas de localisation latérale du bourgeon caudal.

Outre l'aspect inesthétique, cette lésion d'apparence bénigne, peut cacher un dysraphisme spinal source de complications neurologiques, d'où l'intérêt de rapporter ce cas.

Observation

Il s'agit d'un garçon de 3 ans, qui consulte pour une masse sacrée constatée depuis la naissance. Le patient n'a pas d'antécédents pathologiques particuliers, il n'y a pas de cas similaires dans la famille, le déroulement de la grossesse et de l'accouchement était sans anomalies. Le patient avait un bon développement psychomoteur et ne présentait aucune anomalie sphinctérienne notamment pas d'incontinence urinaire et pas de constipation. L'examen clinique retrouve : une masse allongée en regard du sacrum latéralisée à droite, molle indolore, mesurant 5 cm de longueur et 2,5 cm de diamètre à la base recouverte de peau normale et située à 1cm de la marge anale (Fig.1). A la palpation aucun élément osseux ou cartilagineux n'était palpable. Le toucher rectal a un tonus retrouvé normal et pas de fistule ni de bride au niveau du canal anal. L'examen neurologique a noté : un faciès normal, une marche et un périmètre crânien normaux et pas de déficit neurologique. Une échographie a été réalisée objectivant une structure graisseuse sans composante osseuse ni cartilagineuse.

Le patient a bénéficié d'une chirurgie sous anesthésie générale, en décubitus dorsal, une incision entourant la base de la queue a été faite. Aucune communication



Fig.1. Aspect clinique du bourgeon caudal en regard du sacrum.



Fig.2. Photo préopératoire montrant la localisation latéralisée à droite.

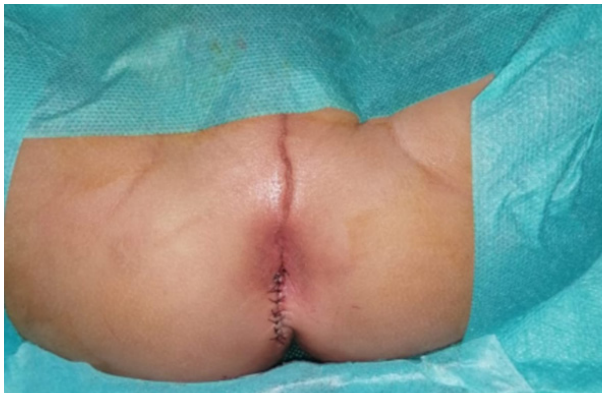

Fig.3. Photo postopératoire après exérèse du bourgeon caudal.



Fig.4. Pièce opératoire.

sphinctérienne ou autre n'a été retrouvée après dissection et libération. L'exérèse totale de la masse a été réalisée sans incidents (Fig.2 et Fig.3). Les suites post opératoires étaient simples avec les soins locaux. L'étude anatomopathologique de la pièce (Fig.4) a montré un tissu cutané et sous cutané d'aspect normal avec prolifération de cellules adipeuses matures sans élément cartilagineux ou osseux.

Actuellement le patient est à 2 ans de recul post opératoire, avec une bonne évolution. Une cicatrice esthétique est discrète.

Discussion

Le bourgeon caudal est une structure embryonnaire qui apparaît après la fermeture du neurogène postérieur. Entre la 4ème et la 6ème SA, sa croissance s'accompagne de la formation de la queue embryonnaire composée de 10 à 12 vertèbres : somites caudales. A la fin de la 6ème SA, les vertèbres caudales coccygiennes commencent à se dissoudre par les phagocytes avec régression totale par mort cellulaire à la fin de la 8ème SA à l'exception des vertèbres proximales restantes au niveau caudal qui fusionnent et forment le coccyx (Fig.5).

Le bourgeon caudal résulte d'une régression incomplète de l'extrémité distale de la queue embryonnaire. La théorie de l'absence de fusion des vertèbres proximales explique la possibilité des dysraphismes spinaux associés [2]. De ces théories relève la classification des queues humaines en deux catégories : la vraie queue composée de reliquat embryonnaire seul et la pseudo queue où il y a une pathologie sous-jacente : malformation de la colonne vertébrale et coccygienne, avec le plus souvent un spina bifida et un lipome.

D'autres critères ont été pris par d'autres auteurs, pour classer la queue humaine en 2 catégories selon qu'elle comporte (catégorie I) ou pas (catégorie II) des éléments osseux et selon sa localisation [2] :

- Type IA : protrusion coccygienne.
- Type IB : non coccygienne.
- Type IIA : au-dessus su sillon inter fessier.
- Type IIB : région péri anale.

En 2021, une équipe égyptienne a rapporté le premier cas d'une localisation latérale, nous pensons que notre malade constitue le 2ème cas [2].

Il n'y pas de facteur de risque connu, mais c'est une anomalie congénitale qui relève comme les autres, selon quelques auteurs, d'un facteur tératogène [3]: traumatisme, irradiation, agent chimique…Le bourgeon caudal est plus fréquent chez les garçons que chez les filles : 2 garçons pour une fille. Il est rarement héréditaire, mais il y' a la possibilité de faire partie de quelques syndromes génétiques dans 29% des cas et être associé à d'autres malformations cliniques cardiaque, fente palatine, dysmorphie faciale [4]… d'où l'intérêt d'un examen clinique minutieux neurologique, cardiaque, orthopédique et général et des examens complémentaires selon les cas.

Les principaux diagnostics différentiels sont le spina bifida d'où l'intérêt de l'examen neurologique et le tératome sacro coccygien mais dans ce cas-là, la masse est implantée sur le coccyx et refoule l'anus. Dans tous les cas il faut réaliser une échographie de référence.

La localisation est le plus souvent médiane sacrée ou en regard du coccyx ou parfois lombosacrée. La localisation latérale est exceptionnelle. Le bourgeon caudal peut être un signe cutané d'un dysraphisme spinal, facteur de risque d'une moelle bas attachée [5]. La localisation médiane ou la présence de signes neurologiques à type d'énurésie ou incontinence urinaire ou parésie…, rend indispensable la réalisation d'une IRM médullaire pour déterminer les malformations de la moelle et du rachis [4,6]. Dans notre cas, l'IRM n'a pas été demandée vu la localisation latéralisée et l'absence de signes neurologiques.

Le traitement du bourgeon caudal est chirurgical, consistant à l'exérèse totale. Le pronostic est excellent s'il n'y a pas d'anomalie de la moelle épinière associée [7]. En cas de spina bifida et lipome associé, le pronostic dépend de la taille et de la localisation. En cas de moelle bas attachée, la chirurgie permet de limiter la survenue de complications neurologiques [8].

Conclusion

Le bourgeon caudal reste une curiosité anatomique relativement rare. La principale importance clinique réside dans la distinction entre un bourgeon et des

lésions sacro coccygiennes telles que le myéloméningocele et le tératome. Le traitement est chirurgical et le pronostic est excellent.

Références

1. Jimmy Shad 1 et Rakesh Biswas 2 Un nourrisson avec un appendice caudal .18 avril 2012 BMJ Case Rep. 2012 ; 2012 : bcr1120115160.
2. Marc Gozlan Quand un nouveau-né humain est porteur d'une queue novembre 2021. Réalités biomédicales.
3. Rousseau Michel. Un appendice caudal chez l'homme. Un cas resté dans l'ombre et un dossier à reprendre. Bulletin de l'Académie Vétérinaire de France. 1984 ; 417-433
4. Andres S et coll. Appendice caudal dans l'espèce humaine : à propos d'un cas. J Gynecol Obstet Biol Reprod (Paris]. 2015, 44(7]:670-4. doi: 10.1016/j.jgyn.2014.11.001
5. Islam MN, Adhikari SB, Alam MM, Dilshad MunmunUH. Experience with human tail and its outcome. Afr J PaediatrSurg. 2021 Jan-Mar;18(1]:43-46.
6. AL autonome. La queue humaine. État de New York J Med 1992; 92:116.
7. GEORGE D. LUNDBERG, MC; ROBERT W PARSONS. Un cas de queue humaine Suis J Dis enfant. 1962;104(1]:72-73.
8. Chunquan C, Ouyan S, Changhong S. traitement chirurgical d'un patient présentant une queue humaine et de multiples anomalies de la moelle épinière et de lacolonne vertébrale. ADV Orthop 2011 : 153797

Rev Mar Mal Enf 2025 ; 58 : 41-46

Revue Marocaine des Maladies de l'Enfant

Faits cliniques

Atteinte vasculaire de la maladie de Behçet chez l'enfant : quelle approche thérapeutique ?

I. Belarbi, C. Nahi, A. Ichane, K. Mouaddine, N. Mabrouk, S. Haddad, B. Chkirate

Unité de rhumatologie pédiatrique, Service Pédiatrie IV, Hôpital des Enfants de Rabat, CHU Ibn Sina Rabat, Université Mohammed V, Faculté de Médecine et de Pharmacie de Rabat, Maroc.
Auteur correspondant : belarbiibtissam@gmail.com

Résumé

La maladie de Behcet (MB) est une affection inflammatoire chronique systémique d'étiologie indéterminée, caractérisée par des poussées et des rémissions. Elle présente une grande diversité clinique, incluant fréquemment des manifestations dermatologiques, oculaires, rhumatologiques, vasculaires et neurologiques. L'atteinte vasculaire est particulièrement grave, pouvant engager le pronostic vital, et nécessite donc une prise en charge thérapeutique rapide et agressive. Nous rapportons un cas d'atteinte vasculaire liée à la maladie de Behçet colligé au service de rhumatologie pédiatrique.

Il s'agit d'un patient âgé de 13 ans, admis pour détresse respiratoire et dont les examens ont révélé une thrombose de la veine cave supérieure soulevant le diagnostic de maladie de Behçet selon les critères PEDBD). Le traitement a consisté en la prescription de corticoïdes, d'anticoagulants, de colchicine et d'azathioprine, avec une bonne réponse initiale. Un an plus tard, il a été réadmis pour embolie pulmonaire massive. Le traitement a été repris sachant qu'il a été arrêté par la famille. Sept mois après, l'évolution était favorable sur les plans clinique et biologique.

Mots clés

Maladie de Behçet, Angio-Behçet, Inflammation

Abstract

Behçet's disease (BD) is a chronic systemic inflammatory disorder of unknown etiology, characterized by relapses and remissions. It exhibits significant clinical variability, frequently involving dermatological, ocular, rheumatological, vascular, and neurological manifestations. Vascular involvement is particularly severe and can be life-threatening, necessitating prompt and aggressive therapeutic management. We report a case of vascular involvement in Behçet's disease managed in the pediatric rheumatology department.

The patient was a 13-year-old boy admitted for respiratory distress. Investigations revealed superior vena cava thrombosis, leading to the diagnosis of Behçet's disease according to the PEDBD criteria. Treatment included corticosteroids, anticoagulants, colchicine, and azathioprine, resulting in an initial favorable response. However, he was readmitted one year later with massive pulmonary embolism, following treatment discontinuation by the family. Treatment was resumed, and seven months later, clinical and biological outcomes were favorable.

Key words

Behçet's disease, Angio-Behçet, Inflammation

Introduction

La maladie de Behçet est une affection systémique inflammatoire chronique d'origine inconnue, évoluant par poussées et rémissions. Elle se caractérise par une grande diversité clinique, incluant fréquemment des manifestations dermatologiques, ainsi que des atteintes oculaires, rhumatologiques, vasculaires et neurologiques. La maladie de Behçet peut être considérée comme le prototype des vascularites, étant la seule à affecter tous les types de vaisseaux, indépendamment de leur nature et de leur calibre, avec une prédilection pour les atteintes veineuses.

L'atteinte vasculaire est considérée comme la principale menace pour le pronostic vital, nécessitant une prise en charge thérapeutique rapide et agressive.

L'objectif de ce travail est d'illustrer l'atteinte vasculaire de la maladie de Behçet à travers un cas colligé en unité de rhumatologie pédiatrique du service de PIV de l'hôpital d' enfants de Rabat, tout en insistant sur les particularités thérapeutiques dans les formes graves de la maladie.

Observation

Il s'agit d'un garcon de 13 ans, admis pour une détresse respiratoire aigue. Dans ses antécédents, on a retrouvé une aphtose buccale récidivante. Le bilan biologique a révélé un syndrome inflammatoire avec une CRP positive à 113mg/l, une VS accélérée à 54 mm la première heure et une anémie inflammatoire. La radiographie thoracique a objectivé un élargissement médiastinal. L'échocardiographie transthoracique a montré un thrombus dans la veine cave supérieure à son entrée dans l'oreillette droite. L'angiographie par tomodensitométrie thoracique a confirmé une thrombose de la veine cave supérieure. Le diagnostic de la maladie de Behçet a été retenu selon les critères PEDBD.

Le traitement a consisté en la prescription de corticoïdes sous forme de bolus de méthylprednisolone, puis relayé par voie orale, associés aux anticoagulants, à la colchicine et à l'azathioprine. L'évolution immédiate était favorable, avec une réduction de plus de 50% de la taille du thrombus à l'échocardiographie de contrôle au 11ème jour.

Cependant, le patient n'a pas été revu en consultation mensuelle et a été réadmis un an plus tard en détresse respiratoire aiguë avec une instabilité hémodynamique. Il a été constaté que la famille avait arrêté tout le traitement. Le bilan biologique a montré cette fois-ci une CRP positive à 50, une VS à 16, et des anomalies dans le bilan de la coagulation avec un TP à 58%, un TCA à 1, des D-dimères à 2.2 et un fibrinogène à 3.8. L'échocardiographie transthoracique a révélé un volumineux thrombus dans le ventricule droit s'étendant vers la voie pulmonaire. L'angiographie par tomodensitométrie thoracique a confirmé une embolie pulmonaire massive. Le patient a été stabilisé et le traitement par anticoagulation, corticoïdes, colchicine et azathioprine a été repris. Revu sept mois plus tard, l'évolution est favorable sur les plans clinique, radiologique et biologique.

Discussion

La maladie de Behçet est une vascularite touchant les vaisseaux de tous calibres et de tous types : artériel et veineux. D'étiopathogénie mal connue, elle est ubiquitaire mais elle est plus fréquente chez les patients originaires du bassin méditerranéen, du Moyen-Orient et d'Asie. [1]

Étant donné l'absence de critères biologiques spécifiques, le diagnostic repose principalement sur l'évaluation clinique. Les critères diagnostiques établis pour la population pédiatrique selon la classification PEDBD permettent un diagnostic précis, caractérisé par une bonne sensibilité et spécificité. Au moins trois des critères suivants doivent être présents :

- Aphtoses buccales récurrentes : au moins 3 épisodes en 1 an.
- Aphtoses génitales récurrentes.
- Atteinte oculaire : comprend l'uvéite antérieure ou postérieure, les cellules dans le vitré ou la vascularite rétinienne.
- Lésions cutanées : telles que l'érythème noueux, la pseudofolliculite ou les nodules acnéiformes.
- Atteinte neurologique : inclut des manifestations telles que la méningo-encéphalite ou la thrombose des sinus veineux cérébraux.
- Atteinte vasculaire : caractérisée par l'inflammation des gros vaisseaux, l'anévrisme, la thrombose ou l'occlusion. [2]

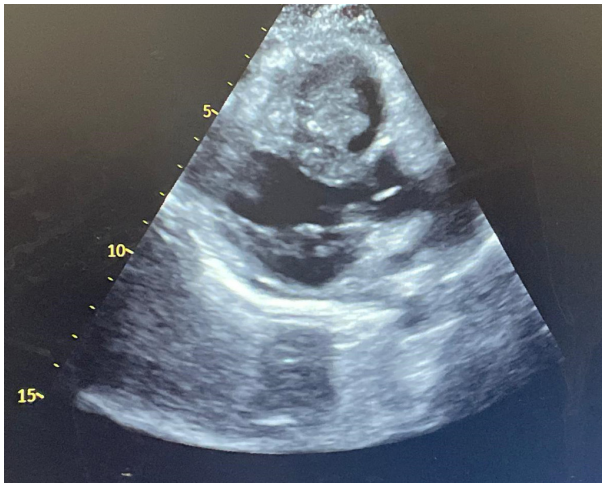

Fig.1. Coupe écho cardiographique montrant un volumineux thrombus dans le ventricule droit.

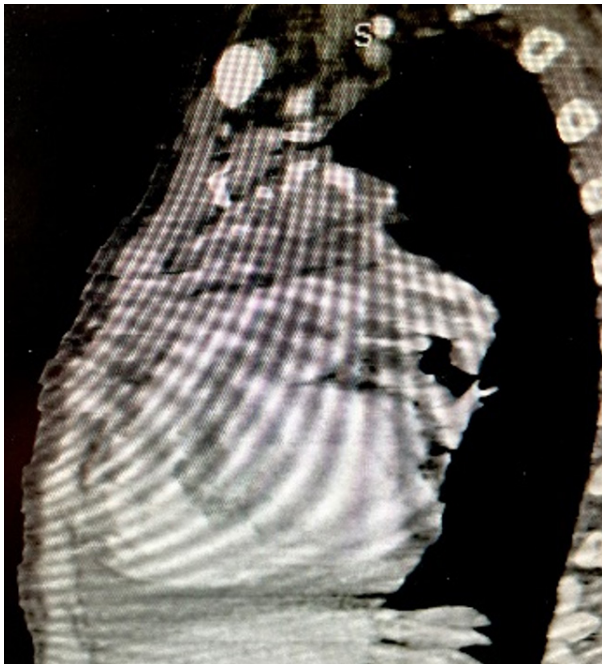

Fig.2. Coupe sagittale d'une angio-TDM montrant l'embolie pulmonaire à l'admission.

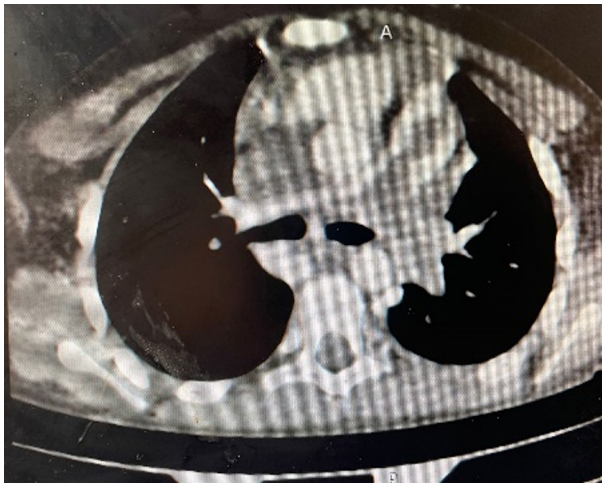

Fig.3. Coupe axiale d'une angio-TDM montrant l'embolie pulmonaire à l'admission..

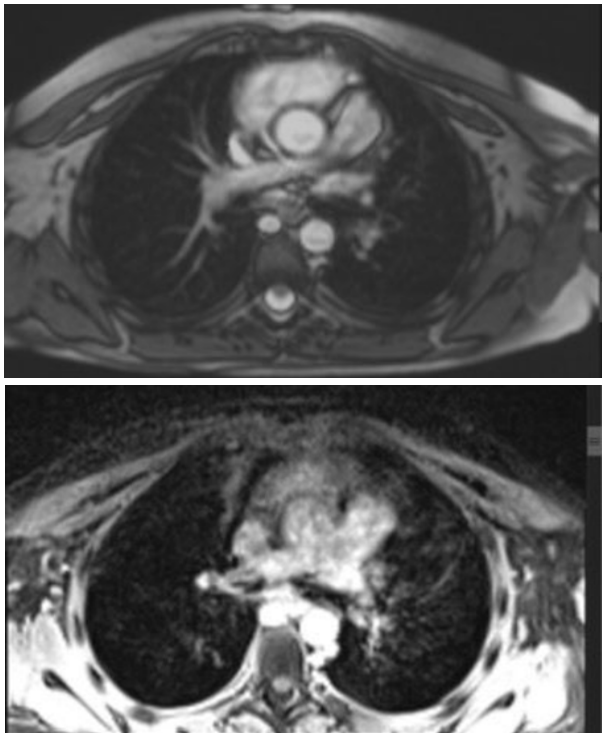

Fig.4. Coupes axiales T1 et T2 d'angio-IRM montrant la régression du thrombus et l'amélioration à 6 mois du traitement..

Pour notre patient, le diagnostic fut retenu selon PEDBPD sur l'aphtose buccale et sur la complication vasculaire.

Cette dernière a été rapportée en 1946 par Adamantiades [3] moins de dix ans après la première description de la maladie, ell est dite « Angio-Behçet » ou « vasculoBehçet ».

Tous les vaisseaux, qu'ils soient artériels ou veineux, de différentes tailles et localisations, peuvent être affectés. Ces atteintes ont tendance à se combiner entre elles, avec des manifestations vasculaires multifocales. [4-7]

Ces complications vasculaires sont sévères et peuvent mettre en jeu le pronostic vital. Elles nécessitent donc une intervention thérapeutique rapide et intensive. Elles touchent 1,8 à 32,1% de la population pédiatrique, avec une prédominance masculine [5]. Ce qui est le cas pour notre patient.

Son étiopathogénie est en rapport avec la présence d'un infiltrat inflammatoire polymorphe localisé dans la média et l'adventice ainsi qu'autour des vasa vasorum. Plusieurs mécanismes sont proposés pour expliquer ces lésions de vascularite, impliquant un terrain génétique particulier (HLA B51 ou MICA), une infection bactérienne, une hyperréactivité des polynucléaires neutrophiles avec hyperproduction de cytokines, ou encore une réponse T cytotocique disproportionnée [6]. À côté de cette atteinte inflammatoire, certains auteurs avancent le rôle des facteurs thrombophiliques, des mutations ou encore une hyperhomocystéinémie mais qui tous ne semblent pas jouer un rôle majeur dans la genèse des thromboses. [8]

L'atteinte veineuse se caractérise par des occlusions ; la thrombose veineuse profonde des membres inférieurs et la thrombose des sinus cérébraux comptent parmi les principaux événements vasculaires observés [9, 10, 11], tandis que la thrombose des veines hépatiques (syndrome de Budd-Chiari) et la thrombose de la veine cave inférieure sont rarement décrites. [12]

L'atteinte artérielle se manifeste par des anévrismes, des pseudo-anévrismes, des sténoses et des thromboses. L'atteinte de l'artère pulmonaire et les syndromes de Budd-Chiari sont associés à une morbidité et une mortalité élevée. [13]

Notre patient a la particularité de représenter la forme sévère de l'atteinte vasculaire de la maladie de Behçet.

Les examens complémentaires comprennent :

1. Le bilan biologique : Il révèle un syndrome inflammatoire.

2. Le bilan radiologique : Il permet de confirmer l'atteinte vasculaire de la maladie de Behçet.

- Échographie Doppler : Permet de détecter les thromboses veineuses profondes et les anomalies vasculaires superficielles.
- Angiographie par Tomodensitométrie (angio-TDM): Visualise les anévrismes, les sténoses et les thromboses artérielles.
- Angiographie par Résonance Magnétique (angio-IRM) : Offre une meilleure individualisation de sa topographie et des phénomènes inflammatoires.

La prise en charge thérapeutique a comme objectif de réduire l'inflammation qui joue un rôle crucial dans la récidive ; c'est pourquoi l'immunosuppression est au cœur du traitement, qui comprend des corticostéroïdes et des médicaments immunosuppresseurs. [14]

Les corticoïdes jouent un rôle essentiel dans la gestion de l'inflammation liée à l'Angiobehçet par divers mécanismes :

Réduction de l'inflammation : Les corticoïdes, tels que la prednisone, diminuent la production de médiateurs inflammatoires comme les cytokines, les prostaglandines et les leucotriènes, réduisant ainsi l'inflammation systémique et locale.

Stabilisation des membranes cellulaires : Ils stabilisent les membranes des cellules endothéliales et des lysosomes, diminuant ainsi la perméabilité vasculaire et l'œdème inflammatoire.

Inhibition de l'adhésion leucocytaire : Les corticoïdes réduisent l'expression des molécules d'adhésion sur les cellules endothéliales, limitant la migration des leucocytes vers les sites inflammatoires.

Les corticoïdes sont souvent utilisés en première ligne pour contrôler rapidement l'inflammation dans les cas de l'Angiobehçet, ils aident à prévenir les complications

graves telles que les anévrismes artériels et les thromboses veineuses. Pouvant être proposés en bolus initialement, les corticoïdes peuvent être maintenus en faible dose pour prévenir les rechutes chez certains patients.

Les immunossupresseurs tels que l'azathioprine et la cyclosporine A sont utilisés dans l'atteinte vasculaire de la maladie de Behçet en association et/ou en 2ème intention après les corticoïdes. Les anti-TNF-α monoclonaux ou le cyclophosphamide peuvent être préférés dans les cas graves tels que le syndrome de Budd-Chiari ou les anévrismes/occlusions artériels périphériques [14]. Après l'induction, le cyclophosphamide doit être remplacé par l'azathioprine pour le traitement d'entretien, car il est moins toxique.

En cas de thrombose veineuse profonde, les anticoagulants, initialement écartés en raison du risque d'hémorragie et de la présence possible d'anévrismes, peuvent être ajoutés [14]. Le rôle de l'anticoagulation dans la prévention à long terme des récidives vasculaires, de la progression des thrombus et de l'embolie pulmonaire fait encore débat [15,16]. Cependant, l'anticoagulation peut représenter un risque pour les anévrismes des artères pulmonaires [15,17]. Les interventions chirurgicales doivent être limitées à des cas sélectionnés et précédées d'un traitement pharmacologique capable de contrôler l'inflammation, en raison du risque élevé de complications post-opératoires [18].

Pour notre patient, la prise en charge thérapeutique a été rapide et agressive en raison de la gravité de son état. Les corticoïdes, administrés initialement sous forme de bolus, ont permis d'améliorer son état général et les résultats biologiques en réduisant l'inflammation. Ils ont ensuite été relayés par voie orale, avec une insistance dès le début du traitement sur l'importance d'un régime sans sel et sans sucre et d'un traitement adjuvant.

En plus des corticoïdes, le traitement a inclus des anticoagulants dès le départ en raison de la sévérité de l'atteinte, par de l'héparine à bas poids moléculaire initialement, associé à la colchicine et l'azathioprine.

L'évolution a été marquée par une amélioration à 1 mois, 2 mois et 6 mois du traitement, avec une régression progressive des phénomènes inflammatoires, aboutissant à la réduction du thrombus.

Conclusion

La maladie de Behçet peut affecter tous types et calibres de vaisseaux. L'atteinte vasculaire doit être suspectée en présence de tout syndrome inflammatoire et/ou fébrile inexpliqué au cours de la maladie. L'angiographie par résonance magnétique est l'examen clé pour individualiser précisément les phénomènes thrombotiques dus à l'inflammation.

Le pronostic dépend d'un diagnostic précoce et d'un traitement visant à réduire l'inflammation. Ce traitement peut être parfois agressif et prolongé, et a comme objectif de réduire l'inflammationpar les corticoïdes en première intention,nécessitant une éducation du patient.

Références

1. Isabelle Kone-Paut, Stéphane Baret, Bahram Bodaghi, Kumaran Deiva, Anne-Claire Desbois, Caroline Galeotti, French recommendations for the management of Behçet's disease, Orphanet Journal of Rare Diseases 2021 ;16 : 352 – 1
2. Isabelle Koné-Paut,1 Fahrad Shahram,2 Martha Darce-Bello,1 Luca Cantarini,3 Rolando Cimaz,4 Marco Gattorno,5 Jordi Anton,6 Michael Hofer,7 Bouchra Chkirate. Consensus classification criteria for paediatric Behcet's disease frome prospective observational cohort : PEDBD. ARD 2015 ; 10.1136-208491
3. Adamantiades B. La thrombophlébite comme quatrième symptôme de l'iritis récidivante à hypopion. Ann Occulist 1946;179:143–8
4. Kuzu MA, Ozaslan C, Koksoy C, Gurler A, Tuzuner A. Vascular involvement in Behcet's disease: 8-year audit. W J Surg 1994;18:948–53.
5. Yıldız M, Köker O, Adrovic A, Şahin S, Barut K, Kasapçopur Ö. Pediatric Behçet's disease: clinical aspects and current concepts. Eur J Rheumatol. 2019;7(1):1–10.
6. Krause I, Weinberger A. Behc¸et's disease. Curr Opin Rheumatol 2008;20:82–7
7. Duzgun N, Ates A, Aydintug OT, et al. Characteristics of vascular involvement in Behc¸et's disease. Scand J Rheumatol 2006;35:65–8.
8. Z. Tazi-Mealek, W.Ammouri, M.Maamar, les atteintes vasculaires au cours de la maladie de Behçet, La Revue de médecine interne 30S (2009) S232–S237
9. Gallizzi R, Pidone C, Cantarini L, Finetti M, Cattalini M, Filocamo G, et al. A national cohort study on pediatric Behçet's disease: cross-sectional data from an Italian registry. Pediatr Rheumatol Online J. 2017;15:84. doi: 10.1186/s12969-017-0213-x.
10. Shahram F, Nadji A, Akhlaghi M, Faezi ST, Chams-Davatchi C, Shams H, et al. Paediatric Behçet's disease in Iran: report of 204 cases. Clin Exp Rheumatol. 2018;36:135–140.
11. Bulur I, Onder M. Behçet disease: new aspects. Clin Dermatol. 2017;35:421–434. doi: 10.1016/j.clindermatol.2017.06.004.
12. Calamia KT, Schirmer M, Melikoglu M. Major vessel involvement in Behçet's disease: an update. Curr Opin Rheumatol. 2011;23:24–31. doi: 10.1097/BOR.0b013e3283410088.
13. Teresa Giani, Angela Flavia Luppino, and Giovanna Ferrara treat-

ment options in Pediatric Behcet's disease Paediatr Drugs. 2023; 25(2): 165–191.
14. Hu YC, Chiang BL, Yang YH. Clinical manifestations and management of pediatric Behçet's disease. Clin Rev Allergy Immunol. 2021;61:171–180. doi: 10.1007/s12016-020-08809-2.
15. Desbois AC, Wechsler B, Resche-Rigon M, Piette JC, Huong DLT, Amoura Z, et al. Immunosuppressants reduce venous thrombosis relapse in Behçet's disease. Arthritis Rheum. 2012;64:2753–2760. doi: 10.1002/art.34450.
16. Ahn JK, Lee YS, Jeon CH, Koh EM, Cha HS. Treatment of venous thrombosis associated with Behcet's disease: immunosuppressive therapy alone versus immunosuppressive therapy plus anticoagulation. Clin Rheumatol. 2008;27:201–205. doi: 10.1007/s10067-007-0685-z.
17. Uzun O, Akpolat T, Erkan L. Pulmonary vasculitis in Behcet disease: a cumulative analysis. Chest. 2005;127:2243–2253. doi: 10.1378/chest.127.6.2243.
18. Toledo-Samaniego N, Oblitas CM, Peñaloza-Martínez E, del Toro-Cervera J, Alvarez-Sala-Walther LA, Demelo-Rodríguez P, et al. Arterial and venous involvement in Behçet's syndrome: a narrative review. J Thromb Thrombolysis. 2022;54:162–171. doi: 1

Rev Mar Mal Enf 2025 ; 58 : 47-50

Revue Marocaine des Maladies de l'Enfant

Faits cliniques

Un cas de déficit congénital en facteur VII à révélation néonatale

H. Hajaj, H. Bahari, A. Ayyad, S. Messaoudi, R. Amrani

Service de néonatologie et réanimation néonatale, CHU Mohamed VI, Faculté de médecine et de pharmacie d'OUJDA, Université Mohamed 1er, Oujda, Maroc.
Auteur correspondant : hanane.hajaj@ump.ac.ma

Résumé

Le déficit en facteur VII est rare. C'est une maladie héréditaire de transmission autosomique récessive, dont la prévalence est estimée à 1/1 000 000. Nous rapportons l'observation d'un nouveau-né de sexe masculin issu de parents consanguins de premier degré et admis à j 15 de vie pour la prise en charge d'un syndrome hémorragique. Un bilan d'hémostase a été réalisé objectivant un taux de prothrombine (TP) bas et un temps de céphaline activée (TCA) normal. Un bilan de coagulation a montré un déficit isolé en facteur VII. A travers cette observations, nous rappelons les particularités cliniques, biologiques et thérapeutiques de cette affection en période néonatale.

Mots clés

Déficit Congénital, Facteur Vii, Hémorragie

Abstract

Factor VII deficiency is rare. It is an autosomal recessive inherited disorder with an estimated prevalence of 1/1000,000. We report the observation of a male neonate of first-degree consanguineous parents admitted at 15 days of age for the management of a haemorrhagic syndrome. A haemostasis work-up was performed showing a low prothrombin rate and a normal activated partial thromboplastin time. A coagulation test showed an isolated factor VII deficiency evaluated at 6%. This study highlights the clinical, biological and therapeutic particularities of this affection in the newborn period.

Key words

Congenital Deficiency, Factor Vii, Hemorrhage

Introduction

Le facteur VII ou proconvertine est une glycoprotéine du sang, synthétisée par le foie. Ce facteur est vitamine K-dépendant et intervient dans la voie exogène de la coagulation. Le déficit congénital en facteur VII est une affection très rare, se manifestant par un syndrome hémorragique d'expression variable pouvant aller de la simple épistaxis à l'hémorragie cérébrale chez le nouveau-né [1,2]. Le traitement est de type substitutif par l'administration de concentré de facteur VII. Nous rapportons dans notre observation une révélation néonatale d'un déficit en facteur VII suite à un syndrome hémorragique.

Observation clinique

Il s'agit du nouveau-né H.M de sexe masculin âgé de 8 jours, de parents consanguins de premier degré et de mère âgée de 24 ans ayant un groupe sanguin O rhésus positif, primigeste et primipare. La grossesse était suivie menée à terme. L'accouchement a été réalisé par voie basse à la maternité. Le poids de naissance (PN) était de 3100g et l'Apgar à la naissance à 10/10ème. Le nouveau-né a reçu de la vitamine K en salle de naissance. Il était bien portant jusqu'à j 8 de vie où il a présenté une hémorragie de faible abondance à la chute du cordon traitée en ambulatoire par la vitamine K, puis à j 15 de vie il a présenté une hémorragie du cuir chevelu avec des stig



Fig.1. Ecchymoses au niveau de la main droite.



Fig.2. Ecchymoses au niveau du membre inférieur gauche.



Fig.3. Épistaxis active et de gingivorragie.

mates d'épistaxis active ce qui a motivé son hospitalisation dans notre service. Il n'y avait pas de cas similaire dans la famille. L'examen clinique à l'admission avait trouvé un nouveau-né conscient, pale, tonique, réactif avec un bon état hémodynamique et respiratoire, présentant à l'examen cutanéo-muqueux des ecchymoses au niveau de la main droite (Fig.1) et au niveau du membre inférieur gauche (Fig.2), des stigmates d'épistaxis active et de gingivorragie (Fig.3) avec saignement actif du cuir chevelu. Le reste de l'examen somatique était sans particularités.

Un bilan réalisé a souligné une anémie à 6.9 g/dl normochrome normocytaire et un taux de plaquettes normal à 349000 plaquettes/mm^3. Le bilan d'hémostase a révélé un taux de prothrombine (TP) à 11% et un temps de céphaline activé (TCA) normal avec un taux de fibrinogène normal (le groupe sanguin est O rhésus positif avec un test de Coombs direct négatif). Compte tenu de la consanguinité parentale, du syndrome hémorragique avec un TP bas et un TCA normal, un déficit en facteur VII a été suspecté. Le dosage a confirmé le diagnostic en montrant un taux initial en facteur VII à 6%. Ces dosages avaient été effectués avant tout traitement substitutif, en période hémorragique. Le dosage chez les parents a montré des taux normaux de TP et de TCA.

Un bilan radiologique a été demandé fait d'une échographie abdomino-pelvienne revenue normale et d'une échographie transfontanellaire complétée par une tomodensitométrie cérébrale qui avait objectivé une hydrocéphalie tri-ventriculaire sans obstacle visible avec des signes de résorption trans-épendymaire.

Le nouveau-né a été transfusé par du plasma frais congelé et des culots globulaires. Cela a permis d'arrêter l'hémorragie sans pouvoir éviter une hydrocéphalie quadri-ventriculaire active, nécessitant une dérivation ventriculo-péritonéale. Une injection intraveineuse du facteur VII activé recombinant à la dose de 30 ug/kg a permis une bonne amélioration clinique et biologique. Le dépistage chez les parents a été proposé. Les parents ont été informés de la nécessité de la mise en œuvre d'un traitement substitutif en cas de risque hémorragique.

Discussion

Le déficit en facteur VII a été décrit pour la première fois en 1951 par Alexander. Sa prévalence est estimée à 1/1 000 000 [3]. Il est transmis selon le mode autosomique récessif. D'où sa fréquence dans les mariages consanguins, comme le cas de notre patient. Seuls les patients homozygotes ou hétérozygotes composites peuvent présenter un syndrome hémorragique, les sujets hétérozygotes étant asymptomatiques. Le gène responsable est localisé sur le chromosome 13 [3]. Le facteur VII ou proconvertine est une glycoprotéine du sang synthétisée par le foie qui joue un role dans la réaction en cascade de la coagulation.

Il existe deux types de déficits en facteur VII [4,5] : un déficit congénital transmis par les parents, et un déficit acquis secondaire à d'autres affections (affections malignes, hépatopathies, certains médicaments...).

La corrélation entre la sévérité du déficit et l'importance du saignement n'est pas prouvée et la symptomatologie est aussi variée allant d'une simple épistaxis jusqu'à l'hémorragie cérébrale. La maladie peut se manifester dès la période néonatale à l'occasion d'une chute hémorragique du cordon ou se révéler plus tard lors de la chute des dents de lait, ou à l'âge de la puberté chez la fille par des ménorragies abondantes. Le déficit peut cependant rester inaperçu et ne se révéler qu'à l'occasion d'un traumatisme, d'une intervention chirurgicale ou d'une enquête familiale. La révélation précoce au cours des premiers mois de vie traduit souvent une forme grave de la maladie, comme c'est le cas de notre patient. Par ailleurs, des cas d'accidents thrombotiques ont été rapportés dans la littérature chez les porteurs du déficit [6].

Le diagnostic positif repose sur des éléments biologiques, un temps de quick allongé et un TCA normal. Le dosage de l'activité du facteur VII par méthode chronométrique identifie le déficit. Les valeurs normales sont comprises entre 70% et 140% [7]. L'intérêt du dépistage familial repose notamment sur le dosage du facteur VII chez les parents et la fratrie du sujet atteint.

Le traitement est indiqué en cas d'accident hémorragique aigu, ou en prophylaxie avant une intervention chirurgicale. L'administration du plasma frais congelé semble peu efficace en raison de sa faible teneur en facteur VII. La perfusion du concentré de PPSB est de moins en moins utilisée du fait du risque élevé de complications thrombo-emboliques [5]. Par contre, l'administration de concentré de facteur VII est efficace avec une bonne tolérance, en sachant que 0,5ug/kg fait augmenter le taux de proconvertine de 1%. La dose usuelle recommandée en cas de saignement est de 15 à 30 ug/kg toutes les 4 à 6 heures jusqu'à l'arrêt de l'hémorragie. Lorsqu'une intervention chirurgicale est programmée, des injections prophylactiques sont indiquées à raison de 20 à 30ug/kg de facteur VII en préopératoire et 5 à 10ug/kg toutes les 4 à 6 heures en post-opératoire pendant 5 à 10 jours [6,8]. En cas de saignements graves et répétitifs, un traitement au long cours par deux injections par semaine a été proposé par certains auteurs [9]. Dans le cas de notre patient il n'a pas été proposé de traitement au long cours, néanmoins les parents ont été mis en garde du risque de récidives et informés de la nécessité de la mise en œuvre d'un traitement substitutif en cas de risque hémorragique.

Conclusion

Le déficit en facteur VII est rare. L'expression peut aller de la simple épistaxis à l'hémorragie cérébrale. Dans sa forme grave, le déficit en facteur VII peut mettre en jeu le pronostic fonctionnel, voire vital. Le reflexe à retenir est celui de réaliser un dosage des facteurs de coagulation devant des cas de saignement important, et ce avant toute transfusion afin de ne pas retarder le diagnostic et par conséquent le prise en charge.

Conflits d'intérêt : les auteurs ne déclarent aucun conflit d'intérêt.

Contributions des auteurs : tous les auteurs ont contribué à la conduite de ce travail. Tous les auteurs déclarent également avoir lu et approuvé la version finale du manuscrit.

Références

1. Regragui W, et al. Déficit congénital en facteur VII : à propos d'un cas. Maroc médical 1999 septembre 1999 ; tome 21(no 3).
2. El Harim Lamdouar L, et al. Déficit congénital en facteur VII : à propos de deux cas. Maghreb médicales novembre 1982(no 14):44–6.
3. Giansily-Blaizot M, Verdier R, Biron-Adréani C, Schved JF,

Bertrand MA, Borg JY et al. Analysis of biological phenotypes from 42 patients with inherited factor VII deficiency: can biological tests predict the bleeding risk. Haematologica. 2004 ; 89(6): 704-9. PubMed

4. Guillain MC. Déficits constitutionnels des facteurs II, V, VII ou X. Encycl Med Chir (Elsevier SAS Paris), Hématologie 1988:1–7 13021-C-10.
5. Yatim A. Déficit congénital en facteur VII [thèse]. Rabat : Faculté de médecine de Rabat. 1993.
6. Muriel Giansily, Jean-François Schved. Les déficits constitutionnels en facteur VII. Hématologie. Août 2000;4(6):266-271.
7. Goudemand J, Caron C, Dreyfus M, et al. Standardization of factor VII/activated factor VII measurement in plasma of patients treated with recombinant factor activated VII. Blood Coagul Fibrinolysis 2003;14:505–11.
8. Monpoux F, Chambost H, Haouy S, Sirvent N. Le facteur VII recombinant active en pédiatrie: hémostatique universel. Archives de pédiatrie. 2010;17(8):1210-1219.
9. Tafer N, Julliac B, Morel N, et al. Hémorragie sous arachnoïdienne par rupture d'anévrisme et déficit en facteur VII, a` propos d'un cas. Ann Fr Anesth Réanim 2007 ;26:356–8.

Rev Mar Mal Enf 2025 ; 58 : 51-55

Revue Marocaine des Maladies de l'Enfant

Faits cliniques

Les glycogénoses de type I:A propos de 4 cas avec revue de la littérature

M. Atrassi, I. Ain Lhayat , D. Bensabahia, I. Chahid ,A .Ammari, A. Abkari

Unité de gastro-entérologie pédiatrique, Service de pédiatrie 3, Hôpital Mère-Enfant A. Harouchi, CHU Ibn Rochd, Casablanca, Maroc. Université Hassan II, Faculté de Médecine et de Pharmacie de Casablanca, Maroc
Auteur correspondant : Merry.atrassi@gmail.com

Résumé

Les glycogénoses de type I (GSD I pour Glycogen storage disease type I) sont des maladies héréditaires du métabolisme du glycogène. Elles sont liées au déficit du système glucose-6-phosphatasique, qui est responsable du déficit de l'hydrolyse du glucose-6-phosphate intracellulaire en glucose qui sera libéré dans le sang. Cette maladie touche le foie, le rein et parfois le tube. Il existe deux sous-types de GSD I : le type Ia (GSD Ia) lié à un déficit de la glucose-6-phosphatase microsomale et le type Ib (GSD Ib) est causé par un déficit de l'activité de glucose-6-phosphate translocase (G6PT), suite à une mutation du gène SLC37A4. La symptomatologie clinique est caractérisée par une hypoglycémie après un jeûne court, une hépatomégalie, un retard de développement staturo-pondéral accompagné par d'autres anomalies biochimiques. Nous rapportons l'observation de quatre patients, dont l'âge médian est de 2 ans et 9 mois, diagnostiqués et suivis pour glycogénose de type 1, dont trois confirmés génétiquement.

L'objectif de ce travail est de mettre en exergue cette pathologie rare, analyser le tableau clinique et paraclinique, savoir dépister les différentes complications possibles afin d'assurer une prise en charge thérapeutique et diététique optimale.

Mots clés

Glycogénose type 1, hypoglycémie, complications, traitement

Abstract

Type I glycogen storage diseases (GSD I) are hereditary disorders of glycogen metabolism. They are linked to a deficiency in the glucose-6-phosphatase system, which is responsible for the hydrolysis of intracellular glucose-6-phosphate into glucose, which is then released into the bloodstream. This disease affects the liver, kidneys, and sometimes the intestines. There are two subtypes of GSD I: type Ia (GSD Ia), caused by a deficiency in microsomal glucose-6-phosphatase, and type Ib (GSD Ib), caused by a deficiency in glucose-6-phosphate translocase (G6PT) activity due to a mutation in the SLC37A4 gene. The clinical symptoms are characterized by hypoglycemia after short fasting, hepatomegaly, delayed growth and weight development, accompanied by other biochemical abnormalities. We report the cases of four patients, with a median age of 2 years and 9 months, diagnosed and followed for type I glycogen storage disease, three of whom had genetic confirmation. The objective of this work is to highlight this rare condition, analyze the clinical and paraclinical presentations, and identify possible complications to ensure optimal therapeutic and dietary management.

Key words

Type 1 glycogen storage disease , hypoglycemia, complications,Treatment

Introduction

Les glycogénoses sont des maladies héréditaires rares dues à une anomalie du métabolisme du glycogène, affectant sa synthèse, sa dégradation, son utilisation dans la glycolyse, ou bien son métabolisme lysosomal.

Les glycogénoses de type I (GSD I – glycogen storage disease I) sont dues à la perte de la production de glucose par l'organisme à partir du glycogène hépatique (glycogénolyse) et de la néoglucogenèse. Il existe deux types de GSD I : la GSD Ia (maladie de Von Gierke) et la GSD Ib.

Les glycogénoses de type I (Ia et Ib) ont une incidence estimée à environ 1 cas sur 100 000 naissances. Elles représentent environ 25% de toutes les glycogénoses et constituent la forme la plus sévère des glycogénoses hépatiques.

Le diagnostic de GSD I est suspecté devant l'association de signes cliniques, échographiques et d'anomalies biologiques. L'ensemble des examens nécessaires au diagnostic est facilement réalisable en routine. Le développement de la biologie moléculaire a permis d'apporter une aide précieuse, pour établir ou confirmer le diagnostic.

Il s'agit d'une étude rétrospective et descriptive de quatre patients diagnostiqués et traités pour glycogénose de type 1, dont trois confirmés génétiquement et un par une biopsie hépatique, au sein du service de gastro-entérologie pédiatrique de l'hôpital Mère-Enfant A. Harouchi.

Observations

Nous rapportons l'observation de quatre patients, dont l'âge médian est de 2 ans et 9 mois, avec des extrêmes d'âges allant de 1 an et 6 mois à 4 ans. Le sexe est à prédominance féminine. Les antécédents révèlent une consanguinité du premier degré chez tous les patients, un retard de développement psychomoteur chez deux d'entre eux, des infections respiratoires récurrentes chez deux patientes, et une diarrhée chronique dans un cas.

La symptomatologie clinique est caractérisée principalement par une hypoglycémie sans cétose, observée chez tous les patients après un jeûne court, ainsi qu'une hépatomégalie et un retard staturo-pondéral à l'examen clinique. Sur le plan paraclinique, une cytolyse hépatique est présente chez tous les patients, accompagnée d'une hypertriglycéridémie dans quatre cas, d'une hyperlactatémie préprandiale chez 4 cas, d'une neutropénie chez un seul cas, et d'une hyperuricémie chez deux patientes. L'atteinte rénale a été dépistée chez deux patientes par un rapport albuminurie/créatininurie élevé.

Sur le plan radiologique, l'échographie abdominale a été réalisée chez tous les patients, révélant une stéatose hépatique chez une seule patiente. Une biopsie hépatique réalisée chez un patient a mis en évidence des dépôts glycogéniques colorés par le PAS. Un séquençage exome ciblé panel glycogénose hépatique a été demandé chez trois patientes, révélant deux mutations du gène G6PC et une mutation du gène SLC37A4. Une recto-sigmoïdoscopie a été réalisée chez un patient présentant une diarrhées chronique glairo-sanglante depuis l'âge de 12 mois, objectivant un aspect de colite nodulaire gauche en faveur de l'atteinte intestinale de type Crohn-like, caractéristique des GSD Ib .

Sur le plan thérapeutique, tous nos patients ont bénéficié d'une prise en charge diététique spécialisée visant à prévenir les hypoglycémies et à assurer un équilibre métabolique optimal, favorisant ainsi une croissance staturo-pondérale satisfaisante. Les patients ont reçu un traitement spécifique, dont deux malades (observation N°1 et 2 cf. tableau 1) ont été mis sous inhibiteur de l'enzyme de conversion en raison de l'atteinte rénale débutante, un sous allopurinol (observation N°3 cf. tableau 1) en raison d'une hyperuricémie persistante malgré un régime bien adapté, et un seul patient (observation N°4 cf. tableau 1) sous acide 5-aminosalicylique en raison de sa colite inflammatoire.

Discussion

Les glycogénoses de type I (ou maladie de von Gierke) sont des glycogénoses hépatiques et rénales dues à un dysfonctionnement du système de la glucose 6-phosphatase, localisé dans les microsomes, qui permet l'hydrolyse du G6P en phosphate et glucose, et donc joue un rôle clé dans la régulation de la glycémie puisqu'il contrôle l'étape ultime de la glycogénolyse et de la néoglucogenèse. Deux sous-types de glycogénose de type I peuvent être distingués [1,2] :

- La glycogénose de type Ia due au déficit en activité

Tableau 1. Principales données démographiques, cliniques, paracliniques, thérapeutiques et évolutives de patients atteintes de glycogénose type 1.

	Age (ans)/ sex	*Antécédents*	*Tableau clinique*	*Tableau biologique*	*Diagnostic*	*Traitement*	*Evolution*
N°1	2 ans et demi /F	-Consanguinité 1erdegré - Décès chez le frère (décompensation cardiaque) - fièvre récurrente depuis le premier mois de vie -Retard des APM	-Facies poupin -Hypoglycémie -HMG -RSP(-2DS)	-Neutropénie -Cytolyse hépatique -Hyperlactatémie -Hyper TG -Microalbuminurie élevée	GSD Ib / SLC37A4	-Correction de l'hypoG -Régime pauvre en GAL ,FRU , LAC -IEC -ATB -prophylaxie	-Pas d'hyoG -Neutro-pénique toujours
N°2	2 ans /F	-Consanguinité 2éme degré -HypoG néonatale -Convulsion à l'âge de 4 mois	-Facies poupin -Hypoglycémie -HMG -RSP(-3DS)	-Cytolyse hépatique -Hyperlactatémie -Acidose -Hyperuricémie -Hyper TG -Microalbuminurie élevée	GSD Ia/ G6PC	-Correction de l'hypoG -Régime pauvre en GAL, FRU, LAC -IEC	Favorable
N°3	17 mois /F	-Consanguinité 1erdegré -HypoG : 2mois -Retard des APM	-Facies poupin -Hypoglycémie -HMG -RSP(-3DS)	-Cytolyse hépatique -Hyperlactatémie -Acidose -Hyperuricémie -Hyper TG	GSD Ia/ G6PC	-Correction de l'hypoG -Régime pauvre en GAL, FRU, LAC	Favorable
N°4	4 ans /G	-Consanguinité 1erdegré -Epistaxis à répetition	-Diarrhée chronique (glairo-sanglante) -Facies poupin -Hypoglycémie -HMG -RSP(-4DS)	-Anémie -Cytolyse hépatique -lactatémie -Acidose -Hyperuricémie -Hyper TG	PBH : dépôts glycogénique	-Correction de l'hypoG -Régime pauvre en GAL, FRU, LAC -5-ASA	Favorable

F=Fille ,G=Garçon , GSD = glycogen storage diseases, 5-ASA :L'acide 5-aminosalicylique , HypoG=Hypoglycémie , HMG=Hépatomégalie , GAL :Galactose ,FRU :Fructose ,LAC :Lactose , -Hyper TG , RSP=Retard staturo pondéral, TG :Triglycéride , PBH :Ponction biopsie hépatique

glucose-6-phosphatase (G6Pase), qui représente environ 80 % des cas de glycogénoses.

- La glycogénose type Ib est due au défaut du transporteur, la glucose-6-phosphate-translocase (G6PT).

Les glycogénoses de type I (Ia et Ib) ont une incidence estimée à environ 1 cas sur 100 000 naissances. Elles représentent environ 25% de toutes les glycogénoses et constituent la forme la plus sévère des glycogénoses hépatiques. Elles sont transmises sur le mode autosomique récessif [1]

Le diagnostic de GSD I est suspecté devant l'association de signes cliniques, échographiques et d'anomalies biologiques. L'ensemble des examens nécessaires au

Tableau 2. Surveillance et suivi des malades atteints de glycogénose de type I.

Surveillance clinique	Poids, taille, pression artérielle
Surveillance biologique	- Sang : cycle glycémique (avec lactacidémie simultanée), acide urique, cholestérol, triglycérides, a-foetoprotéine, iono gramme, créatinine, calcium, phosphore - Urines : lactaturie, microalbuminurie, débit de filtration glomérulaire
Imagerie	- Échographie abdominale annuelle (foie, reins, pancréas) - IRM hépatique après l'âge de 7 à 8 ans (faisabilité de l'examen)

diagnostic est facilement réalisable en routine [3].

Les premières manifestations cliniques apparaissent dans les premiers jours ou mois de vie avec des hypoglycémies de jeûne court (<4h) voire très court, un très gros foie lisse et mou qui donne l'impression d'un abdomen distendu, un retard de croissance qui contraste avec un facies poupin.

Sur le plan biologique, on remarque essentiellement une hypoglycémie induite par le jeûne court s'accompagnant d'une acidose lactique sans cétose. Lorsque l'on étudie le cycle glycémie/lactate, en pré prandial l'hypoglycémie s'accompagne d'une hyperlactatémie alors qu'en période postprandiale, la glycémie est normale, avec une lactatémie plus basse. On note fréquemment l'existence d'une hyperuricémie, d'une hypertriglycéridémie voire d'une hypercholestérolémie. Le bilan hépatique montre une élévation variable des transaminases, la GGT (Gammaglutamyl-transférase) est souvent un peu élevée, mais la bilirubine est toujours normale. Il n'y a jamais d'insuffisance hépatique associée. Les CPK sont normales. L'échographie abdominale retrouve une hépatomégalie homogène, hyperéchogène. D'autres atteintes rénales peuvent également exister, telles qu'une néphrocalcinose, des lithiases rénales, des kystes rénaux [3,4]. Dans notre étude l'échographie abdominale a été réalisée chez tous les patients, révélant une stéatose hépatique chez une seule patiente.

La confirmation biologique du diagnostic repose sur l'analyse moléculaire des gènes codant la glucose-6-phosphatase (GSD Ia – gène G6PC) et la glucose-6-phosphate translocase (GSD Ib – gène SLC37A4). La biopsie hépatique (BH) à visée diagnostique n'est plus pratiquée depuis de nombreuses années [3]. À noter que dans notre étude, l'étude génétique a été réalisée chez les patients, réalisée dans trois cas montrant deux mutations du gène G6PC et une mutation du gène SLC37A4. À défaut de moyens, la ponction biopsie hépatique a été pratiquée chez un seul patient (obs N°4) montrant un aspect compatible avec une glycogénose.

Un retard de croissance, une ostéopénie et un retard pubertaire sont fréquents en l'absence de traitement, mais peuvent être améliorés avec un bon contrôle métabolique. Les adénomes hépatiques (détectés dans la 2e ou 3e décade) sont fréquents et peuvent dans de rares cas évoluer vers l'hépatocarcinome. L'atteinte rénale se caractérise par une augmentation du débit de filtration glomérulaire (fréquente), qui peut entrainer l'apparition d'une micro-albuminurie puis d'une protéinurie évoluant vers l'insuffisance rénale terminale. Dans notre étude, l'atteinte rénale a été dépistée chez deux patientes par une micro-albuminurie élevée, les patients doivent être surveillés sur ce point afin de prendre en charge cette atteinte dès son apparition. La survenue d'une hypertension artérielle pulmonaire est exceptionnelle mais de pronostic très grave. Enfin, l'hyperlipidémie est rarement à l'origine de complications et ne nécessite pas de traitement particulier. Dans le type Ib, il existe généralement une neutropénie, et des anomalies fonctionnelles des polynucléaires neutrophiles et des monocytes, à l'origine d'ulcérations des muqueuses orales et intestinales ainsi que de la survenue d'une maladie inflammatoire de l'intestin évoquant une maladie de Crohn. Certains patients peuvent avoir une bonne tolérance au jeûne et ne révéler la maladie qu'à l'âge adulte. [5,6]

Le traitement est diététique visant à corriger les troubles métaboliques pour éviter les atteintes neurologiques, assurer une croissance normale et limiter les complications à long terme. Les bases du traitement sont la prise de repas très fréquents, l'instauration d'une nutrition entérale nocturne à débit constant. Après 18 mois, l'amidon de maïs cru (maïzena) peut être introduit progressivement et, à raison de plusieurs prises par nuit, pour remplacer la nutrition entérale nocturne. Les apports en fructose et galactose qui risquent d'aggraver l'hyperlactacidémie doivent être restreints. Quand

il existe une microalbuminurie, un traitement par un inhibiteur de l'enzyme de conversion doit être instauré. Les thérapeutiques adjuvantes incluent des compléments vitaminiques, du calcium et de l'allopurinol en cas d'hyperuricémie. Dans la glycogénose de type Ib, l'utilisation de G-CSF (granulocyte colony-stimulating factor) ou facteur de croissance granulocytaire, permet de corriger la neutropénie, de réduire la sévérité des infections bactériennes et d'améliorer la maladie inflammatoire intestinale. Une transplantation hépatique peut être nécessaire en cas de mauvais contrôle métabolique et/ou d'hépatocarcinome [7] .

En conclusion

Le diagnostic de GSD I est basé sur un faisceau d'arguments cliniques, biologiques, histologiques et génétiques, la prise en charge thérapeutique est essentiellement diététique. Un diagnostic précoce et un traitement bien conduit sont certainement les facteurs les plus importants pour déterminer le pronostic des patients atteints de GSD I. Les progrès concernant les traitements et la surveillance des malades atteints de glycogénoses hépatiques ont permis aujourd'hui d'atteindre l'âge adulte alors qu'il y a quelques décennies, ces mêmes enfants mouraient avant l'âge de 10 ans.

Références

1. Chen YT. Glycogen storage diseases. In: The metabolic bases of inherited disease. Scriver CR, Beaudet AL, Sly WS, Valle D, eds. McGraw-Hill, New-York, 8th edition, 2000:1521-51.
2. Berg JM, Tymoczko JL, Stryer L. Métabolisme du glycogène. In: Biochimie. eds Médecine-Sciences Flammarion, 6e edition, 2008:592-616.
3. Santos BL, Souza CF, Schuler-Faccini L, et al. Glycogen storage disease type I: clinical and laboratory profile. J Pediatr (Rio J). 2014;90(6):572- 579.
4. Rake JP, Visser G, Labrune P, Leonard JV, Ullrich K, Smit GP: Glycogen storage disease type I: diagnosis, management, clinical course and outcome. Results of the European Study on Glycogen Storage Disease Type I (ESGSD I). Eur J Pediatr 2002;161(Suppl1):S20-S34.
5. Labrune P, Eberschweiler PT, Boudjemline AM, Hubert-Buron A, Petit F, Gajdos V. Natural history of hepatic glycogen storage disease. Presse Med 2008;37(7-8):1172-7
6. Ben Chehida A, Bensmaïl T, Ben Rehouma F, et al. Complications rénales dans la glycogénose de type 1 : quelles implications pratiques ? [Renal involvement in glycogen storage disease type 1: Practical issues]. Nephrol Ther. 2015;11(4):240-245.
7. Koeberl DD, Kishnani PS, Bali D, Chen YT. Emerging therapies for glycogen storage disease type I. Trends Endocrinol Metab 2009,20(5):252-8

Revue Marocaine des Maladies de l'Enfant

Faits cliniques

Tableau précoce d'un volvulus sur mésentère commun néonatal

L. Derrak, H. Msaaf, M. Lehlimi, M. Chemsi, A. Badre, A. Habzi, H. Sandi, K. Chbani, N. Ferram

Service de médecine et réanimation néonatale, Hôpital mère-enfant A. Harouchi. CHU Ibn Rochd Casablanca
Service de radiologie pédiatrique, Hôpital mère-enfant A. Harouchi. CHU Ibn Rochd Casablanca
Service de chirurgie pédiatrique, Hôpital mère-enfant A. Harouchi. CHU Ibn Rochd Casablanca
Université Hassan II Casablanca, Maroc
Auteur correspondant : lam.derrak@gmail.com

Résumé

Le volvulus néonatal primitif sur mésentère commun est une entité rare et grave des occlusions digestives, C'est une urgence chirurgicale qui engage le pronostic vital. Son diagnostic peut être fait en anténatal par une échographie doppler.

L'objectif de notre travail est de rappeler cette pathologie à travers l'observation d'un nouveau-né admis à j 2 de vie pour anémie secondaire à un hémopéritoine révélant un volvulus sur mésentère commun. Elle met l'accent sur l'intérêt de l'échographie anténatale dans le dépistage précoce des malformations congénitales.

Mots clés

Occlusion néonatale, Volvulus sur mésentère commun, Écho doppler

Abstract

Primitive neonatal volvulus on common mesentery is a rare and serious form of digestive occlusion. It is a life-threatening surgical emergency. It can be diagnosed antenatally by Doppler ultrasound.

The aim of our work is to describe the case of a newborn admitted to a neonatal medical unit at 2 days of age for anemia secondary to hemoperitoneum, which revealed a volvulus on a common mesentery, and to recall the importance of antenatal ultrasound in the early detection of congenital malformations.

Key words

Neonatal occlusion, Volvulus on common mesentery, Doppler ultrasound

Introduction

Le volvulus intestinal est une pathologie rarement mise en évidence en anténatal. Les volvulus de l'intestin grêle comprennent les volvulus secondaires à une rotation incomplète de l'anse primitive et les volvulus primitifs sur intestin ayant normalement effectué sa rotation et pouvant parfois présenter un défaut d'accolement du colon ascendant. Le volvulus intestinal chez le nouveau-né est le plus souvent dû à une malrotation intestinale. Le volvulus néonatal primitif est une entité rare. Il peut être détecté à l'échographie anténatale, souvent tardivement au troisième trimestre. C'est une urgence chirurgicale pouvant engager le pronostic vital ou laisser des séquelles fonctionnelles digestives graves [1–2].

Observation

Il s'agit d'un nouveau-né de sexe masculin transféré à H44 de vie pour une anémie néonatale. Il est issu d'une mère tri geste, tri pare de groupe B positif. Il n'y a pas de notion de consanguinité.

La grossesse était mal suivie menée à 36 SA et 2j. L'accouchement a eu lieu par voie basse avec bonne adaptation à la vie extra utérine. L'anamnèse infectieuse était positive faite d'une prématurité spontanée et rupture prématurée des membranes supérieure à 18 heures. L'histoire de la maladie remonte à H 6 de vie par l'installation de vomissements bilieux après un intervalle libre associé à une distension abdominale sans notion d'émission méconiale dans un contexte d'altération de l'état général et de refus de téter associés à une pâleur généralisée.

L'examen clinique a noté un nouveau-né conscient, prématuré de 36 SA avec un poids de 2200g (-2DS), une taille à 44cm (-2DS) et un périmètre crânien à 32 cm (-2DS). Il était hypotonique, geignard, avec une pâleur cutanéo-muqueuse intense et généralisée associée à un subictère, tachycarde à 176 bpm, polypnéique à 62 cpm, avec un score de Silverman à 3/10. Le temps de recoloration était inférieur à 3 secondes sans marbrures. L'examen abdominal a retrouvé un abdomen très distendu non dépressible et un anus en place perméable. Les orifices herniaires étaient libres. Le reste de l'examen clinique était sans particularités notamment pas de malformations apparentes.

La radiographie de l'abdomen sans préparation a montré une raréfaction des clartés grêliques (Fig.1). L'échographie abdominale avec doppler n'as pas été réalisée vu l'état critique du malade.

La numération formule sanguine a montré une anémie profonde à 5 g/dl normochrome normocytaire avec des GB à 18950/mm^3 et des PNN à 10040/mm^3, les plaquettes étaient normales à 218000/mm^3. La CRP était positive à 24mg/l, la bilirubine totale à 70,9mg/l à prédominance libre. Le patient a été transfusé en peropératoire en culot globulaire.

Devant ce tableau d'occlusion néonatale à ventre distendu une exploration chirurgicale a été indiquée en urgence montrant à l'ouverture du péritoine une issue de liquide péritonéal sanglant expliquant ainsi le tableau anémique, un volvulus de toute la masse grêlique avec trois tours de spires et une nécrose intestinale complète. Une détorsion a été réalisée mais sans récupération intestinale.

Le diagnostic de volvulus sur mésentère commun a été retenu (Fig.2).

L'évolution était fatale avec décès du malade en post opératoire dans un milieu de réanimation.

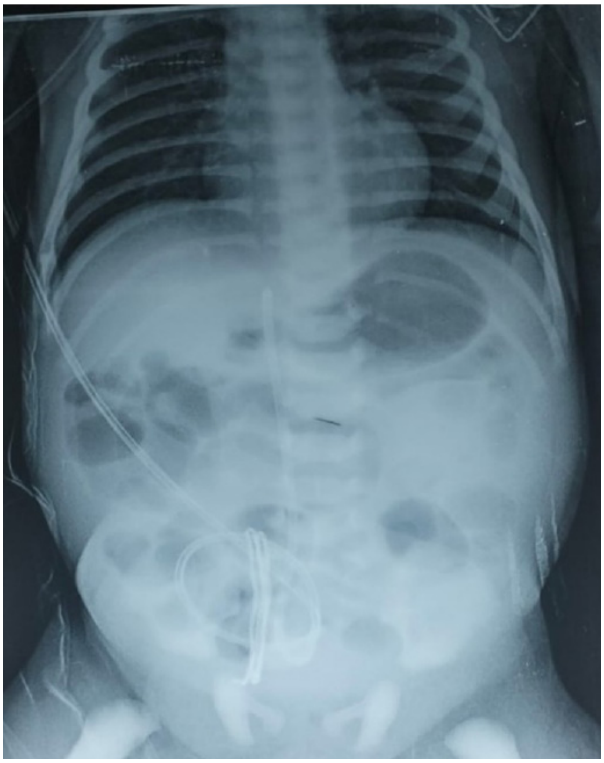

Fig.1. abdomen sans préparation face montrant une raréfaction des clartés grêliques.

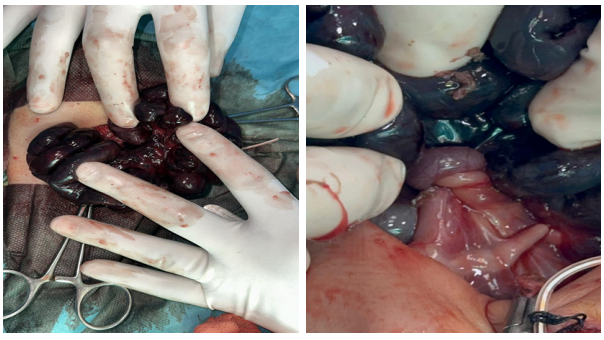

Fig.2. Images du volvulus sur mésentère commun avec nécrose intestinale complète.

Discussion

Le mésentère commun résulte d'une anomalie de rotation du tube digestif. Il est caractérisé par la persistance d'une disposition anatomique embryonnaire secondaire à une anomalie de rotation de l'anse ombilicale primitive, constituant ainsi un méso commun à toute l'anse intestinale et une racine du mésentère extrêmement courte. Cette insuffisance de rotation est le plus souvent associée à un défaut d'accolement [5].

Entre la cinquième et la dixième semaine d'aménorrhée, l'anse intestinale primitive réintègre la cavité abdominale tout en effectuant une rotation de 270° dans le sens antihoraire autour de l'axe mésentérique supérieur. Suite à ce mouvement, le tube digestif s'attache de manière permanente [3,4].

La complication la plus redoutable dans le contexte du mésentère commun est le volvulus total du grêle. L'arrêt de la rotation intestinale à 180° entraîne une ascension du cæcum vers le haut et la droite et le positionnant en pré-duodénal. Cette configuration place la première anse jéjunale et la dernière anse iléale à proximité immédiate de l'axe mésentérique supérieur, les rapprochant considérablement. Parfois, une conjonction anatomique congénitale peut se manifester sous la forme d'un accolement entre le méso des deux anses intestinales, phénomène connu sous le nom de « fusion mésentérique de Pellerin ». Par conséquent, cette disposition anatomique est fréquemment observée lors des cas de volvulus [6,7].

Le diagnostic d'une malformation intestinale de nature obstructive totale peut être envisagé en anténatal par une échographie obstétricale, principalement durant le deuxième ou troisième trimestre de la grossesse. Alternativement, la présence de cette malformation peut se manifester à la naissance, se traduisant par une occlusion intestinale nécessitant une évaluation et une prise en charge médicale immédiates.

Le diagnostic d'une occlusion intestinale néonatale haute est une urgence diagnostique et thérapeutique, qui repose sur des données cliniques et radiologiques. Le tableau clinique se manifeste par des vomissements précoces et bilieux ainsi qu'une absence d'émission méconiale. La présence des rectorragies et des mélénas témoigne d'une ischémie intestinale. L'évolution est généralement rapide vers des troubles hémodynamiques sévères et un dénouement fatal. La reconnaissance précoce de ces signes cliniques cruciaux et une intervention rapide sont impératives pour optimiser la prise en charge de cette pathologie néonatale [8,9].

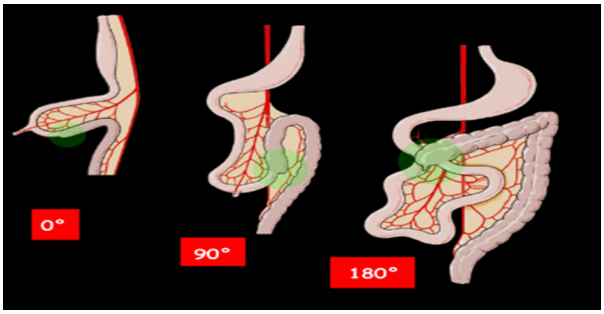

Fig.3. Stades de Frazer et Robin de rotation de l'anse intestinale chez le fœtus.

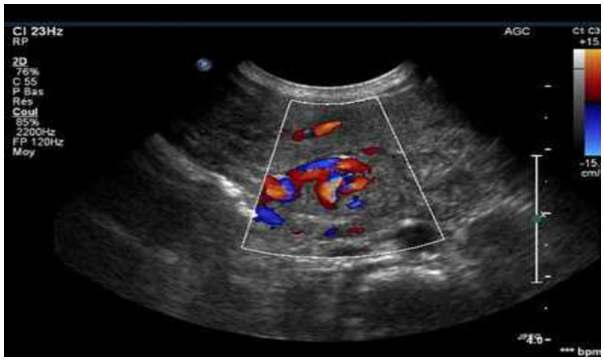

Fig.4. Aspect en échographie doppler d'un volvulus sur mésentère commun.

Les clichés d'abdomen simples de face, couché et debout s'avèrent essentiels pour évaluer la distribution des clartés digestives et l'aération rectale. En cas de volvulus aigu, ces clichés révèlent typiquement une double image hydroaérique au niveau gastrique et du duodénum, créant ainsi l'apparence caractéristique en "double bulle" [8,10].

L'échographie Doppler revêt une importance cruciale dans le diagnostic précoce, permettant la détection des anomalies de position des vaisseaux mésentériques supérieurs.

En Doppler, l'artère mésentérique est à droite de la veine ou plus rarement au-dessus de la veine. En cas de volvu-

lus, l'inversion des vaisseaux mésentériques associée à une image en spirale des vaisseaux est évocatrice du diagnostic (whirlpool sign) [8,10]. Il convient de noter que la réalisation de cette échographie doppler peut présenter des défis techniques en raison de la distension aérique intestinale, entraînant une certaine gêne lors de la procédure.

L'examen du transit œsogastro-duodénal (TOGD) représente un outil de diagnostic dans les cas incertains. Il permet de confirmer la présence d'une anomalie de rotation sous-jacente en visualisant l'angle duodéno-jéjunal en position anormale, (en avant ou à droite du rachis). Le TOGD peut également mettre en évidence la spire de torsion de la première anse jéjunale [11,12].

Les progrès du diagnostic anténatal ont permis de décrire quelques cas de volvulus in utero [13]. Ainsi, il est possible à un échographiste entrainé de diagnostiquer une topographie anormale des vaisseaux mésentériques lors de l'échographie du deuxième trimestre mais ce dépistage n'est pas systématique [14].

Dans notre observation, le fait de trouver une nécrose intestinale totale suggère l'origine anténatale et/ou peut être expliquée par la présence de trois tours de spire.

Après la mise en œuvre des mesures de réanimation, le traitement chirurgical englobe la détorsion de l'intestin affecté par le volvulus, la section des brides péritonéales, et le recours à une appendicectomie. Ce procédé vise à rétablir la configuration normale en positionnant l'intestin dans une situation de mésentère commun complet, où le grêle est entièrement localisé du côté droit, et le côlon du côté gauche [15,16].

Conclusion

L'occlusion intestinale néonatale secondaire à une anomalie de la rotation intestinale peut être responsable de complications graves qui engagent le pronostic vital. Elles peuvent être également source d'une morbidité chronique liée à des épisodes subocclusifs qui peuvent aboutir à un syndrome de malabsorption et à des problèmes nutritionnels majeurs. Le diagnostic positif est basé sur la sémiologie clinique complétée par l'échographie-doppler couleur. Le développement du diagnostic anténatal est nécessaire pour prendre en charge les formes anténatales.

Références

1. Jéquier S, Hanquinet S, Bugmann P, et al. Antenatal smallbowel volvulus without malrotation: ultrasound demonstration and discussion of pathogenis. Pediatr Radiol 2003 ;33: 263–5.
2. Kulaylat AN, Hollenbeak CS, Engbrecht BW, et al. The impact of children's hospital designation on outcomes in children with malrotation. J Pediatr Surg 2015 ;50 :417–22
3. Juskiewenski S. Troubles de rotation ou de la fixation de l'anse intestinale primitive. In : Pellerin D, editor. Techniques de chirurgie pédiatrique. Paris : Masson ; 1978. p. 278–83.
4. Harvey SC. Congenital variations in the peritoneal relation of the ascending colon, caecum, appendix and terminal ileum. Ann Surg 1918 ;67 :641–86.
5. Plouard C, Rivoal E, Broussine L, Blondin G, Trellu X. Volvulus du grêle sur mésentère commun : intérêt de l'échographie doppler. À propos d'un cas. J Radiol. 2000 ;81(2) :151–153
6. Peycelon M, Kotobi H. Complications des anomalies embryologiques de la rotation intestinale : prise en charge chez l'adulte. EMC-Techniques chirurgicales-Appareil digestif. 2012;7 :1–12
7. [7] Fukuya T, Brown BP, Lu CC. Midgut volvulus as a complication of intestinal malrotation in adults. Dig Dis Sci. 1993;38(3):438–44.
8. Chao HC, Kong MS, Chen JY, Lin SJ, Lin JN. Sonographic features related to volvulus in neonatal intestinal malrotation. J Ultrasound Med 2000 ;19 :371–6.
9. Orzech N, Navarro OM, Langer JC. Is ultrasonography a good screening test for intestinal malrotation? J Pediatr Surg 2006;41:1005–9.
10. Applegate KE, Anderson JM, Klatte EC. Intestinal malrotation in children: a problem-solving approach to the upper gastrointestinal series. Radiographics 2006 ;26 :1485–500.
11. Aloui-Kasbi N, Bellagha I, Hammou A. Occlusion néonatale. Apport de l'imagerie. J Pediatr Puericulture 2004 ;17 :112–9.
12. Diallo O, Le Dosseur P, Avni EF, et al. Imagerie de l'occlusion digestive de l'enfant. Feuill Radiol 2003 ;43 :241–54.
13. Molvarec A, Bàbinszki A, Kovàcs K, et al. Intrauterine intestinal obstruction due to fetal midgut volvulus: a report of two cases. Fetal Diagn Ther 2007 ;22 :38–40.
14. Couture A. Malrotation et volvulus : du nouveau-né au fœtus : Les malformations congénitales d'A. Couture. Diagnostic anténatal et devenir. Sauramps Médical 2008, p. 113–24.
15. Schey WL, Donaldson JS, Sty JR. Malrotation of bowel : variable patterns with different surgical considerations. J Pediatr Surg 1993; 28:96–101.
16. Hagendoorn J, Vieira-Travassos D, Van der Zee D. Laparoscopic treatment of intestinal malrotation in neonates and infants: retrospective study. Surg Endosc 2011; 25:217–20.

A propos d'une macrocranie chez un nourrisson de 8 mois

I. Bouzid, O. Cherif Zaitouni, D. Bentaleb, D. Laoudiyi, K. Chbani, S. Salam

Service de Radiologie, Hôpital Mére-Enfant A. Harouchi, CHU Ibn Rochd, Casablanca, Maroc.
Université Hassan II, Faculté de Médecine et de Pharmacie de Casablanca, Maroc
Auteur correspondant :ismailbouzid01@gmail.com

Il s'agit d'un nourrisson de 8 mois, de sexe masculin, issu d'une grossesse à terme, sans notion de souffrance périnatale, qui présentait depuis la naissance des crises convulsives tonico-cloniques généralisées évoluant à bas bruit. L'augmentation de la fréquence des crises a motivé les parents à consulter à l'hôpital mère enfant A. Harouchi.

L'examen clinique a retrouvé un nourrisson en assez bon état général, tachycarde (105 bpm), légèrement polypnéique (52 Cycle/min), son périmètre crânien était très élevé, à 47 cm (+2 DS).

A cette étape, quels sont vos diagnostics et que demanderiez-vous comme examens complémentaires ?

Ce tableau clinique peut orienter vers :

• Une hydrocéphalie d'origine malformative en rapport avec une sténose de l'aqueduc de Sylvius ou une malformation de la fosse cérébrale postérieure.

• Des séquelles d'une infection materno-fœtale ou d'une méningite, mais il n'y avait pas de notion de souffrance périnatale ni d'épisode de méningite.

• Une tumeur cérébrale du nourrisson comme un papillome du plexus choroïde.

Le scanner cérébral avec injection de produit de contraste iodé est le principal examen complémentaire à demander.

Ces images vous font évoquer quels diagnostics ?

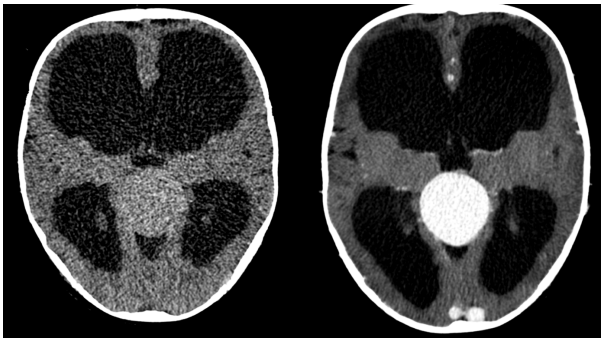

Fig.1. Scanner cérébral en coupes axiale avant et après injection de PDC.

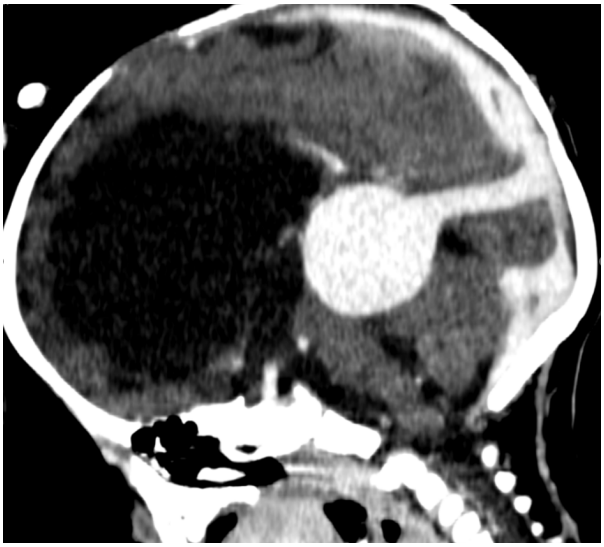

Fig.2. Scanner cérébral en coupe sagittale après injection de PDC iodé.

Réponse

Le scanner objective une formation arrondie au niveau de la citerne quadrigéminale, bien limitée, de contours réguliers, discrètement hyperdense au contraste spontané, présentant un rehaussement similaire à celui des sinus veineux témoignant de sa nature vasculaire. Elle mesure 48 x 40 mm étendue sur 37 mm. Elle est responsable d'une hydrocéphalie tri-ventriculaire d'amont par compression de l'aqueduc de Sylvius. Elle est alimentée et drainée par une importante collatéralité périphérique. Devant la continuité avec le sinus droit, le rehaussement de type vasculaire et le contexte clinique du patient, le diagnostic retenu est celui d'une malformation anévrysmale de l'ampoule de Galien.

La tachycardie et la tachypnée présentées par le malade sont le témoin d'une insuffisance cardiaque par hyperdébit au niveau de la malformation.

Évolution

Lors de l'évaluation cardiologique réalisée dans le cadre du bilan global, une échocardiographie a mis en évidence une insuffisance cardiaque à haut débit.

Le nourrisson a présenté une aggravation clinique marquée par une augmentation des épisodes de convulsions, une détérioration de l'état général avec des troubles de l'alimentation, et une dyspnée s'aggravant progressivement.

Une discussion en réunion de concertation pluridisciplinaire (RCP) a permis de programmer une intervention neurochirurgicale d'urgence pour traiter l'anévrysme.

Discussion

L'anévrysme de l'ampoule de Galien, ou malformation anévrismale de la grande veine de Galien (MAVG), est une malformation vasculaire congénitale rare et non héréditaire de la ligne médiane. Elle apparaît au cours de la gestation suite à une persistance anormale et de la dilatation de la veine prosencéphalique médiane de Markowski [1] précurseur embryologique de la veine de Galien, drainant de nombreuses fistules artério-veineuses. Elle a été décrite pour la première fois par Jager en 1937 [2]. Cette pathologie congénitale, bien que rare, représentant moins de 1% des malformations artério-veineuses intracrâniennes, demeure l'une des plus fréquemment identifiées chez l'enfant, tant en période prénatale lors des échographies prénatales de routine qu'après la naissance [3].

Après l'accouchement, les symptômes se divisent en deux grandes catégories : ceux associés à une insuffisance cardiaque à haut débit et ceux liés à la congestion veineuse ou à des anomalies de la circulation du liquide céphalo-rachidien. Le ventricule droit devient distendu et non compliant en raison de la charge de pression chronique. La dérivation droite-gauche qui s'en suit au niveau de l'oreillette et du canal artériel provoque une hypoxémie artérielle et augmente la probabilité d'une défaillance cardiaque avec atteinte rénale et hépatique grave. Cliniquement, elle se manifeste par une tachypnée, une pâleur, des difficultés alimentaires, avec à l'examen clinique un souffle cardiaque.

Une insuffisance cardiaque dans le cadre d'un anévrysme de l'ampoule de Galien, associée à une défaillance multi-viscérale, augmente le risque de développer un accident vasculaire ischémique avec un taux de morbi-mortalité plus élevé [4].

Au-delà de 2 mois, comme chez notre patient, les manifestations cliniques sont principalement dominées par une augmentation du périmètre crânien et une hydrocéphalie résultant de la compression de l'aqueduc de Sylvius et de troubles de résorption du liquide céphalo-rachidien. Les crises convulsives sont aussi fréquentes, tandis que des hémorragies méningées, bien que rares (2% des cas), peuvent compliquer le tableau clinique [5]. Chez les enfants plus âgés, la symptomatologie devient plus diversifiée incluant des troubles cognitifs ou psychiatriques ou un retard de développement psychomoteur.

L'imagerie joue un rôle central dans le diagnostic. En effet, l'identification prénatale de cette malformation est de plus en plus fréquente grâce aux échographies obstétricales de routine réalisées au deuxième ou au troisième trimestre. L'échographie doppler transfontanellaire garde son importance dans l'exploration de cette pathologie chez le nouveau-né. Elle objective la présence d'une volumineuse formation arrondie centrée sur la citerne quadrigéminale dont l'étude au Doppler couleur confirme

sa nature vasculaire avec un flux bidirectionnel. Le scanner et l'angiographie cérébrale permettent d'établir le diagnostic positif et de réaliser un bilan pré-thérapeutique en précisant les artères nourricières et les veines de drainage qui peuvent être ciblées lors d'une éventuelle procédure endovasculaire [6]. Un diagnostic précoce est essentiel pour améliorer les perspectives pronostiques.

Conclusion

L'anévrysme de l'ampoule de Galien est une malformation vasculaire congénitale rare, qui se manifeste par une ou plusieurs fistules artério-veineuses se drainant dans l'ampoule de Galien ou dans ses veines afférentes immédiates. Cette pathologie concerne principalement les nouveau-nés et les nourrissons, et ses symptômes varient en fonction de l'âge. L'échographie Doppler et le scanner cérébral permettent de poser le diagnostic. Toutefois. L'angiographie cérébrale reste l'examen clé, tant pour le diagnostic que pour la prise en charge thérapeutique. Actuellement, l'embolisation endovasculaire est le traitement de référence.

Références

1. Komiyama M. The median vein of prosencephalon of Markowski: From morphology to genetics. Interv Neuroradiol. 2020 Dec;26(6):752-756. doi: 10.1177/1591019920935316.
2. Mayberg MR, Zimmer Man Ch. Vein of Galen aneurysm associated with durai AVM and straight sinus thrombosis J. Neursurg. 1988 Feb;68(2):288-91.
3. Bhattarai K, Patel M, Garcia M, Litra F. Vein of Galen Aneurysmal Malformation: A Case Report and Literature Review. Cureus. 2023 Dec 29;15(12):e51305. doi: 10.7759/cureus.51305.
4. Frawley, G. P. (2002). Clinical course and medical management of neonates with severe cardiac failure related to vein of Galen malformation. Archives of Disease in Childhood - Fetal and Neonatal Edition, 87(2), 144F–149. doi:10.1136/fn.87.2.f144
5. Alvarez H, Garcia Monaco R, Rodesch G, Sachet M, Krings T, Lasjaunias P. Vein of Galen malformations. Neuroimaging Clin N Am. 2007 May;17(2):189- 206.
6. D'Souza D, Campos A, Neto A, et al. Vein of Galen aneurysmal malformation. Reference article, Radiopaedia.org (Accessed on 25 Nov 2024) https://doi.org/10.53347/rID-2263.

Infection au Parvovirus B19 chez les enfants: une revue complète des manifestations cliniques et de la prise en charge.

Parvovirus B19 infection in children: a comprehensive review of clinical manifestations and management.
Silvia Bloise et al. Italian Journal of Pediatrics 50(1)

Le parvovirus B19 (B19V), transmis principalement par les sécrétions respiratoires, est responsable de la cinquième maladie et peut provoquer une gamme de manifestations cliniques, allant de bénignes à graves, telles que des troubles articulaires, des crises aplasiques, des problèmes cardiaques, neurologiques, et des infections chez les greffés. Ce virus cible les cellules érythroïdes, avec une incubation de 4 à 14 jours, une virémie d'une semaine, et des symptômes cliniques influencés par l'âge et l'immunité de l'hôte, allant de formes asymptomatiques à plus graves :Les principales manifestations du B19V incluent :
1. Cinquième maladie : Affection bénigne caractérisée par une éruption faciale typique, suivie d'une éruption maculaire sur le tronc et les membres, prurigineuse et pouvant réapparaître après divers stimuli.
2. Manifestations articulaires : Le virus peut provoquer des douleurs articulaires et une arthrite, souvent semblable à la polyarthrite rhumatoïde, touchant principalement les petites articulations des mains, poignets, genoux et pieds, avec une résolution généralement en quelques semaines.
3. Manifestations hématologiques : Le B19V peut entraîner une crise aplasique transitoire, particulièrement chez les patients avec des anémies chroniques, nécessitant des transfusions sanguines.
4. Manifestations cardiaques : Il peut provoquer une myocardite et une cardiomyopathie dilatée, traitées par des soins de soutien et parfois des immunoglobulines intraveineuses.
5. Manifestations neurologiques : Le virus est associé à des affections telles que l'encéphalite et la neuropathie périphérique, traitées par des immunoglobulines ou des stéroïdes en cas grave.
6. Manifestations chez les transplantés : Les enfants transplantés peuvent développer une anémie et des complications graves, nécessitant des immunoglobulines.
7. Autres manifestations : Le B19V peut aussi entraîner des hépatites aiguës et des complications rénales, avec des traitements de soutien.

Parvovirus B19 et grossesse : L'infection par le parvovirus B19 pendant la grossesse présente un risque de transmission fœtale de 17 à 33%, avec des complications potentielles telles que des fausses couches, des anasarques foeto-placentaires non immunitaires et de l'anémie fœtale, nécessitant un suivi échographique et, si nécessaire, des transfusions sanguines intra-utérines.Conclusion : Le parvovirus B19 est un pathogène polyvalent capable de provoquer des symptômes bénins ou des complications graves, requérant une gestion complète et une reconnaissance précoce. Bien qu'il n'existe pas de traitement antiviral spécifique, des recherches prometteuses sont en cours pour développer des traitements ciblés.

Pr M. El Alaoui El Hanafi (Casablanca)

Au-delà de l'approche "One Health" des maladies infectieuses émergentes : Écologie de la santé et immunité paysagère.

C. Besombes.
2024. hal-04792831
https://sciencespo.hal.science/hal-04792831v1

L'auteur rappelle la fréquence croissante des maladies infectieuses émergeantes dont à titre d'exemple la dengue en Amérique du sud, la grippe aviaire H5N1 aux Etats-Unis, et le virus de l'encéphalite à tiques en France sans oublier la pandémie covid 19 et l'épidémie de Mpox. Pour lutter contre ces émergences infectieuses, des approches sanitaires ont ciblé l'humain, l'agent infectieux ainsi que l'animal hôte ou vecteur de ce dernier. Puis depuis les années 2000, une tentative d'approche 'One Health' intégrant aussi la santé des écosystèmes a

été amorcée. Des insuffisances se sont fait sentir en raison de la non implication de l'aspect évolutif de l'environnement. Les actions visent surtout la biosécurité à travers le contrôle, la gestion et l'éradication d'agents infectieux. Certaines actions conduisent d'ailleurs à rompre l'équilibre prédateurs/ proies entrainant un impact direct sur les émergences infectieuses en favorisant à titre d'exemple, la prolifération de petits rongeurs opportunistes responsables de zoonoses (Mpox, peste), ou de certains vecteurs responsables de dengue, Lyme... C'est ainsi que les recherches sur les émergences infectieuses doivent porter à la fois sur l'humain, l'animal et sur l'écosystème de l'environnement avec son aspect évolutif et son déséquilibre afin que les actions soient mieux adaptées. L'écologie de la santé ou 'Eco Health' proposée par l'auteur, est ainsi une approche plus large et qui se projette dans le temps. Si le modèle sanitaire actuel est plutôt réactif, Eco Health cible des mesures préventives sur un long terme et donc un modèle proactif.

Elle s'inspire des apports théoriques des sciences de l'évolution, des sciences de l'écologie et des sciences des écosystèmes.

Les sciences de l'évolution et la médecine évolutive permettent de comprendre que l'origine des émergences est liée à une inadaptation de notre corps aux environnements actuels et mettent donc l'accent sur l'évolution et la coévolution des humains avec les non humains et les milieux de vie.

Les sciences de l'écologie sont à mobiliser en matière de maladies infectieuses émergentes pour ne pas se limiter à la lutte contre l'agent infectieux uniquement mais prendre en considération surtout les milieux d'origine des épidémies, identifier les environnements devenus pathogènes et comprendre les changements de comportements des communautés (activités sociales, monoculture de façon clonale, mode d'alimentation et déplacement), par conséquent tout ce qui contribue à une modification de l'écosystème et du paysage. La mobilisation de l'approche paysagère en santé vise à identifier les facteurs nuisibles et donc les paysages à risque d'émergence de maladies infectieuses.

Les sciences des écosystèmes sont également à mobiliser en raison des différentes fonctions écologiques remplies par les écosystèmes et qui impactent les maladies infectieuses émergentes. Le rôle des prédateurs en matière de santé est important notamment pour réduire les moustiques et diminuer ainsi la dissémination des maladies vectorielles (rôle des amphibiens, oiseaux et chauves souris), réguler les populations de rongeurs (rôle des renards et rapaces) et diminuer la dissémination de la tuberculose bovine, ou de la peste porcine africaine (rôle des loups).

En l'occurrence, l'approche Eco Healt étudie le fonctionnement des écosystèmes avec les interactions des différentes populations au sein d'un territoire partagé entre humains et non humains et ce sur le long terme. Elle implique une surveillance intégrée de l'écosystème, de la faune sauvage, de la faune domestique et des humains, pour rechercher les causes environnementales et écologiques des maladies infectieuses émergentes, détecter des indices évolutifs évocateurs d'une émergence et permettre ainsi sa prévention de façon proactive. L'auteur propose une approche Eco Health qui comporte une lutte collective communautaire contre les maladies infectieuses émergentes.

Dr. K. Bendarqawi (Casablanca)

Use of POCUS for the assessment of dehydration in pediatric patients-a narrative review.

Anna Maria Musolino et al.
Eur J Pediatr. 2024 Mar.

Dans la pratique pédiatrique, le POCUS (point-of-care ultrasound) a été principalement mis en œuvre pour reconnaître les affections pulmonaires et les épanchements pleuraux et péricardiques, mais moins pour évaluer la déplétion hydrique. L'objectif principal de cette revue est d'analyser la littérature actuelle sur l'évaluation de la déshydratation chez les patients pédiatriques à l'aide du POCUS.

La taille de la veine cave inférieure (VCI) et son changement de diamètre en réponse à la respiration ont été étudiés en tant qu'outil de dépistage possible pour évaluer l'état volumétrique, prédire la réactivité aux fluides et évaluer l'intolérance potentielle à la charge en fluides. Une veine

cave inférieure dilatée avec une collapsibilité réduite (< 50 %) est un signe d'augmentation de la pression auriculaire droite. Au contraire, une VCI effondrée peut être le signe d'une hypovolémie. L'indice de collapsibilité de la VCI (cIVC) reflète la diminution du diamètre lors de l'inspiration. Dans l'ensemble, le diamètre de la VCI et l'indice de collapsibilité peuvent être facilement déterminés, mais leur rôle chez les enfants n'a pas été entièrement démontré, et une estimation de l'état volumique uniquement par l'évaluation de la VCI doit donc être interprétée avec prudence.

Le rapport veine cave inférieure / aorte abdominale (IVC/AO) peut être un paramètre approprié pour évaluer l'état volumique des patients pédiatriques, même s'il est nécessaire de définir des seuils en fonction de l'âge. Une combinaison de POCUS vasculaire, pulmonaire et cardiaque pourrait être un outil supplémentaire précieux dans l'évaluation de la déshydratation dans plusieurs scénarios cliniques, permettant une identification rapide des étiologies primaires menaçant le pronostic vital et aidant les médecins à éviter des interventions thérapeutiques inappropriées

Le POCUS peut fournir des informations importantes pour l'évaluation de l'état des fluides intravasculaires dans les situations d'urgence, mais les mesures peuvent être faussées par un certain nombre d'autres variables cliniques. L'inclusion de vues pulmonaires et cardiaques peut aider à mieux comprendre la physiologie et l'étiologie du patient en ce qui concerne l'état volumique.

Dr. Z. Korchi (Casablanca)

Effectiveness of oral Azithromycin in treating enteric fever : a hospital –based study on pediatric patients.

A.Khan et al
Cureus16(8) : e 7024.DOI 10.7759/cureus.67024

La fièvre typhoïde est répandue dans les pays sous-développés et en voie de développement. Elle est causée par Salmonella Typhi, qui a développé au fil des ans une résistance aux antibiotiques couramment utilisés. Le méropénème est un traitement efficace pour toutes les bactéries ultrarésistantes (XDR) compliquées et non compliquées, mais il est administré par voie intraveineuse, trois fois par jour, par perfusion, et il est assez coûteux pour le patient. Certains auteurs ont montré que l'azithromycine par voie orale était efficace contre les salmonelles multirésistantes

Les auteurs ont mené une étude transversale rétrospective sur une année dans le service de consultation externe de l'hôpital Lady Reading Medical Teaching Institution, Peshawar portant sur les cas pédiatriques de salmonelloses multirésistantes confirmés à l'hémoculture répondant aux critères d'inclusion. Les données démographiques des patients, l'hémoculture et les résultats de laboratoire, le traitement administré et son efficacité ont été consignés dans un formulaire spécialisé. Le logiciel Statistical Package for Social Sciences (SPSS) version 23 (IBM Corp., Armonk, NY, US) a été utilisé pour l'analyse des données.

Sur un total de 106 patients, 72 (67,9%) étaient de sexe masculin et 34 (32,1%) de sexe féminin. L'âge moyen était de 7,51 ± 2,75ans, avec une fourchette de 1 à 15 ans. Parmi eux, 66 (62,3%) souffraient d'anémie (hémoglobine inférieure à 11 grammes par décilitre pour les enfants de moins de 5 ans et 11,5 pour les enfants de 5 à 15 ans), avec un taux moyen d'hémoglobine de 10,6 ± 1,53 grammes par décilitre (g/dl), allant de 7,2 à 13,8 g/dl.Cependant, la leucopénie n'a été observée que chez 5 patients (4,7%). Les auteurs ont retrouvé que dans 98,1% des cas, l'azithromycine est efficace pour traiter la fièvre entérique causée par des salmonelles ultrarésistantes.

L'azithromycine est efficace dans le traitement de la fièvre entérique due à des salmonelles ultrarésistantes. Elle peut être utilisée en toute confiance chez les patients ne présentant pas de complications ou des complications légères en cas de fièvre entérique ultrarésistante. Une bonne observance et un dosage complet doivent être respectés pour éviter la résistance à ce médicament. Des hémocultures doivent toujours être envoyées lors de la prescription d'antibiotiques, en particulier en cas de suspicion de fièvre thyphoide.

Dr. Z. Korchi (Casablanca)

L'Association Casablancaise des Pédiatres Privés de Casablanca
Janvier 10-12, Casablanca

Association Marocaine de Neuropédiatrie (AMNP)
Février 8-9, Rabat

Amicale des Pédiatres de Fès
Février 21-23, Fès

SMP, APELIP et SMMIRP (Société Marocaine de Médecine Interne et Rhumatologie Pédiatriques)
Avril 4-6, Rabat

Le 18ème Congrès des déficits immunitaires primitifs
Avril 25-26, Casablanca

L'Association Casablancaise des Pédiatres Privés de Casablanca (ACPP) et APLF
Mai 2-4, Tanger

La Société Marocaine de Gastro-entérologie et Nutrition Pédiatriques (SMGENP)
Mai 23-24, Rabat

Société Marocaine d'Urgences et de Réanimation Néonatales et Pédiatriques (SMURNEP)
Mai 30-Juin 1, Marrakech

Association de Pédiatrie de la Région de Tensift (APRT)
Juin 13-15, Marrakech

Association des Pédiatres de la Région de l'Oriental (APO)
Juin 27-28, Oujda

Congrès de Simulation Pédiatrique (Faculté de Médecine)
Juillet 3-6, Marrakech

Amicale des Pédiatres de Tanger (APT)
Septembre 12-14, Tanger

Association des Pédiatres Région Agadir Sous Massa (APRASM)
Octobre 3-5, Agadir

3ème Journée des Urgences Pédiatriques
Octobre 11, Rabat

Association des Pédiatres d'El Jadida Doukkala (APED)
Novembre 14-16, El Jadida

2ème Workshop de ventilation néonatale et Echocardiographie néonatale sur mannequin haute fidélité
Novembre 28-29

SOMIPEV
Décembre 5-7, Marrakech