Mai 2025 - Numéro 59

Revue Marocaine des Maladies de l'Enfant

La rougeole est de retour au Maroc !

Le surfactant chez le prématuré

Thrombopénie néonatale

Le pied plat valgus souple

Syndrome de loge

Une cholédococèle révélée par une pancréatite

Cutis marmorata telangiectatica

Quand les crèmes topiques mènent à l'insuffisance surrénalienne

Sphérocytose héréditaire

À propos d'un cas de convulsions recidivantes



Revue Marocaine des Maladies de l'Enfant

Mai 2025 - Numéro 59

Directrice de la rédaction
N. Mikou
mikounabiha@gmail.com

Directrice Adjointe
M. Lehlimi
drlehlimi@gmail.com

Comité de rédaction
Rachida Chami
Mohamed Fehri
Abderrahmane Abid
Mina Oumlil
Fatna Souhail
A. Aziz Bousfiha
Salwa Chafai
Zineb Jouhadi
Widad Gueddari
Nezha Benmansour
Khadija Bendarqawi
Mounia El Alaoui El Hanafi
Siham Salam
Kamilia Chbani

Secrétariat de la rédaction
Mouna Lehlimi
Mounia El Alaoui El Hanafi

Conception et Infographie
Mustapha Malouli

Siège
Faculté de Médecine et de Pharmacie
Univérsité Hassan II - Aïn Chock
19 Rue Tarik Ibn Ziad, Casablanca
Site web :
https ://revues.imist.ma/index.php/RMME

ISSN : 2820-7394

Membres fondateurs :
A. Abid, N. Mikou, R. Chami, M. Oumlil, F. Souhail, M. Fehri, S. Benomar

Comité scientifique :
A. Abkari, M. Aboumarouf, A. Aboussad, M.S. Afif, H. Afilal, A. Balafrej, A. Barkat, A. Baroudi, B. Benhammou, S. Benomar, A. Bentahila, K. Bouayed, M. Bouskraoui, S. Chihab, B. Chkirat, A. Chlilek, F. Dehbi, M. El Andaloussi, A. El Hassani, A. El Malki Tazi, T. El Medhi, N. Erreimi, F. Ettaybi, H. Hadj Khalifa, L. Hessissen, B. Hmmamouchi, F. Jennane, M. Khattab, M. Ksiyer, T. Lahrech, N. Lamdouar Bouazzaoui, M. Laraki, F. Lazrak, A. Lyaghfouri, A. Madani, C. Mahraoui, F.M Maoulainine, MF. Merini, F. Mesefer Alaoui, A. Miri, N. Mouane, S. Nejmi, M. Ouazzani Touhami, M. Ouladsayad, L. Ouzidane, A. Refass, A. Sadraoui, H. Sbihi, M. Sbihi, H. Sibai, B. Slaoui, M. Squalli Housseini, M. Yaakoubi, B. Yousri, H. El Zemmouri, K. Zerouali, A. Zineddine, L. Zniber

Comité de Lecture & Membres Correspondants :
Casablanca : N. Amenzoui, D. Belahcène, A. Boughnama, K. Chbani, M. Elhouari, J. Eloudghiri, Z. Hammoumi, M. Hamoumi, A. Khairouni, K. Maani, A. Ouadfel, A. Sakhi, S. Salam, K. Yaquini. ***Rabat :*** S. Benchekroun, B.E. Benjelloun Dakhamaa, K. Bouhmouch, N. Dini, N. El Hafidi, A. El Hassani, Z. Ghanimi, L. Karboubi, M. Kisra, A. Madani, A. Thimou, H. Zerhouni. ***Marrakech :*** E. Agoutane, I. Ait Saab, I. Elibrahimi, K. Fouraiji, N. Rada, N. Slitine El Idrissi. ***Fès :*** S. Abourazzak, M.A. Afifi, A. Berdai, M. Boubou, A. Bouharrou, M. Hbibi, M. Hida, F. Hmami, I. Lafram, M. Lakhdar Idrissi. ***Tanger :*** K. Bennani, A. Elmadi, A. Oulmaati, M. Saoui. ***Oujda :*** A. Ammour, R. Amrani, A. Ayyad, A. Baba Akhouya, M. Bellahcen, N. Benajiba, H. Benhaddou, M.C. Derkaoui, B.Y. Melhaoui, S. Messaoudi, H. Mimouni, M. Rkain. ***Meknes :*** A. Akif. O. Filali Ansar, S. Hamdouch, M. Youssoufi, N. Zouhri. ***Agadir :*** A. Daoudi, B. Jabir, A. Khannous K. Naina, A. Nbou, A. Saadi. ***El Jadida :*** A. Dahlane, C. Dourrachad, N. Fouad, K. Regragui, S. Sakhraoui. ***Essaouira :*** L. Regtaoui. ***Nador :*** A. Essaddiki, M. Hammouti. ***Settat :*** M. Elidrissi.

Principaux Partenaires scientifiques :
Fédération Marocaine de Pédiatrie, Société Marocaine de Pédiatrie

Autre partenariat scientifique : *Association Marocaine de Pneumologie et d'Allergologie Pédiatrique, Société Marocaine de Néonatologie, Société Marocaine de Gastro-Entérologie Pédiatrique, Société Marocaine de Chirurgie Pédiatrique, Société Marocaine d'Urgence et de Réanimation Néonatales et Pédiatriques, Société Marocaine d'Hématologie et d'Oncologie Pédiatrique, Association des Pédiatres de la Région de Tensift, Amicale des Pédiatres de Fès, Amicale des Pédiatres de Meknes, Amicale des Pédiatres de Tanger, Association des Pédiatres de Libre Pratique de Rabat, Société Marocaine des Sciences Médicales*

Editeur : GSM - RMME - E-mail : revuemarocaineenfant@gmail.com - Tél : (212) 661 31 27 33

Revue indexée dans l'Index Médicus



Organe officiel du Groupe Scientifique Marocain pour la Recherche, l'Information et la Formation Médicales sur la Santé et les Maladies de l'Enfant

Président : Pr Abderrahmane Abid – Vice-Président : Pr Said Benomar
Secrétaire Général : Pr Rachida Chami – Secrétaire Adjoint : Pr Fatna Souhail
Trésorière : Pr Nabiha Mikou – Trésorière : Pr Mina Oumlil
Conseillers : Pr Mohamed Fehri, Pr Bouchra Slaoui, Pr Ahmed Aziz Bousfiha

Editorial
La rougeole est de retour au Maroc !
M. Bouskraoui 1

Mise au point
Le surfactant chez le prématuré : Quoi de neuf ?
A. Daoudi, F.E. Khayi, S. Tizki, N. Baddouh, K. Nainia 5

Article original
Thrombopénie néonatale : À propos de 126 nouveau-nés
Z. Alahiane, M. Jalal, Z. Elkorchi, M. Lehlimi, A. Badre, M. Chemsi, A. Habzi 10

Pédiatrie au quotidien
Le pied plat valgus souple : Évaluation et prise en charge
M.Y. Cherqaoui, H. Rouaghi, A. Cherqaoui, C. Bjitro, M. Arihi, M. Aboumaarouf 16

Faits cliniques
Syndrome de loge par injection d'une substance corrosive au niveau du canal carpien : À propos d'un cas
K. ElBied, M. Boubkraoui, A. Cherqaoui, H. Rouaghi, Y. Cherqaoui, C. Bjitro, M. Arihi, M. Aboumaarouf 21
Une cholédococèle révélée par une pancréatite
A. Naitobrah, M. Atrassi, D. Bensabahia, A. Abkari 25
Cutis marmorata telangiectatica : À propos d'un cas
F. Khayi, I. ouafik , S. Tizki, N. Baddouh, K.Nainia , A.Daoudi 29
Quand les crèmes topiques mènent à l'insuffisance surrénalienne : une complication méconnue
A.Y. Benmoussa, F-Z. Yakine, I. Bouarab, S.Zbair, S. Hajjaji, N. El Marzouki, F-Z. Alaoui-Inboui, S.Salimi, B. Slaoui 33
Sphérocytose héréditaire confirmée génétiquement : À propos de 3 cas
A. Kibangou, M. El Alaoui El Hanafi, S. Hajaji, N. Benajiba, K. Maani, A. Abkari 39

Cas Radio-clinique
À propos d'un cas de convulsions recidivantes
S. Zbair, F. Yakine, I. Bouarab, Fz. Alaoui Inboui, K. Chbani, B. Slaoui 42

Revue de presse 46

Agenda 50

Contents

Editorial
Measles is back in Morocco!
M. Bouskraoui 1

Review
Surfactant in Preterm Infants: What's New?
A. Daoudi, F.E. Khayi, S. Tizki, N. Baddouh, K. Nainia 5

Original Article
Neonatal Thrombocytopenia: A Report of 126 Newborns
Z. Alahiane, M. Jalal, Z. Elkorchi, M. Lehlimi, A. Badre, M. Chemsi, A. Habzi 10

Daily pediatrics
Flexible Flatfoot: Assessment and Management
M.Y. Cherqaoui, H. Rouaghi, A. Cherqaoui, C. Bjitro, M. Arihi, M. Aboumaarouf 16

Case reports
Compartment Syndrome after an Injection of a Corrosive Substance in the Carpal Tunnel: A Case Report
K. ElBied, M. Boubkraoui, A. Cherqaoui, H. Rouaghi, Y. Cherqaoui, C. Bjitro, M. Arihi, M. Aboumaarouf 21
Choledochal Cyst Revealed by Acute Pancreatitis
A. Naitobrah, M. Atrassi, D. Bensabahia, A. Abkari 25
Cutis Marmorata Telangiectatica: A Case Report
F. Khayi, I. ouafik , S. Tizki, N. Baddouh, K.Nainia , A.Daoudi 29
When Topical Creams Lead to Adrenal Insufficiency: An Underrecognized Complication
A.Y. Benmoussa, F-Z. Yakine, I. Bouarab, S.Zbair, S. Hajjaji, N. El Marzouki, F-Z. Alaoui-Inboui, S.Salimi, B. Slaoui 33
Hereditary spherocytosis confirmed by genetic study : about 3 cases
A. Kibangou, M. El Alaoui El Hanafi, S. Hajaji, N. Benajiba, K. Maani, A. Abkari 39

Radio-clinical case
A Case Report on Recurrent Seizures
S. Zbair, F. Yakine, I. Bouarab, Fz. Alaoui Inboui, K. Chbani, B. Slaoui 42

A press review 46

Agenda 50

Rev Mar Mal Enf 2025 ; 59 : 1-4
Revue Marocaine des Maladies de l'Enfant
Editorial

La rougeole est de retour au Maroc !

M. Bouskraoui

Professeur de Pédiatrie
Pédiatrie A, Hôpital Mère-Enfant CHU Mohammed VI, Faculté de Médecine et de Pharmacie, Université Cadi-Ayyad, Marrakech, Maroc
Auteur correspondant : mo.bouskraoui@uca.ma

Nous avions oublié la rougeole. Effectivement, cette maladie avait pratiquement disparu en moins de trente ans. Et brutalement, depuis 2024, de nombreux foyers épidémiques ont été signalés dans tout le pays. Jusqu'à début 2025, près de 30.627 cas ont été officiellement déclarés par notre ministère de tutelle mais nous savons à partir d'investigations de certains foyers que le nombre de cas dépassait déjà le nombre signalé. Les choses ne semblent pas s'améliorer. La mise en place de la déclaration obligatoire et du plan d'élimination de la rougeole n'ont pas eu de résultat spectaculaire malgré de nouveaux moyens diagnostiques et une incitation permanente à la vaccination.

Il est clair que cette résurgence de la rougeole est due à l'insuffisance de la couverture vaccinale.

Plusieurs facteurs ont contribué à la baisse de cette couverture vaccinale :
- La pandémie de Covid-19 a laissé un héritage critique, un « gap immunitaire » (lacune immunitaire), mettant un nouveau frein à l'élimination donc à l'éradication possible de la rougeole.
- Les mouvements sociaux des professionnels de santé.

Il est temps de rappeler à nos collègues :
- que la rougeole est la plus contagieuse des maladies, ce qui impose une couverture vaccinale supérieure à 95% ;
- qu'un rattrapage vaccinal est nécessaire chez les grands enfants, les adolescents et les adultes, deux doses étant presque toujours nécessaires ;
- que ce virus entraîne une immunodépression pendant plusieurs semaines, ce qui explique la gravité de la rougeole sur certains terrains, en particulier en Afrique ;
- enfin, que s'il entraîne une immunité définitive, il persiste latent toute notre vie dans le système immunitaire.

La rougeole est une maladie infectieuse qui pose un problème de santé publique. L'homme est le seul hôte naturel du virus. Le virus est transmis par voie aérienne et manuportée. On recense chaque année environ 30 millions de cas à travers le monde et 197.000 décès, dont la moitié se concentre en Afrique (OMS). Dans les pays développés, le taux de mortalité est estimé à un cas pour 3.000. La rougeole est aussi à l'origine de complications graves et fréquentes dans les pays en voie de développement. Ses principales complications sont les otites, les pneumonies et les complications neurologiques (encéphalites), dont la fréquence est estimée à 0,5 et 1 pour 1.000 cas de rougeole. Chez les patients immunodéprimés, la rougeole induit une maladie grave, prolongée et souvent mortelle. L'infection par le virus de la rougeole est caractérisée, pendant la période aiguë, par une immunosuppression profonde mais transitoire. Une sensibilité particulière de l'hôte à d'autres agents infectieux est observée pendant cette période.

L'expression clinique très caractéristique de la rougeole ne justifie pas une confirmation biologique systématique. Le diagnostic virologique est fait par la mise en évidence du virus en biologie moléculaire, tandis que la sérologie est très peu informative.

La rougeole se place parmi les maladies qui peuvent être éliminées étant donné la stabilité génétique du virus, l'absence de porteurs sains et la présence d'un vaccin efficace ; d'où l'initiative lancée par l'OMS pour éliminer cette maladie. En effet, le virus de la rougeole est un virus à ARN, présentant théoriquement une grande diversité génétique du fait de l'absence du système de correction des erreurs des ARN polymérases ARN-dépendantes. En dépit de ce potentiel de variabilité élevé, le virus de la rougeole est soumis à de nombreuses contraintes qui limitent sa variabilité en regard d'autres virus à ARN le rendant moins variable que d'autres virus de ce type.

Le potentiel de diffusion d'une maladie infectieuse dans une population dépend du nombre moyen de cas secondaires générés par une même personne pendant toute la période où elle est infectieuse (c'est-à-dire le nombre moyen d'individus que peut infecter une seule personne). Ce nombre conditionne le niveau de couverture vaccinale nécessaire pour empêcher la diffusion de l'infection dans une population. Plus il est grand et plus la couverture vaccinale doit être élevée. De l'ensemble des maladies à prévention vaccinale, la rougeole est celle qui est la plus contagieuse, un cas pouvant infecter jusqu'à 20 personnes dans une population non immune. Le seuil de couverture vaccinale pour espérer éliminer la rougeole est ainsi très élevé, s'établissant aux alentours de 95% pour une dose à l'âge de 24 mois. Au-dessus de ce seuil, tous les individus, qu'ils soient vaccinés ou non, sont protégés par l'immunité de groupe (herd immunity), qui permet d'interrompre la chaîne de transmission grâce à l'immunité acquise par les personnes vaccinées. En revanche, quand la couverture vaccinale est insuffisante, un nombre croissant de sujets non immunisés s'accumule, conduisant à la réapparition de cas isolés, voire de véritables épidémies.

La rougeole, une infection virale qui doit rester sous contrôle !

Le Maroc a connu en avril 2013 une campagne de vaccination de masse contre la rougeole et la rubéole (RR) ayant concerné les enfants de 9 mois à 19 ans.

Devant un ou plusieurs cas de rougeole, les principales mesures incluent le signalement immédiat aux autorités sanitaires de tout cas de rougeole dès le stade de la suspicion, avant même la confirmation biologique du cas, ainsi que l'identification rapide de la source de contamination. La recherche d'autres cas dans l'entourage du malade, l'identification des sujets contacts et en particulier les contacts à risque permettent la mise en place de mesures de prévention urgentes (vaccination ou injection d'immunoglobulines).

Le statut vaccinal des contacts doit être vérifié (carnet de santé) et mis à jour selon le calendrier vaccinal en vigueur pour les sujets contacts potentiellement réceptifs. La vaccination des sujets contacts d'un cas de rougeole avec une dose de vaccin peut être effectuée dès l'âge de 6 mois. La vaccination réalisée dans les 72 heures suivant le contact avec le cas peut éviter la survenue de la maladie. Elle reste recommandée même si ce délai est dépassé.

La rougeole reste une maladie éruptive systémique avec plusieurs caractéristiques pathogènes uniques et des complications spécifiques. Elle reste l'un des grands fléaux infectieux dans de nombreuses parties du monde malgré la disponibilité d'un vaccin à virus vivant atténué sûr et efficace.

Rappelons enfin que les vaccins disponibles sur le marché international sont sûrs, efficaces et utilisables de manière interchangeable dans les programmes de vaccination. Ils sont habituellement injectés par voie sous-cutanée, mais ils sont également efficaces en injection intra-musculaire.

La rougeole en questions-réponses

Quel est l'âge optimal pour la première dose de vaccin contre la rougeole ?

Dans les pays ayant une transmission continue avec persistance d'un risque élevé de mortalité par rougeole pour les nourrissons, la première dose doit être administrée à l'âge de 9 mois. Dans ces conditions, il est important de l'administrer à temps pour garantir une protection optimale pendant la période de sensibilité des nourrissons. Comme de nombreux cas de rougeole surviennent chez les enfants âgés de >12 mois et qui n'ont pas été vaccinés, l'administration systématique de la première dose ne doit pas se limiter aux enfants entre 9 et 12 mois.

Dans les pays ayant de faibles niveaux de transmission de la rougeole et où le risque de rougeole est donc faible pour les nourrissons, on peut administrer la première dose du vaccin anti-rougeoleux à l'âge de 12 mois pour tirer parti des taux plus élevés de séroconversion que l'on obtient à cet âge.

Quel est le meilleur âge pour administrer la deuxième dose contre la rougeole ?

L'âge choisi pour l'administration, de même que l'épidémiologie de la rougeole, peuvent chacun avoir une influence majeure sur l'efficacité de la deuxième dose. Les pays dans lesquels la transmission de la rougeole est active et où la première dose du vaccin antirougeoleux est administrée à l'âge de 9 mois devraient prévoir l'administration de routine de la deuxième dose à l'âge de 15–18 mois. L'intervalle minimal entre les deux doses est de 1 mois.

Vacciner systématiquement les enfants par une deuxième dose au cours de leur deuxième année de vie diminue le taux d'accumulation d'enfants sensibles et le risque de flambées épidémiques et peut correspondre aussi à administrer d'autres types de vaccinations de routine.

L'immunité conférée par le vaccin est-elle durable ?

La réponse immunitaire après la vaccination est similaire à celle observée après une infection naturelle. La vaccination induit tant une immunité humorale que cellulaire. Bien que les titres d'anticorps induits par la vaccination soient moins élevés qu'après la maladie, la différence ne semble pas influencer le niveau de protection. Cependant, bien que les titres en anticorps induits par la vaccination baissent avec le temps et peuvent devenir indétectables, la mémoire immunologique persiste et, après une exposition au virus de la rougeole, la plupart des personnes vaccinées produisent une réponse immunitaire protectrice.

Que faire chez les enfants et les adultes qui n'ont pas été vaccinés avec 2 doses dans les délais recommandés ?

La vaccination doit être administrée avec 2 doses à au moins 1 mois d'intervalle quel que soit l'âge (à partir de 6 mois).

Pourquoi vacciner avec une deuxième dose ?

L'indication de la deuxième dose reste rationnelle car il existe un échec à la première dose dans 5 à 10% et aussi pour rattraper les non répondeurs à la première dose.

Les facteurs de non réponse sont la présence d'anticorps maternels, les infections intercurrentes, la malnutrition et l'immunodépression.

Comment améliorer la couverture vaccinale pour éliminer la rougeole ?

En attegnant et en maintenant une couverture vaccinale très élevée (au delà de 95%) au moyen de deux doses de vaccin contre la rougeole.

Et en offrant une seconde chance d'immunisation contre la rougeole grâce à des mesures de vaccination supplémentaire destinées aux populations exposées au risque de rougeole.

Peut-on vacciner les enfants allergiques à l'œuf ou à d'autres protéines aviaires ?

Aucun risque supplémentaire ne peut être identifié. La seule contre-indication est une réaction anaphylactique secondaire à une injection antérieure avec le même vaccin.

La rougeole est-elle une maladie immunisante ?

Oui ! mais il faut penser à prévenir la rubéole qui ne nécessite qu'une seule dose par le vaccin RR ou ROR.

Comment vacciner autour d'un cas de rougeole ?

Il faut administrer une dose avant les 72 heures à partir de l'âge de 6 mois sauf pour les immunodéprimés, les femmes enceintes et les nourrissons agés de moins de 6 mois. Toute dose administrée entre 6 mois et 9 mois ne doit pas être comptabilisée.

Peut-on faire une rougeole après une vaccination ?

L'échec vaccinal existe dans 5 à 10% après 1ère dose et dans < 2% après 2 doses. Il peut être expliqué par les situations suivantes :

- Lorsque un patient est incapable de répondre à une stimulation immunitaire donnée.
- Lorsque le produit est périmé ou il y avait un non-respect de la chaîne du froid…

Est-ce le vaccin contre la rougeole est toujours efficace ?

Oui ! parcequ'il n'y a pas de modification génotypique +++

Dans le contexte épidémique, lorsqu'un nourrisson a déjà reçu une première dose, faut-il attendre 18 mois pour donner la deuxième dose ?

Non, il faut la donner le plus rapidement possible tout en gardant au moins 1 mois après la première dose !

Est-ce possible de donner une troisième dose contre la rougeole ?

La troisième dose contre la rougeole n'a aucune valeur ajoutée !

Le fait de vacciner un enfant qui a la rougeole présente-il un risque ?

Il n'y a aucun risque à vacciner un enfant qui a la rougeole ++++

Rev Mar Mal Enf 2025 ; 59 : 4-9
Revue Marocaine des Maladies de l'Enfant
Mise au Point

Le surfactant chez le prématuré : Quoi de neuf ?

A. Daoudi, F.E. Khayi, S. Tizki, N. Baddouh, K. Nainia

Service de Pédiatrie, CHU Souss Massa, Faculté de Médecine et de Pharmacie d'Agadir, Université Ibn Zohr, Agadir, Maroc
Auteur correspondant :abdellatif.daoudi90@gmail.com

RESUME

La prématurité reste encore un grand problème de santé publique. La grande proportion de la mortalité des prématurés est liée à la maladie des membranes hyalines (MMH). Le néonatologue est face à plusieurs challenges lors de la prise en charge du prématuré, passant par le diagnostic positif et précoce de la MMH et la prise en charge qui passe par la ventilation mécanique (invasive ou non invasive) et l'instillation endo-trachéale du surfactant. A travers cette revue, nous allons essayer de répondre aux questions suivantes, en se basant sur les dernières recommandations publiées : Quand administrer le surfactant ? Quel est le délai optimal d'instillation et quelle est la modalité à adopter ?

Mots clés: *Prématurité, Maladie des membranes hyalines, Surfactant.*

ABSTRACT

Prematurity still remains a major public health problem. The large proportion of the Mortality of premature babies is linked to hyaline membrane disease (HMD). THE neonatologist faces several challenges when caring for premature babies, passing by the positive and early diagnosis of HMD and the management which involves mechanical ventilation (invasive or non-invasive) and endotracheal instillation of surfactant. Through This review, we will try to answer the following questions, based on thelatest published recommendations: When to administer surfactant? What is the optimal deadline instillation and what is the modality to adopt?

Keywords: *Prematurity, Hyaline membrane disease, Surfactant.*

INTRODUCTION

La prématurité est considérée encore comme un grand problème de santé publique, malgré tous les progrès en matière de réanimation néonatale, tant sur le plan thérapeutique que préventif. En effet, le dernier rapport de l'OMS « Born to soon » dans sa dernière mise à jour a objectivé que les taux de naissances prématurées n'ont pas changé au cours de la dernière décennie (entre 2010 et 2020), quelle que soit la région du monde, avec un grand gap d'inégalité dans la mortalité entre les pays industrialisés et ceux de tiers monde [1]. Un fait bien identifié également sur une grande cohorte américaine, qui a montré une augmentation significative de la prévalence de la prématurité (<34 SA) de 170 à 361 par 1000 naissances vivantes entre 2003 et 2014 contre une réduction aussi significative de la mortalité de 7,6% à 6,1% [2]. La grande proportion de morbi-mortalité est due à la maladie des membranes hyalines (respiratory distress syndrome des Anglo-Saxons), qui est liée à une insuffisance quantitative et/ou

qualitative en surfactant avec une incidence inversement proportionnelle à l'âge gestationnel [3]. La prise en charge de cette complication repose essentiellement sur la ventilation non invasive précoce par la CPAP et l'administration de surfactant par voie endo-trachéale. Cette mise au point a comme objectif de revoir les nouvelles recommandations, notamment l'update des guidelines Européennes dans la prise en charge de la MMH de 2022, concernant la prise en charge de la maladie des membranes hyalines du prématuré et notamment par le surfactant pour essayer de répondre à ces questions : Quand administrer le surfactant ? Quel est le délai idéal d'instillation ? Quelles modalités d'administration?

QUAND ADMINISTRER LE SURFACTANT ?

La maladie des membranes hyalines se présente comme un tableau de détresse respiratoire précoce quelques minutes après la naissance avec aggravation progressive, associée à des signes de rétraction de sévérité variable notamment un geignement expiratoire qui témoigne d'un freinage expiratoire [4]. Sur le plan gazométrique, elle réalise un tableau d'acidose respiratoire avec hypercapnie, due au shunt intra-pulmonaire. Le principal diagnostic différentiel est le défaut de résorption du liquide pulmonaire. L'administration prophylactique chez les prématurés à risque de MMH n'est plus recommandée grâce à l'utilisation large de la CPAP nasale précoce en salle de naissance et l'administration de la corticothérapie anténatale [5,6]. Sur les dernières recommandations Européennes de prise en charge de MMH, le surfactant doit être administré dans ces situations [5] :

- Chez un prématuré de moins de 30 semaines d'aménorrhée (SA) dont l'intubation sera nécessaire pour le stabiliser. Dans ce cas, l'instillation devrait se faire le plus tôt possible pour une extubation rapide afin de réduire le risque de dysplasie broncho-pulmonaire (recommandation A2).

- Chez un prématuré ayant une détresse respiratoire avec une nécessité de mise sous CPAP avec des besoins d'oxygène dépassant 30% de FiO2 et pression expiratoire ≥6 cm d'H2O et/ou avec des signes échographiques suggestives de MMH (recommandation B2).

Actuellement, l'échographie pulmonaire sort plus dans les nouvelles recommandations comme un outil très intéressant dans le diagnostic de la MMH du prématuré. Elle a plusieurs avantages : non irradiante, reproductible et de réalisation rapide. Les signes échographiques en faveur de diagnostic de MMH sont : aspect de « White lung», lignes pleurales épaissies, absence de zone épargnées et présence de consolidations qui pourraient, si associées, avoir 100% de sensibilité [7].

QUEL EST LE DÉLAI OPTIMAL D'ADMINISTRATION DU SURFACTANT ?

L'administration du surfactant le plus précocement possible, idéalement dans les 2 heures suivant la naissance, est recommandée avec un bénéfice largement démontré dans la revue Cochrane de Bahude et al publiée en 2012. Elle a bien démontré une réduction du risque des lésions pulmonaires aigues (pneumothorax, emphysème interstitiel pulmonaire) et une réduction significative de la mortalité et de la dysplasie broncho-pulmonaire, en comparaison avec le groupe chez lequel l'administration du surfactant était tardive dépassant les 6 heures de vie [8]. Pour les prématurés nécessitant une intubation pour se stabiliser, l'administration du surfactant doit se faire immédiatement sans délai [5]. L'instillation pourra se faire soit en salle de naissance ou au niveau du service de réanimation néonatale, selon les équipements disponibles à la salle de naissance et les habitudes de chaque centre hospitalier.

QUELLES MODALITÉS D'INSTILLATION DU SURFACTANT ?

1. Techniques d'instillation de surfactant

L'administration du surfactant est indispensable dans la prise en charge de la MMH du prématuré. Différentes techniques ont été développées dans cette optique. Schématiquement, on peut les classer en 2 types :

- Technique dite « invasive » : appelée INSURE (IN: intubation, SUR: surfactant et E: Extubation) développée la première fois par le professeur Henrik Verder en 1989, avec comme objectif de réduire le risque de dysplasie broncho-pulmonaire associé aux intubations prolongées [9]. Les principales limites de cette technique sont : la nécessité absolue de sédation, le risque de retard d'extubation et la survenue éventuelle d'épisodes hypoxémiants

Tableau I : Les méthodes de LISA modifiée [10].

Méthode	Dispositif	Pré-médication
SWI(2001)	Sonde gastrique 4Fr	Atropine (optionnelle)
Karolinska (2003)	Cathéter 5 Fr. × 30 cm	Atropine, fentanyl
AMV (2011)	Cathéter fin+ Magill	Atropine sédation et analgésie optionnelle
Cologne (2016)	Sonde gastrique 5 ou 4 Fr	Atropine, analgésie optionnelle
Hobart (2014)	Angiocath 16 G	Saccharose
Take care (2013)	Sonde gastrique 5	Aucune
ECALMIST(2014)	Cathéter vasculaire 17G, longueur 133 mm	Aucune

Tableau II : Les principales études comparatives entre les deux méthodes LISA et INSURE

Etude	Type d'étude	Population	Principales conclusions
Etude d'Aguar, 2014 [17]	Prospective cohorte	75 prématurés 24+0 and 35+6 SA	-Pas de différence significative entre les 2 groupes dans : • Besoin de ventilation mécanique dans les 72h • Morbidité respiratoire secondaire -Groupe LISA a besoin de la deuxième dose de surfactant plus que le groupe INSURE
OPTIMIST, 2014[18]	Essai clinique randomisé	485 prématurés de 25 à 28 SA	-Différence significative en faveur de la MIST dans la : 1- Réduction des besoins en intubation dans le 72h 2- Diminution de l'incidence du pneumothorax drainé -Mais pas de différence significative entre les 2 groupes dans la réduction de la mortalité et la DBP
NINSAPP, 2015 [15]	Randomisée multicentrique	211 prématurés entre 23 SA et 26(+6j) SA	-Différence significative en faveur de la LISA dans : les besoins de ventilation mécanique dans les 72h, la survenue de pneumothorax, - Pas de différence quant à la survie à 36 SA sans DBP
Etude de Yedidiel Elbaz, 2021 [	Rétrospective	107 Prématuré âgé entre 23 SA et 36+6 SA	-Différence significative en terme des besoins en ventilation mécanique dans les 72 heures en faveur du groupe LISA -Pas de différence significative entre les 2 groupes en terme de mortalité ou morbidité

et de bradycardies en cas d'intubation difficile [10].

- Techniques non invasives (sans besoin de mettre un tube endo-trachéal) : essentiellement la technique « LISA » qui signifie : Less invasive surfactant administration. Technique développée aussi par Verder et col en 1992 basée sur l'administration du surfactant en bolus via un petit cathéter inséré dans la trachée avec ou sans pince de Magill grâce à la laryngoscopie directe, tout en gardant une ventilation spontanée par la CPAP nasale [9]. Le principal avantage est le non recours à la ventilation invasive même courte. Toutefois, certains incidents ont été rapportés dans la littérature, comme le reflux du surfactant, l'inconfort lié au non usage d'analgésie et des épisodes d'apnée-bradycardies [11]. Cette technique a subi différentes modifications au fil des années en fonction du dispositif utilisé pour l'instillation. Ces modifications sont représentées dans le tableau 1[10]. Actuellement, il n'existe pas encore de consensus concernant la prémédication lors de cette technique et qui dépend essentiellement des habitudes de chaque centre. L'Etude randomisée et comparative de Dekker J et col, a montré que la sédation par le Propofol à 1 mg/kg chez un groupe de prématurés de 26 à 37 SA a amélioré de façon significative le score de confort et que malgré la survenue d'épisodes de désaturation, il n'y avait pas de différence significative de besoin de ventilation invasive en comparaison avec le groupe non sédaté. D'autres techniques d'administration ont été décrites, à savoir l'administration via un masque laryngé [12] ou la nébulisation. Cette dernière est en cours d'évaluation [13].

2. Quelle technique à adopter ?

Plusieurs études se sont intéressées à comparer le risque-bénéfice de chaque technique pour montrer la supériorité de l'une sur l'autre. Certainement le principal avantage de la LISA est la ventilation spontanée par CPAP sans recours à l'intubation. Les paramètres essentiellement étudiés sont: les besoins de ventilation mécanique dans les 72 heures, la survenue de pneumothorax, les risque d'hémorragies intraventriculaires, le décès et la durée d'hospitalisation. Les principales conclusions des grandes études comparatives entre les deux techniques LISA et INSURE sont résumées dans le tableau II. Une revue Cochrane, récente et large, a bien objectivé la supériorité de la LISA par rapport à l'INSURE dans la réduction du risque de ventilation mécanique dans les 72 H, de dysplasie broncho-pulmonaire ou le décès à 36 SA [14]. Le bénéfice de la LISA a été bien démontré aussi en cas d'extrême prématurité inférieure à 25 SA en objectivant la réduction significative des besoins en ventilation mécanique dans les 72 heures [15]. Sur le plan de l'évolution au long court, la cohorte de l'étude AMV (Avoid mechanical ventilation) sur 2 ans, n'a pas trouvé de différence significative en terme de développement psychomoteur, ou d'infections respiratoires récidivantes [16]. Les dernières recommandations européennes de 2022 sont en faveur de l'utilisation en première intention de la méthode LISA pour l'instillation de surfactant [5]. Toutefois, la technique INSURE garde encore sa place pour les contre-indications de la LISA qui sont de façon non exhaustive : l'inexpérience du médecin quant à la technique LISA, ou dans certaines situations cliniques imposant une intubation : la sévérité de la détresse respiratoire avec acidose sévère ou présence d'apnées sévères ne répondant pas à la CPAP, pneumothorax associé, laparoschisis associé, hernie diaphragmatique ou asphyxie périnatale sévère.

CONCLUSION

La prise en charge de la maladie des membranes hyalines du prématuré est de moins en moins invasive. L'avènement de la CPAP, a largement réduit l'usage de la ventilation invasive avec un effet bénéfique et bien démontré sur la réduction du risque de DBP. Les nouvelles recommandations d'instillation de surfactant chez le prématuré sont en faveur d'une administration précoce à « rescue » (dans les 2 heures postnatales) en évitant toute intubation grâce à la technique LISA, qui nécessite obligatoirement une formation au préalable. La sédation-analgésie lors de la LISA est actuellement une recommandation des experts et qui doit être évaluée dans de larges études de forte preuve scientifique pour élaborer une recommandation consensuelle.

Références

1. Born too soon action on preterm birth. Geneva: World Health Organization; 2023. Licence: CC BY-NC-SA 3.0IGO. (https://creativecommons.org/licenses/by-nc-sa/3.0/igo.
2. Donda, K.; Vijayakanthi, N.; Dapaah-Siakwan, F.; Bhatt, P.; Rastogi, D.; Rastogi, S. Trends in epidemiology and outcomes of respiratory distress syndrome in the United States. Pediatr.

Pulmonol. 2019, 54, 405–414, doi:10.1002/ppul.24241.
3. Jensen EA, Chaudhary A, Bhutta ZA, Kirpalani H. Non-invasive respiratory support for infants in low- and middle-income countries. Semin Fetal Neonatal Med. 2016;21:181–8.
4. Yadav S, Lee B, Kamity R; Neonatal Respiratory Distress Syndrome; Treasure Island (FL): StatPearls Publishing; 2023 Jan-25.
5. Sweet DG, Carnielli VP, Greisen G, Hallman M and al; European Consensus Guidelines on the Management of Respiratory Distress Syndrome: 2022 Update; Neonatology 2023;120:3–23.
6. Eugene H. Ng, Vibhuti S; Guidelines for surfactant replacement therapy in neonates; Paediatrics & Child Health, 2021, 35–41.
7. Copetti R, Cattarossi L, Macagno F, Violino M, Furlan I; Lung Ultrasound in Respiratory Distress Syndrome: A Useful Tool for Early Diagnosis. Neonatology 2008; 94:52–59.
8. Bahadue FL, Soll R; Early versus delayed selective surfactant treatment for neonatal respiratory distress syndrome; Cochrane Database of Systematic Reviews 2012, Issue 11. Art. No.: CD001456.
9. Verder H, Agertoft L, Albertsen P, et al; Surfactant treatment of newborn infants with respiratory distress syndrome primarily treated with nasal continuous positive air pressure. A pilot study; Ugeskr Laeger 1992;154:2136–9.
10. Sardesai S, Biniwale M, Wertheimer F, Garingo A, Ramanathan R; Evolution of surfactant therapy for respiratory distress syndrome: past, present, and future. Pediatric Researc 2017: 81 Number 1
11. Herting E, Hartel C, Gope W; Less invasive surfactant administration (LISA): chances and limitations; Arch Dis Child Fetal Neonatal Ed 2019; 104:655–659.
12. Gallup JA, Ndakor SM, Pezzano C, Pinheiro MBJ ; Randomized Trial of Surfactant Therapy via Laryngeal Mask Airway Versus Brief Tracheal Intubation in Neonates Born Preterm; j.jpeds.2022.10.009. Epub 2022 Oct 12.
13. Gaertner VD, Minocchieri S, Waldmann AD, Mühlbacher T, Bassler D, Rüegger CM; SUNSET study group. Prophylactic surfactant nebulisation for the early aeration of the preterm lung: a randomised clinical trial; Arch Dis Child Fetal Neonatal Ed. 2023 May;108(3):217–223. doi: 10.1136/archdischild-2022-324519. Epub 2022 Nov 24.
14. Abdel-Latif ME, Davis PG, Wheeler KI, De Paoli AG, Dargaville PA ; Surfactant therapy via thin catheter in preterm infants with or at risk of respiratory distress syndrome (Review); Cochrane Database of Systematic Reviews 2021, Issue 5. Art. No.: CD011672.
15. Kribs A, Roll C, Gopel W, et al; Nonintubated surfactant application vs conventional therapy in extremely preterm infants: a randomized clinical trial; JAMA Pediatr 2015;169:723–30.
16. Herting E, Kribs A, Härtel C, Wense AVD and al; Two-year outcome data suggest that less invasive surfactant administration (LISA) is safe. Results from the follow-up of the randomized controlled AMV (avoid mechanical ventilation) study; Eur J Pediatr. 2020 Aug;179(8):1309–1313.
17. Aguar M, Cernada M, Brugada M, et al; minimally invasive surfactant therapy with a gastric tube is as effective as the intubation, surfactant, and extubation technique in preterm babies. Acta Paediatr. 2014; 103(6):e229–33.
18. Peter A Dargaville, Camille Omar F Kamlin, Antonio G De Paoli, John B Carlin, Francesca Orsini, Roger F Soll and Peter G Davis; The OPTIMIST-A trial: evaluation of minimally-invasive surfactant therapy in preterm infants 25–28 weeks gestation; BMC Pediatrics 2014, 14:213.

Revue Marocaine des Maladies de l'Enfant

Article original

Thrombopénie néonatale : à propos de 126 nouveau-nés

Z. Alahiane, M. Jalal, Z. Elkorchi, M. Lehlimi, A. Badre, M. Chemsi, A. Habzi

Service de médecine et de réanimation néonatale de l'Hôpital mère-enfant Abderrahim Harouchi, Casablanca, Maroc. Université Hassan II, Faculté de Médecine et de Pharmacie de Casablanca, Maroc.
Auteur correspondant : zineb.alhiane1993@gmail.com

Résumé

La thrombopénie néonatale est l'un des troubles hématologiques les plus courants chez les nouveau-nés. La détermination des facteurs de risque nous permet de prévenir les complications inévitables et irréversibles. Cette étude analyse le profil clinique , étiologique , la gravité, les facteurs de risque ainsi que les modalités thérapeutiques.

Une étude rétrospective a été menée sur 126 nouveau-nés présentant une thrombopénie néonatale admis en réanimation néonatale sur une période de 3 ans allant de janvier 2021 à Décembre 2023.

La moyenne d'âge était de 36 SA et 5 jours, avec un ratio à 0,9. Les facteurs de risque maternels étaient présents chez 42% dont les principaux étaient l'hypertension artérielle gestationnelle (HTAG), la prééclampsie, l'infection et la thrombopénie maternelle. 19% des patients avaient une pâleur et 11% avaient une hémorragie. Une thrombopénie néonatale précoce a été observée dans 87%. Les étiologies les plus fréquentes étaient le sepsis (49%), le retard de croissance intra-utérin (RCIU) (37%) et l'asphyxie périnatale(20%). Une transfusion plaquettaire a été administrée chez 20% des nouveau-nés, 5 nouveaux nés ont reçu une corticothérapie et 4 patients ont bénéficié d'une perfusion d'immunoglobulines. L'évolution était favorable dans 68%. La thrombopénie néonatale reste grave vu le risque hémorragique, d'où l'importance du suivi des retards de croissance intra utérins et du traitement des infections materno-fœtales.

Mots clés : Facteurs de risque maternels, nouveau-né, thrombopénie.

Summary

Neonatal thrombocytopenia is one of the most common haematological disorders in newborns. By identifying the risk factors, we can prevent inevitable and irreversible complications. This study analyses the clinical profile, etiology, severity, risk factors and treatment methods.

A retrospective study was conducted on 126 neonates with neonatal thrombocytopenia admitted to the neonatal intensive care unit over a 3-year period from January 2021 to December 2023.

The mean age was 36 weeks and 5 days, with a ratio of 0.9. Maternal risk factors were present in 42%, the main ones being gestational arterial hypertension, pre-eclampsia, infection and maternal thrombocytopenia. 19% had pallor and 11% had haemorrhage. 87% had early neonatal thrombocytopenia. The most frequent etiologies were sepsis (49%), intrauterine growth retardation (37%) and perinatal asphyxia (20%). Platelet transfusion was administered in 20% of neonates, 5 neonates received corticosteroid therapy and 4 patients received immunoglobulin infusion. Progression was favourable in 68%. Neonatal thrombocytopenia remains serious given the risk of haemorrhage, hence the importance of monitoring intrauterine growth retardation and treating maternal-foetal infections.

Keywords: Maternal risk factors, newborn, thrombocytopenia.

Introduction

La thrombopénie néonatale, caractérisée par un taux de plaquettes inférieur à 150000/mm^3 indépendamment de l'âge gestationnel, représente l'un des troubles hématologiques les plus courants chez les nouveau-nés. Bien que son incidence varie de moins de 1% à 5% dans la population néonatale générale, elle affecte plus de la moitié des nouveau-nés admis en unité de soins intensifs néonatals [1].

Les mécanismes comprennent une augmentation de la consommation et/ou de la séquestration des plaquettes, causée par des facteurs immunitaires ou non immunitaires, ainsi qu'une diminution de la production plaquettaire résultant d'un dysfonctionnement de la moelle osseuse ou d'une combinaison de ces facteurs [1,3,4].

Patients et méthodes

Dans le cadre de cette étude, on a pris un échantillon de 126 nouveau-nés, admis en service de réanimation néonatale. Tous les facteurs prédisposants ont été enregistrés c'est le cas de l'âge maternel, la parité, les événements prénatals tels que les hémorragies maternelles, les maladies telles que l'hypertension artérielle gestationnelle l'éclampsie, la prise de médicaments maternels comme l'aspirine, les antiagrégants plaquettaires, les antécédents obstétricaux défavorables et l'iso-immunisation Rh. L'âge gestationnel a été calculé selon le score de Farr. La thrombopénie est dite précoce lorsqu'elle apparait avant les 72h. Elle est sévère lorsque le taux de plaquette est inferieur à 30000/ml, modérée si le taux est inférieur à 50000/ml, légère si le taux est inférieur à 150000/ml.

Résultats

Parmi les 126 cas étudiés, on a 62 garçons et 64 filles avec un sexe ratio de 0,9. L'âge moyen au moment du diagnostic était de 10 ± 9 jours pour les nouveaux nés âgés de 1 à 27 jours. L'âge gestationnel variait de 23 à 40 semaines, avec 72 % de patients nés prématurément. Le poids de naissance moyen était de 2072,5 ± 703,31g, allant de 930 à 3500g, et 67% des nouveau-nés étaient de faible poids à la naissance. 87% des nouveau-nés ont présenté une thrombopénie d'apparition précoce. Au moment du diagnostic, la majorité des nouveau-nés (83%) présentaient une thrombopénie légère à modérée, tandis que 17% présentaient une forme sévère.

La numération plaquettaire moyenne était de 102000,2 ± 26000,77 plaquettes par mm^3.

Les principaux diagnostics cliniques expliquant la thrombopénie étaient le sepsis (49%), suivi du retard de croissance intra-utérin (RCIU) (37%) et de l'encéphalopathie anoxo-ischémique (8%). Les facteurs de risque les plus fréquents étaient l'infection materno-fœtale (30%), suivie par l'hypertension artérielle gestationnelle et la prééclampsie (18%) (Tab.1 et Tab.2).

La durée du séjour en réanimation variait de 1 à 37 jours, avec une moyenne de 12,3 ± 9,5 jours. En termes de résultats, 14% des nouveau-nés ont présenté au moins un épisode de saignement, parmi lesquels plus 13% ont eu une hémorragie intraventriculaire (IVH). Parmi les 17 cas d'IVH, 8 étaient associés à une forme sévère de thrombopénie. 27 nouveau-nés ont reçu une transfusion plaquettaire, parmi lesquels 13 sont décédés.

Les données du tableau 5 montrent que les nouveaunés ayant une prématurité moyenne (32-36 SA) présentent le nombre le plus élevé de décès, avec un total de 20 décès.

D'autres facteurs tels que l'HTA/Prééclampsie, le RCIU (retard de croissance intra-utérin) et les sepsis ainsi que l'entérocolite ulcéro nécrosante présentent également des associations variables avec la mortalité, souvent plus marquées chez les bébés nés prématurés. De même, les complications telles que les hémorragies contribuent également à augmenter le risque de décès chez les nouveau-nés prématurés. Ces observations soulignent l'importance de mieux comprendre et de gérer ces diverses conditions médicales pour améliorer les résultats et réduire la mortalité chez les bébés nés prématurément.

Discussion

La thrombopénie néonatale, marquée par un taux de plaquettes inférieur à 150 000/mm^3 indépendamment de l'âge gestationnel, est l'un des troubles hématologiques les plus répandus chez les nouveau-nés. Bien que son incidence varie de moins de 1% à 5% dans la popula-

Tableau 1 : facteurs de risque de la thrombopénie.	
Facteurs de risque de la thrombopénie	*N(%)*
HTA gestationnelle / prééclampsie / éclampsie	20 (18%)
Infection materno-fœtale	38 (30%)
Thrombopénie maternelle auto immune	9 (8%)
PTAI maternel	6 (5%)

Tableau 2 : les étiologies de la thrombopénie en fonction du délai d'apparition.		
	Causes de la thrombopénie	*N(%)*
<72h	RCIU (retard de croissance intra utérin	44 (40%)
	Sepsis communautaire	101 (91 %)
	Génétique	5 (4 %)
	Encéphalopathie anoxo-ischémique	9 (8%)
>72h	Sepsis secondaire	16 / 16
	Entérocolite ulcero-nécrosante	4 / 16

Tableau 3 : le traitement des patients présentant une thrombopénie.			
Traitement	*N (%)*	*Dose*	*Durée*
Transfusion plaquettaire	27 (21%)	16 n.nés→ 1 Culot plaquettaire	-
		11 n.nés→ 2 Culots plaquettaire	
Immunoglobuline	4 (3,1%)	1g/kg	2 jr
Corticothérapie	5 (3,9%)	2mg/Kg	3 à 5 jours

Tableau 4 : l'évolution des patients présentant une thrombopénie néonatale.		
Évolution		*N (%)*
Hémorragie	cérébrale	17 (13%)
	alvéolaire	2 (1%)
Mortalité		41 (32%)

tion néonatale générale, elle touche plus de la moitié des nouveau-nés admis en unité de soins intensifs néonatals. Bien que la fréquence de la thrombopénie néonatale rapportée par différentes études soit hautement variable, on sait qu'elle est significativement plus élevée chez les nouveau-nés prématurés de très faible poids à la naissance. Dans l'étude d'Ulusoy et al, elle représentait (12%) et d'Ayadi et al. (12,4%). D'autre part, Bolat et al. ont rapporté une prévalence de 9,4%. Cette différence peut être due à des définitions et méthodes de diagnostic différentes de la thrombopénie. [1,2,8-10]

La thrombopénie précoce (survenant dans les premières 72 heures de vie) est liée à l'hypoxie fœtale chronique (comme observé dans le retard de croissance intra-utérin (RCIU), l'hypertension artérielle gestationnelle ou le diabète maternel), à l'encéphalopathie hypoxique-ischémique, aux infections périnatales ou congénitales, et à la thrombopénie immunologique maternelle [1,4,5].

Tableau 5 : Analyse de la mortalité des nouveaux nés.				
Total : 41 décès	*A TERME N=*	*Prématurité Moyenne (32 -36 SA) N =*	*Grande prématurité (28-32SA) N =*	*Prématurité extrême (<28SA) N =*
Décès N=	10	20	8	3
Infection materno fœtale N=	8	15	5	3
HTA / Prééclampsie N=	2	3	3	1
RCIU N=	6	9	2	1
Sepsis communautaire N=	9	16	8	3
Sepsis secondaire N=	1	2	0	0
Entérocolite ulcero-nécrosante	0	2	0	0
Hémorragie N=	3	3	0	0
Transfusion en PQ N=	5	5	2	0

En revanche, la plupart des cas de thrombopénie tardive (survenant après les premières 72 heures de vie) sont associés à un sepsis tardif ou à une entérocolite ulcéro nécrosante.

Ainsi , la thrombopénie sévère est potentiellement associée à un risque accru de saignement, allant des hémorragies mucocutanées aux hémorragies pulmonaires et/ou gastro-intestinales, ainsi qu'aux hémorragies intracrâniennes (HIC). Une étude récente a montré que la localisation de l'hémorragie cérébrale et les dommages neurologiques qui en résultent dépendent du moment où elle survient [1,5-7].

Selon différentes recommandations, un nouveau-né présentant un taux de plaquettes inférieur à 20000/ml devrait recevoir une transfusion plaquettaire, quel que soit son âge ou son état clinique.

L'approche de la thrombopénie néonatale est basée sur plusieurs facteurs clés tels que l'état général et l'âge gestationnel du nouveau-né, ainsi que l'étiologie, le mécanisme et la gravité de la thrombopénie. Le moment d'apparition de la thrombopénie est l'un des facteurs les plus couramment utilisés pour la classification des étiologies, subdivisant les causes en thrombopénie d'apparition précoce et tardive. Selon cette classification, la thrombopénie d'apparition précoce et tardive a été rapportée chez 87% et 13% de nos nouveau-nés, respectivement. Alors qu'Ayadi et al. ont rapporté une thrombopénie d'apparition précoce chez 74,1% de leur population étudiée. [1,5,10].

Les résultats de la présente étude ont montré que pendant la période d'étude le sepsis était le diagnostic clinique le plus fréquent expliquant la thrombopénie. 19 nouveau-nés ont eu au moins un épisode de saignement, dont 17 d'entre eux ont eu une hémorragie cérébrale. 27nouveau-nés (21%) ont reçu une transfusion plaquettaire. 41 patients (32%) sont décédés.

Dans l'ensemble, le sepsis néonatal était le diagnostic clinique le plus fréquent dans notre étude. Cependant, Ulusoy et al. ont également indiqué que le sepsis était l'étiologie la plus courante de la thrombopénie en 2007-2009, alors que le retard de croissance intra-utérin (RCIU) était la principale cause en 2010. Chakravorty et al. ont trouvé une thrombopénie chez 53 des 901 nouveau-nés admis en USIN sur 3 ans, le sepsis d'apparition tardive et l'entérocolite ulcéro nécrosante (NEC) étant les causes les plus courantes. De plus, le sepsis était l'étiologie la plus courante dans une étude de Tirupati et al. La pathogenèse de la thrombopénie néonatale dans la septicémie n'est pas entièrement comprise. L'un des principaux mécanismes conduisant à des taux plaquettaires bas est la coagulation intravasculaire disséminée (CIVD) entraînant l'élimination réticulo-endothéliale des plaquettes. Il a été constaté que la thrombopénie néonatale est l'un des facteurs de risque prédictifs et indépendants de mortalité associée à la septicémie chez

les nouveau-nés de très faible poids à la naissance .Des études multicentriques supplémentaires sont nécessaires pour définir clairement la relation entre la septicémie néonatale, la thrombopénie et les résultats chez les nouveau-nés à haut risque [8,11-14].

L'analyse des causes selon l'apparition précoce ou tardive de la thrombopénie a révélé que le sepsis communautaire et le sepsis secondaire étaient les causes les plus fréquentes de thrombopénie précoce et tardive, respectivement. De plus, Ulusoy et al. ont rapporté des résultats similaires. Chez les nouveau-nés prématurés, l'hypoxie chronique due au RCIU, à l'hypertension induite par la grossesse, à la prééclampsie et au diabète maternel entraîne une augmentation de l'érythropoïèse, ce qui inhibe la production plaquettaire dans la moelle osseuse et conduit à une thrombopénie précoce. Dans ces situations, la thrombopénie est généralement légère à modérée et disparait spontanément dans les 10 jours. En revanche, chez les nouveau-nés à terme en bonne santé, la thrombopénie précoce survient principalement en raison de mécanismes immunitaires, tels que la destruction des plaquettes fœtales ou néonatales par des allo-anticorps antiplaquettaires maternels ou, moins fréquemment, par des autoanticorps (PTAI) [1,2,5,8,11].

La thrombopénie néonatale est généralement légère ou modérée, avec une thrombopénie sévère survenant en moyenne chez 2 à 25% des nouveau-nés. Dans cette étude, la thrombopénie sévère était présente chez environ 17%. La principale préoccupation concernant la gravité de la thrombopénie est le risque accru de saignement. Chez les nouveau-nés, une thrombopénie sévère a été associée à des événements hémorragiques majeurs, notamment une hémorragie intraventriculaire, une hémorragie pulmonaire ou des saignements gastro-intestinaux. Cependant, ces constatations n'impliquent pas de relation causale. Von Lindern et al. ont exprimé une association significative entre la thrombopénie néonatale, indépendamment de sa gravité, et l'hémorragie intraventriculaire, mais n'ont trouvé aucune différence dans l'incidence de l'hémorragie intraventriculaire après stratification selon la gravité de la thrombopénie [5,8,1].

Le risque de saignement est plus élevé chez les nouveau-nés atteints de PTAI, de sepsis ou d'entérocolite ulcero nécrosante , en particulier chez les nouveaunés prématurés. Dans notre étude actuelle, des saignements majeurs (hémorragie intraventriculaire, saignements gastro-intestinaux et hémorragies pulmonaires) sont survenus chez 14% des nouveau-nés, ce qui est approximativement similaire aux résultats rapportés par Ulusoy et al. Nous avons observé que seuls 8 des 17 nouveau-nés atteints d'hémorragie intraventriculaire présentaient une thrombopénie sévère. Ainsi, des études prospectives sont nécessaires pour évaluer le lien entre la gravité de la thrombopénie et l'incidence de l'hémorragie intraventriculaire.

La thrombopénie néonatale est souvent sévère chez les nouveau-nés de mères atteintes de PTI. Les taux de plaquettes néonataux sont corrélés à la présence d'une splénectomie maternelle, à une thrombopénie sévère maternelle ou à un frère ou une sœur affecté. L'accouchement par voie vaginale n'est pas contre-indiqué. Les taux de plaquettes néonataux doivent être déterminés immédiatement après l'accouchement et pendant les jours suivants, car une thrombopénie sévère peut se développer pendant cette période. La thrombopénie néonatale peut persister jusqu'à 3 mois. Les directives de traitement suggèrent des transfusions plaquettaires en cas de thrombopénie sévère, souvent en association avec des immunoglobulines intraveineuses (IVIG) ou des corticostéroïdes [18].

Ainsi la gestion de la thrombopénie néonatale repose sur des transfusions plaquettaires prophylactiques et thérapeutiques. Cependant, il n'existe pas de preuves concluantes démontrant l'efficacité des transfusions prophylactiques pour prévenir les saignements chez les nouveau-nés thrombopéniques. Les études indiquent qu'entre 20 et 25% des nouveau-nés atteints de thrombopénie reçoivent au moins une transfusion plaquettaire [19].

Dans notre étude actuelle, 21% des nouveau-nés ont reçu une transfusion plaquettaire. Le taux de mortalité observé dans notre étude (32%) est plus élevé que celui rapporté par Ulusoy et al. (4,5%). Cette différence pourrait s'expliquer par la diversité des populations étudiées et la prévalence élevée du sepsis dans notre étude [6].

Notre étude souligne l'importance cruciale de la prise en charge des complications liées à la prématurité, où les taux de mortalité sont significativement plus élevés en raison de diverses conditions associées telles que la thrombopénie, les infections et d'autres complications médicales. Une compréhension approfondie de ces

relations peut guider le développement d'interventions ciblées visant à réduire la mortalité néonatale parmi les nouveau-nés prématurés.

Il est intéressant de noter que près de la moitié des nouveau-nés décédés avaient reçu des transfusions plaquettaires. Une étude menée par Christensen et al. a souligné que le taux de mortalité était davantage associé au nombre de transfusions plaquettaires reçues qu'au niveau le plus bas de plaquettes mesuré. Ces observations suggèrent que la transfusion plaquettaire seule ne garantit pas nécessairement une amélioration du pronostic. Il est également crucial de souligner que la gestion rapide et efficace de la septicémie peut réduire la nécessité de recourir à des transfusions plaquettaires chez les nouveau-nés atteints de thrombopénie [5,8,16,19].

Conclusion

La thrombopénie néonatale représente un défi clinique courant en unité de soins intensifs néonatals, nécessitant une prise en charge attentive et précoce. Les études soulignent l'importance des facteurs maternels tels que l'éclampsie et des conditions néonatales telles que le sepsis et la prématurité dans son développement. Ainsi La thrombopénie sévère est associée à un risque accru de complications et de mortalité chez les nouveau-nés, mettant en évidence la nécessité d'une surveillance étroite et d'une intervention rapide. Il est impératif de poursuivre les recherches pour mieux comprendre les mécanismes sous-jacents et développer des stratégies de prévention et de traitement plus efficaces, afin d'améliorer les résultats cliniques chez ces nouveau nés vulnérables.

Références

1. Fernández KS, de Alarcón P. Neonatal Thrombocytopenia. NeoReviews 2013; 14(2): e74-82.
2. Sillers L, Van Slambrouck C, Lapping-Carr G. Neonatal Thrombocytopenia: Etiology and Diagnosis. Pediatr Ann 2015; 44(7): e175-80.
3. Gunnink SF, Vlug R, Fijnvandraat K, et al. Neonatal thrombocytopenia: etiology, management and outcome. Expert Rev Hematol 2014; 7(3): 387-95.
4. Roganović J. Neonatal thrombocytopenia: a common clinical problem. Pediatr Today 2015; 11(2): 115-25.
5. Farley A, Lloyd S, Dayton M, et al. Severe thrombocytopenia is sufficient for fetal and neonatal intracerebral hemorrhage to occur. Blood 2021; 138(10): 885-97.
6. Ulusoy E, Tüfekçi Ö, Duman N, et al. Thrombocytopenia in neonates: causes and outcomes. Ann Hematol 2013; 92: 961-7.
7. Ayadi ID, Ben Hamida E, Youssef A, et al. Prevalence and outcomes of thrombocytopenia in a neonatal intensive care unit. La Tunisie Medicale 2016; 94(4): 05-8.
8. Bolat E, Kılıç SC, Oflaz MB, et al. The Prevalence and outcomes of thrombocytopenia in a neonatal intensive care unit: A Three-Year Report. Pediatr Hematol Oncol 2012; 29(8): 710-20.
9. Chakravorty S, Murray N, Roberts I. Neonatal thrombocytopenia. Early Hum Dev 2005; 81(1): 35-41.
10. Tirupathi K, Swarnkar K, Vagha J. Study of risk factors of neonatal thrombocytopenia. Int J Contemp Pediatr 2017; 4(1): 191-6.
11. Ree IMC, Fustolo-Gunnink SF, Bekker V, et al. Thrombocytopenia in neonatal sepsis: Incidence, severity and risk factors. PLoS One 2017; 12(10): e0185581.
12. Levit O, Bhandari V, Li FY, et al. Clinical and laboratory factors that predict death in very low birth weight infants presenting with late-onset sepsis. Pediatr Infect Dis J 2014; 33(2): 143–6.
13. Saber AM, Aziz SP, Almasry AZE, Mahmoud RA. Risk factors for severity of thrombocytopenia in full term infants: a single center study. Ital J Pediatr 2021; 47(1): 7.
14. Madhavi D, Subuhi S, Zubair M. Outcome of neonatal thrombocytopenia in tertiary care NICU. J Pediatr Neonatal Care 2020; 10(3): 92-6.
15. Von Lindern JS, Hulzebos CV, Bos AF, et al. Thrombocytopaenia and intraventricular haemorrhage in very premature infants: a tale of two cities. Arch Dis Child Fetal Neonatal Ed 2012; 97(5): F348-52.
16. Sola-Vishner M, Saxonhouse MA, Brown RE. Neonatal thrombocytopenia: What we do and don't know. Early Hum Dev 2008; 84: 499-506.
17. Christensen et al. Severe Thrombocytopenia in the NICU. American Academy of Pediatrics 2009; 124(6): e1095–e1100.
18. Van der Lugt NM, van Kampen A, Walther FJ, et al. Outcome and management in neonatal thrombocytopenia due to maternal idiopathic thrombocytopenic purpura. Vox Sang 2013; 105(3):236-43

Le pied plat valgus souple : Évaluation et prise en charge

M.Y. Cherqaoui, H. Rouaghi, A. Cherqaoui, C. Bjitro, M. Arihi, M. Aboumaarouf

Service d'orthopédie-traumatologie pédiatrique, Hôpital mère-enfant Abderrahim Harouchi, Centre hospitalier universitaire Ibn Rochd, Casablanca. Faculté de médecine et de pharmacie de Casablanca, Université Hassan II, Casablanca, Maroc.
Auteur correspondant : my.cherqaoui@gmail.com

Résumé

Le pied plat valgus souple (PPVS), est un motif fréquent de consultation en orthopédie pédiatrique. Son diagnostic repose sur l'évaluation de la souplesse du pied et l'exclusion d'autres affections sous-jacentes. L'évolution naturelle du PPVS montre une amélioration spontanée chez la majorité des enfants, rendant souvent les traitements orthopédiques inutiles. L'utilisation des semelles et orthèses n'a pas démontré d'efficacité significative quant à l'amélioration du PPVS. La prise en charge chirurgicale, notamment l'allongement calcanéen, est réservée aux cas symptomatiques avec douleurs persistantes.

Mots clés : *Pied plat valgus, souple, enfants.*

Abstract

Flexible flatfoot valgus (FVP) is a common condition in pediatric orthopedics. Its diagnosis is based on the assessment of foot flexibility and the exclusion of other underlying conditions. The natural course of FVP shows spontaneous improvement in the majority of children, often rendering orthopedic treatments unnecessary. The use of insoles and orthoses has not demonstrated significant effectiveness in improving PPVS. Surgical management, particularly calcaneal lengthening, is reserved for symptomatic cases with persistent pain.

Keywords: *Flatfoot, flexible, children.*

INTRODUCTION

Le pied plat valgus (PPV) se définit en termes simples, par un pied ayant une surface de contact importante avec le sol [1]. Le pied plat valgus souple (PPVS) est considéré par plusieurs auteurs comme une variante anatomique du pied normal et non une déformation potentiellement invalidante. Il s'agit d'un motif très fréquent de consultation en orthopédie pédiatrique qui pose des problèmes diagnostiques et surtout thérapeutiques.

La flexibilité ou la souplesse du PPV est la caractéristique clinique la plus importante à rechercher, elle définit le PPVS, et traduit sa réversibilité et son caractère bénin.

L'évolution naturelle du PPVS se fait chez la plupart des enfants vers une élévation spontanée de la voûte plantaire au cours de la première décennie de la vie. Les données de la littérature montrent qu'il existe une tendance à un traitement par excès du PPVS.

DÉFINITION ET DIAGNOSTIC DIFFÉRENTIEL

Le PPVS se définit donc par l'affaissement de l'arche longitudinale médiale et un valgus excessif de l'arrière pied, supérieur au valgus physiologique compris entre 5 et 10° (Fig.1).

Le PPVS est considéré comme une variante anatomique du pied normal et non une déformation potentiellement invalidante, il est rencontré chez des enfants normaux exempts de toute pathologie sous-jacente. Il se présente sous deux formes : le PPVS appelé également statique, idiopathique ou même physiologique et le PPVS secondaire à un tendon d'Achille court.



Fig.1. PPVS : affaissement de l'arche longitudinale médiale, et valgus de l'arrière-pied.

Le diagnostic différentiel du PPVS se pose avec le PPV rigide ou raide souvent secondaire à une synostose des os du tarse, ou bien secondaire à un traumatisme de la cheville. Il se pose également avec le PPV rencontré chez des enfants ayant une maladie neuromusculaire sous-jacente comme la paralysie cérébrale, la myéloméningocèle, ou bien en cas d'une hyperlaxité ligamentaire comme dans le syndrome de Marfan et la maladie d'Ehler-Danlos (Fig.2).

ÉVALUATION DU PPVS

Le motif de consultation le plus fréquent en matière de PPVS reste l'aspect esthétique du pied par l'effondrement de l'arche médiale et la déviation en valgus du talon. Les enfants peuvent également être ramenés en consultation pour des callosités et rougeurs sous la tête du talus, ou parfois pour une usure plus fréquente des chaussures. Chez les enfants d'âge préscolaire le motif de consultation peut être les chutes fréquentes, les difficultés et la lenteur à effectuer des taches physiques [2].

La douleur est le symptôme le plus important (auquel il va falloir donner beaucoup d'intérêt) car il présente souvent la principale indication thérapeutique et chirurgicale. Pour les douleurs diffuses et non localisées au

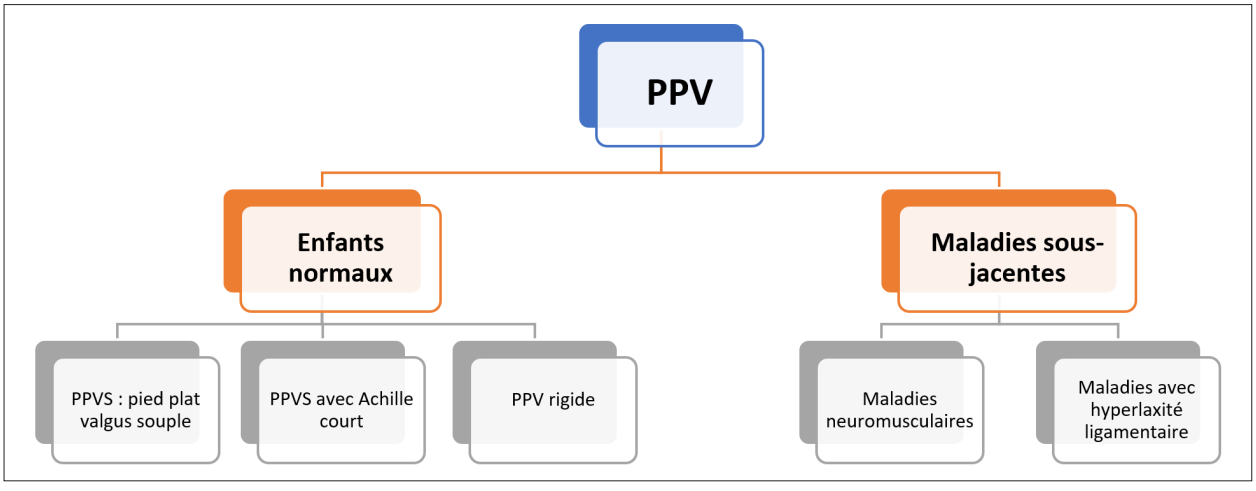

Fig.2. Les étiologies du PPV.

pied et/ou à la jambe, en premier lieu il faut nuancer un PPVS douloureux d'un PPVS associé tout simplement à des douleurs de jambes ou douleurs de croissance de survenue souvent nocturne et fréquentes puisqu'elles sont présentes chez 10 à 30% des enfants [3]. Il faut également penser à une carence en vitamine D qui serait responsable de douleurs diffuses. La douleur peut être aussi localisée, elle siégera sous le bord médial du médio-pied, au niveau du sinus du tarse ou la région du sustentaculum tali.

L'examen général doit calculer l'indice de masse corporelle (IMC), qui est associé à une plus grande incidence du PPVS d'autant plus qu'il est élevé [4]. Il faut rechercher également une hyperlaxité ligamentaire et des anomalies de rotation des membres inférieurs notamment une antéversion fémorale importante et une torsion tibiale interne qui sont souvent associées au PPVS.

Pour s'assurer qu'on est bien devant un PPVS, la flexibilité ou souplesse est le principal élément à évaluer devant un PPV, elle reflète la mobilité de l'articulation sous-talienne, et traduit la réversibilité du PPV. Pour évaluer la souplesse on dispose de plusieurs manœuvres ; la position debout sur la pointe des orteils (Fig.3), l'hyperextension passive du gros orteil (test de Jack) (Fig.4), ainsi que la manœuvre de rotation latérale passive de la jambe. Toutes ces manœuvres qui permettent de corriger le valgus du talon et recréer la voûte du pied, attestent de la souplesse du PPV.

Une fois la souplesse confirmée, il faut éliminer un PPVS secondaire à une rétraction du triceps ou un tendon d'Achille court. Pour y répondre nous faisons appel au test de Silfverskiöld qui évalue la flexion dorsale du pied. Il est clair qu'un tendon d'Achille court permettra moins de flexion dorsale (<10°) qu'un tendon d'Achille de longueur normale (10 à 15°). Pour que cette mesure soit faite correctement on doit verrouiller l'articulation sous talienne en portant le talon en varus, afin qu'elle ne participe pas à la flexion de la cheville par ses mouvements d'inversion et d'éversion. L'évaluation de la flexion dorsale se fait en deux temps : en extension du genou pour rechercher une rétraction des gastrocnémiens, puis en flexion du genou pour rechercher une rétraction du muscle soléaire.

La radiographie du pied en charge de face dorso-plantaire et de profil n'est pas nécessaire dans l'évaluation initiale du PPVS, mais peut être indiquéeen cas de douleur ou de diminution de la flexibilité, également pour la planification chirurgicale.



Fig.3. La position debout sur la pointe des orteils permet de recréer la voûte du PPVS, et de corriger le valgus du talon qui se met en varus.



Fig.4. Test de Jack : l'hyperextension passive du gros orteil permet de recréer la voûte du PPVS, et la correction du valgus de l'arrière-pied.

HISTOIRE NATURELLE

Jusqu'à l'âge de 2 ans, presque tous les enfants ont un PPVS à cause notamment de la présence d'un pannicule adipeux important au niveau de la plante du pied [5]. On assiste ensuite à une élévation spontanée de la voûte plantaire longitudinale chez la plupart des enfants

au cours de la première décennie de la vie, attestée par l'amélioration clinique et confirmée par les études radiographiques [6-10].

TRAITEMENT

Les semelles, les orthèses et les chaussures orthopédiques représentent le premier traitement largement prescrit en matière de PPVS. Devant cette large prescription, plusieurs auteurs ont étudié l'efficacité de ces appareils pour la correction du PPVS, en comparant des groupes d'enfants portant des appareils orthopédiques à des groupes contrôles avec des suivis plus ou moins prolongés, aucune différence significative n'a été notée entre les deux groupes. Ainsi, ces appareils orthopédiques s'avèrent inefficaces pour améliorer que ce soit l'affaissement de l'arche médiale du pied, le valgus de l'arrière-pied, ainsi que les angles radiologiques [10-12]. D'autre part ces appareils peuvent s'avérer nuisibles, de par le préjudice psychologique engendré chez les enfants en déformant leur image et leur estime de soi [13], leur participation au non développement de l'arche médiale du pied chez les enfants traités surtout à un âge précoce[7] et le coût important engendré par leur prescription intempestive [14]. Toutefois, certains auteurs préconisent de continuer de prescrire des semelles orthopédiques standards et peu coûteuses, pour les PPVS douloureux[15,16]. Les semelles et autres supports de la voûte plantaire sont par contre fortement déconseillés voire contre-indiqués en cas de PPVS avec tendon d'Achille court, car ils vont accentuer la douleur et la pression déjà importantes sous la tête du talus qui est en forte flexion plantaire [17].

Dans le cas précis de PPVS sur tendon d'Achille court, la prise en charge commence par des étirements de dorsiflexion. L'allongement chirurgical du tendon d'Achille sera envisagé devant des douleurs et des callosités rebelles à un traitement conservateur initial. Le choix entre l'allongement du tendon d'Achille et l'aponévrotomie des gastrocnémiens est basé sur les résultats du test de Silfverskiöld qui va identifier le muscle retracté.

Le traitement chirurgical est rarement indiqué en cas de PPVS, il ne doit jamais être envisagé devant un PPVS non douloureux, jamais de première intention, et jamais devant une douleur diffuse non localisée ou douleur de jambe, jamais avant l'âge de 10 ans, jamais pour corriger l'apparence cosmétique d'un pied indolore au risque de voir apparaître une douleur postopératoire. Et finalement il ne faut jamais une chirurgie prophylactique d'une éventuelle douleur ou handicap dont la survenue ne peut être prédite. La principale indication du traitement chirurgical est une douleur localisée en sous-talien ou dans le sinus du tarse n'ayant pas répondu à un traitement orthopédique préalable. L'allongement calcanéen décrit par Evans et élaboré par Mosca [18] est la technique de choix actuellement, de par son caractère extra-articulaire, et sa capacité à corriger toutes les déformations et composantes du PPVS.

CONCLUSION

Le PPVS représente un défi diagnostique et thérapeutique fréquent en orthopédie pédiatrique. L'évaluation de la souplesse et la recherche d'un tendon d'Achille court représentent les temps forts de l'examen clinique. Bien que cette condition soit très fréquente, une amélioration spontanée du PPVS est observée dans la majorité des cas. Les traitements orthopédiques, tels que les semelles et orthèses, malgré leur prescription à grande échelle s'avèrent inefficaces pour améliorer le PPVS, et la chirurgie reste réservée aux cas de douleurs persistantes et localisées.

Références

1. Staheli LT. Planovalgus Foot Deformity Current Status. J Am Podiatr Med Assoc. 1999 Feb;89:94–9.
2. Lin C, Lai K, Suan T, Chou Y. J Pediatr Orthop. 2001. p. 378–82 Correlating factors and clinical significance of flexible flatfoot in preschool children - PubMed.
3. Hawksley JC. Growing Pains in Relation to Rheumatism. Br Med J. 1939 Jan 1;1(4073):155.
4. Tenenbaum S, Hershkovich O, Gordon B, Bruck N, Thein R, Derazne E, et al. Flexible pes planus in adolescents: Body mass index, body height, and gender-an epidemiological study. Foot Ankle Int. 2013 Jun;34(6):811–7.
5. Morley AJM. Knock-knee in children. Br Med J. 1957 Oct 26;2(5051):976–9.
6. Reimers J, Pedereson B, Brodersen A. Foot deformity and the length of the triceps surae in danishchildren between 3 and 17 years old. Journal of Pediatric Orthopaedics. 1995;471–3.
7. Bhaskara Rao U, Joseph B. The influence of footwear on the prevalence of flat foot. A survey of 2300 children. J Bone Joint Surg Br. 1992;74(4):525–7.
8. Pfeiffer M, Kotz R, Ledl T, Hauser G, Sluga M. Prevalence of flat foot in preschool-aged children. Pediatrics. 2006 Aug;118(2):634–9.
9. Park MS, Kwon SS, Lee SY, Lee KM, Kim TG, Chung CY. Spontaneous improvement of radiographic indices for idiopathic

planovalgus with age. Journal of Bone and Joint Surgery. 2013 Dec 18;95(24).
10. Choi JY, Lee DJ, Kim SJ, Suh JS. Does the long-term use of medial arch support insole induce the radiographic structural changes for pediatric flexible flat foot? — A prospective comparative study. Foot and Ankle Surgery. 2020 Jun 1;26(4):449–56.
11. Wenger DR, Mauldin D, Speck G, Morgan D, Lieber RL. Corrective shoes and inserts as treatment for flexible flatfoot in infants and children. Journal of Bone and Joint Surgery - Series A. 1989;71(6):800–10.
12. Oerlemans LNT, Peeters CMM, Munnik-Hagewoud R, Nijholt IM, Witlox A, Verheyen CCPM. Foot orthoses for flexible flatfeet in children and adults: a systematic review and meta-analysis of patient-reported outcomes. BMC Musculoskelet Disord. 2023 Dec 1;24(1).
13. Driano A, Staheli L, Staheli L. Psychosocial development and corrective shoewear use in childhood. journal of Pediatric Orthopedics . 1998;
14. García-Rodríguez A, Martín-Jiménez F, Carnero-Varo M, Gó Mez-Gracia E, Gó Mez-Aracena J, Fernández-Crehuet J. Flexible Flat Feet in Children: A Real Problem? Pediatrics. 1999;103–6.
15. Kelikian A, Mosca V, Schoenhaus HD, Winson I, Weil L. When to operate on pediatric flatfoot. Foot Ankle Spec. 2011 Apr;4(2):112–9.
16. Bouchard M, Mosca VS. Flatfoot deformity in children and adolescents: Surgical indications and management. Journal of the American Academy of Orthopaedic Surgeons. 2014 Oct 1;22(10):623–32.
17. Mosca VS. Flexible flatfoot in children and adolescents. Vol. 4, Journal of Children's Orthopaedics. British Editorial Society of Bone and Joint Surgery; 2010. p. 107–21.
18. Mosca VS. Calcaneal lengthening for valgus deformity of the hindfoot. Results in children who had severe, symptomatic flatfoot and skewfoot. J Bone Joint Surg Am. 1995;77(4):500–12.

Rev Mar Mal Enf 2025 ; 59 : 22-24

Revue Marocaine des Maladies de l'Enfant

Faits cliniques

Syndrome de loge par injection d'une substance corrosive au niveau du canal carpien : À propos d'un cas

K. El Bied, M. Boubkraoui, A. Cherqaoui, H. Rouaghi, Y. Cherqaoui, C. Bjitro, M. Arihi, M. Aboumaarouf

Service d'orthopédie-traumatologie pédiatrique, Hôpital mère-enfant Abderrahim Harouchi, Centre hospitalier universitaire Ibn Rochd, Casablanca. Faculté de médecine et de pharmacie de Casablanca, université Hassan II de Casablanca, Maroc.
Auteur correspondant : khadijaelbied1989@gmail.com

Résumé

Nous rapportons un cas rare de d'un syndrome de loge aigu chez une adolescente de 13 ans,suite à une auto-injection par un produit corrosif acide antioxydant dans un but d'autolyse au niveau du canal carpien évoluant 24 heures avant son admission, l'examen physique a retrouvé une tuméfaction tendue de l'avant-bras gauche avec des signes inflammatoires et une attitude en crochet des doigts. La patiente a bénéficié d'une aponévrotomie en urgence avec un parage et excision des tissus endommagés, l'évolution fut marquée par une récupération totale de la fonction motrice et sensitive de la main.

Mots clés

Tentative d'autolyse, substance corrosive, syndrome des loges de l'avant-bras, enfant.

Abstract

We report a rare case of acute compartment syndrome in a 13-year-old girl, following self-injection of a corrosive acidic antioxidant product into the carpal tunnel 24 hours before admission. Physical examination revealed a tense swelling of the left forearm with inflammatory signs and a hooked attitude of the fingers. The patient underwent emergency aponeurotomy, with trimming and excision of the damaged tissue. The evolution was marked by full recovery of motor and sensory function in the hand.

Key words

Attempted suicide, corrosive substance, forearm compartment syndrome, children.

Introduction

L'injection d'un produit corrosif dans les tissus mous entraine une nécrose tissulaire qui peut s'étendre si la prise en charge est retardée [1]. Nous rapportons un cas rare de tentative d'autolyse par auto-injection d'un produit corrosif acide au niveau du canal carpien chez une adolescente de 13 ans compliquée d'un syndrome du compartiment de l'avant-bras.

Observation

Il s'agit d'une jeune adolescente de 13 ans, ayant comme antécédents des automutilations par des lames de rasoir consécutives à des conflits avec sa mère. La patiente s'est présentée aux urgences pour un syndrome des loges de l'avant-bras gauche évoluant depuis 24 heures après une auto-injection au niveau de l'avant-bras d'un produit acide antioxydant dans un but d'autolyse (Fig.1). Le produit injecté correspond à une huile

multifonction portant la référence BPTM00006251. Elle est décrite par le fabricant comme possédant des propriétés antioxydantes, nettoyantes, lubrifiantes, protectrices et hydrofuges. Elle possède selon le fabricant un grand pouvoir de pénétration pour lubrifier, expulser l'humidité des surfaces métalliques et traiter la rouille.

L'examen physique a retrouvé une tuméfaction tendue de l'avant-bras gauche avec signes inflammatoires, une attitude en crochet des doigts, une douleur exquise à l'extension des doigts, une paresthésie de la main, un membre chaud, un temps de recoloration cutanée inférieur à trois secondes et la présence de cicatrices d'âge différent au niveau de la face antérieure de l'avant-bras.

La patiente a bénéficié à son admission d'une fasciotomie de la loge antérieure de l'avant-bras (Fig.2). L'exploration a mis en évidence des lésions corrosives avec une suppuration au niveau de la loge moyenne de l'avant-bras et un infarcissement des muscles fléchisseurs. Le nerf médian était le siège également de lésions corrosives à l'entrée du canal carpien. Un lavage abondant, une excision des tissus nécrotiques, et une neurolyse du nerf médian ont été réalisés. L'aponévrotomie a été fermée progressivement.

Après un recul de 2 mois, la patiente était satisfaite du résultat et ne présentait pas de déficit sensitif ou moteur, en parllèle la patiente a bénéficié d'un suivi psychiatrique.

Après des explications claires et détaillées, pour la publication de cette observation, nous avons obtenu le consentement éclairé de la mère de la patiente.



Fig.1. Aspect de l'avant-bras gauche 24 h après l'injection du produit acide antioxydant au niveau du canal carpien. Noter les lésions d'automutilation.

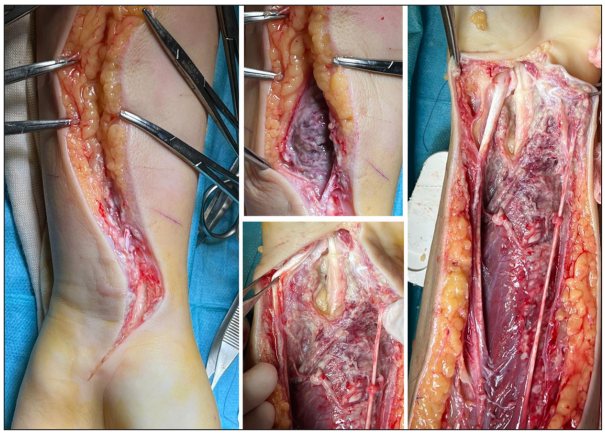

Fig.2. Vues peropératoires da la fasciotomie de la loge antérieure de l'avant-bras chez notre patiente.

Discussion

Le syndrome de loge aigu est défini par une situation conflictuelle entre un contenant peu extensible (loge ou compartiment) et un contenu extansible (muscle), les syndromes de loges (syndromes compartimentaux) ont en commun une élévation de la pression intracompartimentale. Celle-ci entraîne une réduction de la perfusion capillaire avec les risques de lésions ischémiques irréversibles du contenu de la loge (muscles et nerfs) déclenchées le plus souvent à la suite d'un traumatisme (fracture, contusion).

Le dénominateur commun des syndromes des loges correspond à l'augmentation de la PIM ou pression tissulaire. Cette augmentation déclenche un cercle vicieux qui ne peut être rompu que par l'aponévrotomie. Pour Matsen [2], l'augmentation des pressions entraîne une compression veinulaire qui, en diminuant les possibilités de réabsorption postcapillaire, déclenche un œdème qui augmente la pression. Dans le muscle, cette compres-

Annexe

CARE guidelines chekclist

	Sujet	Item	Description des items de contrôle	Page
	Titre	**1**	Le diagnostic ou l'intervention objet de l'étude suivi des mots "**A propos d'un cas**"	1
	Mots clés	**2**	2 à 5 mots clés identifiant les diagnostics ou interventions du rapport de cas, y compris « rapport de cas »	2
Résumé (Abstract)	**Résumé (aucune référence)**	**3a**	Introduction : Qu'est-ce qui rend ce cas unique et qu'apporte-t-il à la littérature médicale ?	2
		3b	Principaux symptômes du patient et/ou résultats cliniques importants	2
		3c	Principaux diagnostics, interventions thérapeutiques et résultats	2
		3d	Conclusion – Quels sont les principaux enseignements à retenir de ce cas ?	2
	Introduction	**4**	Un ou deux paragraphes résumant la raison pour laquelle ce cas est unique (**peut inclure des références**)	3
Présentation du cas clinique	**Informations relatives aux patients (Présentation du patient)**	**5a**	Informations anonymisées spécifiques au patient	3
		5b	Principales inquiétudes et symptômes du patient	
		5c	Antécédents médicaux, familiaux et psychosociaux, y compris les informations génétiques pertinentes	3
		5d	Interventions antérieures pertinentes et leurs résultats	3
	Résultats cliniques	**6**	Description de des résultat essentiels de l'examen physique (EP) et tous autres trouvailles cliniques importantes	3
	Chronologie	**7**	Informations historiques et actuelles concernant l'épisode de soins présentées de façon chronologique	3
	Démarche diagnostique	**8a**	Tests diagnostiques (examen physique, examens de laboratoire, imagerie, enquêtes)	3
		8b	Difficultés associées au diagnostic, liées soit au patient soit au système de soin (tels que l'accès tests, difficultés financières, perception liée a la culture)	3
		8c	Diagnostic (y compris les autres diagnostics considérés)	3
		8d	Facteurs pronostiques (tels que la stadification (staging) en oncologie), le cas échéant	3
	Intervention thérapeutique	**9a**	Types d'interventions thérapeutiques (pharmacologique, chirurgicale, préventive, auto-soins)	3
		9b	Modalités d'administration de l'interventions thérapeutiques (posologie, durée)	3
		9c	Changements de l'intervention thérapeutique (préciser les raisons)	3
	Suivi et résultats	**10a**	Résultats évalués par le clinicien et le patient (si disponible)	4
		10b	Résultats significatifs des tests diagnostiques de suivi et des autres tests	4
		10c	Observance et tolérance de l'intervention thérapeutique (Comment cela a-t-il été évalué ?)	4
		10d	Effets indésirables et inattendus	4
Discussion et conclusion	**Discussion et conclusion**	**11a**	Discussion scientifique sur les points forts ET les limites associées à ce rapport de cas	4
		11b	Discussion de la littérature médicale pertinente, avec **références**	4
		11c	Justification scientifique de toute conclusion (y compris l'évaluation des causes possibles)	4
		11d	Principaux enseignements à retenir de cette étude de cas (sans références). Rédiger une conclusion constituée d'un paragraphe	4
	Perspective du patient	**12**	Le patient devrait exprimer son avis sur le(s) traitement(s) reçu(s) en un ou deux paragraphes	4
	Consentement éclairé	**13**	Le patient a-t-il donné son consentement éclairé ? Doit pourvoir être fourni sur demande.	4

sion veinulaire entraîne une chute du débit local, car le gradient artérioloveinulaire diminue. L'ischémie du muscle apparaît quand le débit descend au-dessous d'un seuil critique et entraîne un œdème qui vient augmenter les pressions dans la loge, l'augmentation des PIM peut être engendrée par deux situations plus ou moins combinées : augmentation volumique du contenu de la loge (œdème, saignement, liquide...) ou diminution de compliance du contenant (fermeture de hernies musculaires, brûlures circonférencielles, pansements et plâtres compressifs).

Dans notre cas le syndrome de loge était secondaire à une auto-injection d'un produit corrosif acide antioxydant au niveau du canal carpien chez une jeune adolescente de 14 ans,à notre connaissance, il s'agissait du premier cas rapporté dans la littérature.

L'introduction d'une substance corrosive acide dans les parties molles entraine un dommage histologique par la libération de protons avec la survenue d'une nécrose des tissus et une extension des lésions en cas de retard de prise en charge [3] qui entraine un eodème et inflammation qui augumente la tension et la pression à l'interieur de la loge musculaire Les facteurs causant le dommage tissulaire sont un pH inférieur à 2, la durée de contact, le volume et la concentration de la substance acide.

Le principe du traitement chirurgical d'un syndrome de loge aigu repose sur la fasciotomie dès l'établissement du diagnostic dont la clinique et la prise de pression sont la pierre angulaire. Toute manœuvre susceptible de retarder la décompression chirurgicale (mesures médicales, complément d'investigation) doit être proscrite. Le syndrome de loge aigu est une urgence vasculaire. Les règles pratiques de l'intervention chirurgicale sont simples. L'incision cutanée et la fasciotomie concernent la totalité de l'étendue de la loge. La persistance d'une bride ou d'une portion de fascia entraîne une ischémie musculaire et une fibrose rétractile secondaire localisée. Tous les obstacles qui enserrent le muscle doivent donc être levés. Les interventions sont réalisées sans garrot. L'incision ne peut jamais être fermée en raison de l'issue des masses musculaires œdématiées.

Dans notre cas, le traitement associant une aponevrotomie et un parage et excision des tissus endommagés.

Conclusion

Le syndrome de loge est une urgence chirurgicale, déclenché le plus souvent à la suite d'un traumatisme à notre connaissance, il s'agissait du premier cas rapporté d'un sundrome de loge par auto-injection d'un produit corrosif au niveau du canal carpien chez un enfant. La rapidité de prise en charge et la réalisation d'un bon parage avec une excision des tissus endommagés a permis d'éviter la progression des lésions et une évolution favorable.

Références

1. Sharma R, John JR, Sharma RK. High-pressure chemical injection injury to the hand: usually underestimated injury with major consequences. BMJ Case Rep. 2019 Sep 8;12(9):e231112. PMID: 31501177.
2. J. Letenneur, G. Pietu Syndromes des loges, Pietu CHU de Nantes, Hôtel-Dieu, BP 1005, 44035 Nantes cedex 01, France.
3. Hsieh CH, Lin GT. Corrosive injury from arterial injection of hydrochloric acid. Am J Emerg Med. 2005 May;23(3):394-6. PMID: 15915422.

Rev Mar Mal Enf 2025 ; 59 : 25-28
Revue Marocaine des Maladies de l'Enfant
Faits cliniques

Une cholédococèle révélée par une pancréatite

A. Naitobrah, M. Atrassi, D. Bensabahia, A. Abkari

Unité de gastro-entérologie pédiatrique, Service de pédiatrie 3, Hôpital Mère-Enfant A. Harouchi, CHU Ibn Rochd, Casablanca, Maroc. Université Hassan II, Faculté de Médecine et de Pharmacie de Casablanca, Maroc.
Auteur correspondant : aicha.naitobrah@gmail.com

Résumé

La dilatation kystique des voies biliaires (DKVB) représente un ensemble de malformations congénitales caractérisées par une ou plusieurs dilatations kystiques communicantes des voies biliaires. Parmi ces DKVB, le type III, ou cholédococèle, constitue une entité extrêmement rare. Les progrès des techniques d'imagerie moderne ont facilité son diagnostic. Cependant, la prise en charge et le choix thérapeutique ne font pas consensus entre le traitement chirurgical radical et le traitement endoscopique conservateur.

Nous décrivons dans cette observation une complication rare du cholédococèle, la pancréatite, survenue chez un enfant de 10 ans, manifestée par des épigastralgies intenses sans vomissements. Le diagnostic a été posé grâce à une TDM abdominale et confirmé par une laparotomie exploratrice, qui a révélé un aspect typique du cholédococèle. Le patient a été traité par une résection avec incision de la paroi kystique. Les suites opératoires furent simples, et le patient est actuellement asymptomatique.

Ce travail vise à préciser les manifestations cliniques de cette malformation rare, ses complications, et ses modes de découverte éventuels à l'âge pédiatrique, afin de sensibiliser les médecins à l'importance d'un diagnostic précoce pour une prise en charge adéquate et pour prévenir les complications potentiellement mortelles.

Mots clés

Pancréatite, cholédococèle, kyste des voies bilaires.

Abstract

Cystic dilation of the bile ducts (CDBD) represents a group of congenital malformations characterized by one or more communicating cystic dilations of the bile ducts. Among these CDBDs, type III, or choledochocele, is an extremely rare entity. Advances in modern imaging techniques have facilitated its diagnosis. However, there is no consensus on management and therapeutic choice between radical surgical treatment and conservative endoscopic treatment.

In this report, we describe a rare complication of choledochocele, pancreatitis, occurring in a 10-year-old child, presenting with intense epigastric pain without vomiting. The diagnosis was made by abdominal CT scan and confirmed by exploratory laparotomy, revealing a typical appearance of choledochocele. The patient was treated with resection and incision of the cystic wall. The postoperative course was simple, and the patient is currently asymptomatic.

This work aims to specify the clinical manifestations of this rare malformation, its complications, and its possible modes of discovery in pediatric age, in order to raise awareness among physicians about the necessity of early diagnosis for adequate management and to prevent potentially fatal complications.

Key words

Pancreatitis, choledochocele, choledochal cyst.

Introduction

La cholédococèle, une variante rare des kystes du cholédoque, représente un défi clinique significatif dans le contexte pédiatrique. Classé comme type III dans la classification de Todani des kystes biliaires, le cholédococèle se caractérise par une dilatation kystique de la portion intramurale du canal biliaire commun s'ouvrant dans le duodénum. Bien que relativement rare, sa présence chez les enfants peut être la source d'une série de complications graves, notamment la pancréatite aiguë, la cholangite et, dans des cas exceptionnels, des obstructions duodénales. Ces complications, potentiellement morbidiques, soulignent l'importance cruciale d'un diagnostic précoce et d'une gestion stratégique adaptée.

La littérature médicale actuelle met en lumière les défis inhérents au diagnostic du cholédococèle, exacerbés par la non-spécificité des symptômes cliniques et la variabilité des manifestations radiologiques. La complexité du diagnostic différentiel, en particulier dans le contexte de douleurs abdominales récurrentes et de pancréatite aiguë chez l'enfant, requiert une attention clinique méticuleuse et une approche diagnostique multimodale. Par conséquent, cet article vise à examiner l'importance d'une identification précoce de la pancréatite devant des épigastralgies aiguës mais intenses sans y associer des vomissements, ainsi que d'une approche thérapeutique ciblée pour la cholédococèle chez les enfants.

Observation

Il s'agit d'un enfant de 10 ans ayant comme antécédent un parotidite ourlienne. Deux semaines après, le patient a présenté des épigastralgies intenses et transfixiantes, sans vomissements ni ictère associés, le tout évoluant dans un contexte d'apyrexie.

L'examen physique a montré un abdomen souple, avec une légère sensibilité prédominante dans la région épigastrique, sans masse palpable ni hépatosplénomégalie, et sans ictère conjonctival. Le reste de l'examen clinique était sans particularité.

Devant ce tableau clinique très évocateur d'une pancréatite post-ourlienne, une lipasémie a été demandée et s'est avérée très élevée, à 4550U/L. Le bilan biologique a révélé une hyperleucocytose à 11260/mm³ à prédominance de polynucléaires neutrophiles (PNN), ainsi qu'une CRP à 21,5mg/L. Par ailleurs, le reste du bilan n'a pas montré de trouble hydroélectrolytique, de cytolyse hépatique, ou de syndrome de cholestase biologique.

Pour classer et évaluer la sévérité de la pancréatite, un scanner abdominal a objectivé une pancréatite aiguë stade C de Balthazar avec une formation liquidienne intra-duodénale à paroi digestive, faisant suspecter une duplication duodénale. Le diagnostic de cholédococèle a également été envisagé, vu le siège de la masse sur la paroi interne du D2, avec absence de dilatation des voies biliaires (Fig.1).

Le patient a bénéficié d'un repos digestif, une réhydratation et la prescription d'antalgiques pour la douleur avec une bonne évolution clinico-biologique, la lipasémie de contrôle est revenue à 120 U/L.

Deux semaines plus tard, Le patient a été opéré par laparotomie sous costale droite, l'exploration chirurgicale a montré un pancréas d'aspect tuméfié, D1 et D3 sont d'aspect normal, le D2 était très dilaté, siège d'une masse intraluminale, sa paroi interne était soulevée par une masse kystique tendue faisant 6x5 cm, centrée par la grande caroncule qui a donné issu à la bile. Cette masse est l'aspect typique d'une cholédococèle. Le cathétérisme de la caroncule a donné issu à la bile épaisse avec présence d'un liquide visqueux blanchâtre (liquide du pancréas).

L'intervention a consisté en une résection de la cholédococèle avec vidange complète du contenu de la cavité et fermeture du duodénum par la suite. Les suites opératoires cliniques et biologiques immédiates et à distance ont été favorables, et le suivi à long terme n'a révélé aucune particularité.

Discussion

Décrit pour la première fois par WC Wheeler en 1915, la cholédochocèle est un sous-type rare de dilatation kystique biliaire. Elle représente entre 1,7 et 2% des dilatations kystiques des voies biliaires [1]. La cholédococèle est une anomalie congénitale rare impliquant le segment intra-mural du canal biliaire principal. Elle est considérée comme la plus rare des dilatations kystiques congénitales des voies biliaires. Elle est plus répandue

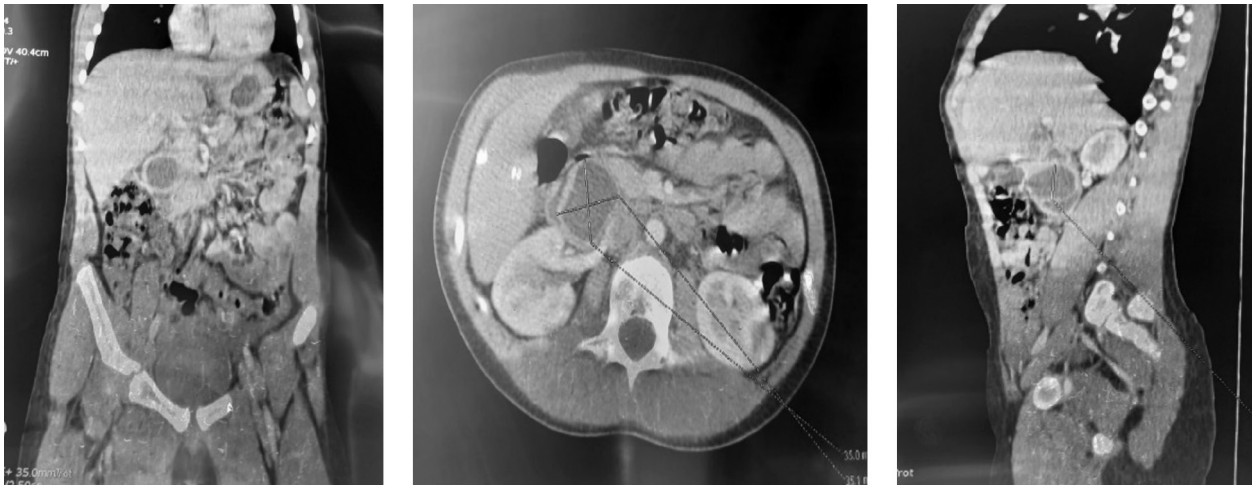

Fig.1. TDM abdominale en coupe : Masse kystique intra-duodénale, siégeant au niveau du deuxième duodénum sans dilatation des voies biliaires.

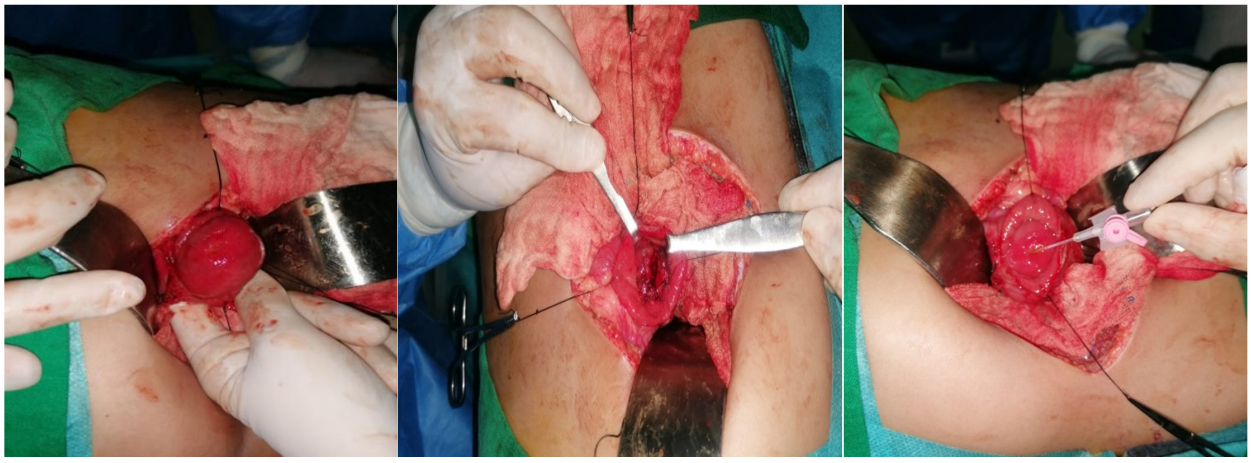

Fig.2. Vue per opératoire d' une laparotomie exploratrice montrant une image compatible avec une cholédococèle.

dans les pays asiatiques que dans les pays occidentaux, avec une prédilection pour les femmes. 67 à 80% des patients sont diagnostiqués avant l'âge de dix ans [2,3].

L'étiopathogénie de la cholédococèle reste incertaine quant à son origine congénitale ou acquise. La théorie congénitale implique une malformation congénitale de la jonction biliopancréatique [4]. En raison de la fréquence accrue de cette maladie chez l'adulte, la théorie acquise suggère une inflammation chronique de la papille conduisant à une dilatation de la partie intra luminale du canal biliaire principal [2,5,6].

La classification de Todani divise les lésions kystiques en 5 grandes catégories. Le type IA est une dilatation kystique du canal biliaire principal, le type IB est une dilatation segmentaire focale, généralement distale du canal biliaire principal, et le type IC est une dilatation fusiforme du canal biliaire principal et du canal hépatique principal. Le type II est le véritable diverticule du canal extra-hépatique. Le type III est la cholédocèle qui correspond à notre cas. Le type IVA est une dilatation des canaux intra- et extrahépatiques (kystes segmentaires) et le type IVB est une dilatation de plusieurs segments des canaux extrahépatiques uniquement. Le

type V est la maladie de Caroli caractérisée par des dilatations kystiques non obstructives des voies biliaires intrahépatiques et, plus rarement, extra-hépatiques [7].

La présentation clinique est généralement une triade faite des douleurs abdominales, un ictère et une masse palpable observés chez 13 à 63% des patients [8]. Les symptômes sont variables et dépendent de l'âge. Le cas présenté ici concerne un enfant de 10 ans avec une pancréatite aiguë de stade C de Balthazar sans les symptômes classiques de vomissements ou d'ictère, qui se distingue par l'absence de dilatation des voies biliaires, un élément souvent associé à la cholédococèle dans la littérature. Cette présentation soulève l'importance d'une évaluation attentive des symptômes abdominaux chez les enfants, même en l'absence des signes cliniques classiques de la pancréatite.

La tomodensitométrie est une méthode majeure de diagnostic des maladies hépatobiliaires. Elle est réalisée lorsque les résultats échographiques ne sont pas concluants, que la masse est suspecte ou qu'une obstruction segmentaire est présente [9]. Dans notre cas, la TDM abdominale a révélé une pancréatite aiguë avec une formation liquidienne intra-duodénale atypique, initialement suspectée d'être une duplication duodénale. Cette découverte illustre le défi de différencier la cholédococèle d'autres anomalies gastro-intestinales sans une exploration chirurgicale approfondie, soulignant l'importance de combiner les données cliniques et radiologiques pour un diagnostic précis.

La prise en charge thérapeutique n'est toujours pas consensuelle. Plusieurs options thérapeutiques sont possibles : traitement chirurgical ou endoscopique. Pour certains auteurs, la chirurgie reste le traitement de choix permettant un traitement définitif et radical de la cholédococèle et évitant le risque de dégénérescence [4,10,11]. Pour notre cas l'intervention a consisté en une résection de la cholédococèle avec vidange compète du contenu de la cavité et fermeture du duodénum par la suite.

La découverte d'une masse kystique lors de l'intervention confirme l'importance de la chirurgie pour le diagnostic définitif et le traitement des cholédococèles symptomatiques, comme recommandé par les articles.

Conclusion

La cholédococèle est extrêmement rare. Le diagnostic est facilité par les progrès de l'imagerie. La prise en charge et le choix thérapeutique ne sont pas encore consensuels qu'il s'agisse d'un traitement chirurgical radical ou d'un traitement endoscopique conservateur. L'interêt de cette observation est de rechercher une dilatation congénitale des voies bilaires devant toute pancréatite non traumatique.

Références

1. Daghfous, A., Baraket, O., Ayadi, S., Bedioui, H., Makni, A., Rebai, W., ... & Safta, ZB (2011). Un cas de cholédococèle traité avec succès par sphinctérotomie endoscopique.Journal Africain d'Hépato-Gastroentérologie,5, 111-114. 10.1007/s12157-011-0264-4
2. Goldman, M. et Pranikoff, T. (2011). Maladie biliaire chez les enfants.Rapports de gastroentérologie actuels,13, 193-201.
3. 3. Swisher, SG, Cates, JA, Hunt, KK, Robert, ME, Bennion, RS, Thompson, JE, ... et Reber, HA (1994). Pancréatite associée à des kystes cholédociens adultes.Pancréas,9(5), 633-637.
4. Kagiyama, S., Okazaki, K., Yamamoto, V. et Yamamoto, Y. (1987). Variantes anatomiques du cholédochocèle et mesures manométriques de la pression dans le cèle et la zone de l'orifice.Journal américain de gastroentérologie (Springer Nature) ,82(7), 641-649.
5. Cha, SW, Park, MS, Kim, KW, Byun, JH, Yu, JS, Kim, MJ et Kim, KW (2008). Kyste cholédocal et union canalaire pancréatico-biliaire anormale chez l'adulte : spectre radiologique et complications.Journal de tomographie assistée par ordinateur,32(1), 17-22.
6. El Mouhadi, S., & Arrive, L. (2010). Kyste cholédocal. Gastroentérol Clin Biol, 34, 347.
7. Todani, T., Watanabe, Y., Narusue, M., Tabuchi, K. et Okajima, K. (1977). Kystes congénitaux des voies biliaires : classification, procédures opératoires et examen de trente-sept cas, y compris le cancer résultant d'un kyste cholédochal.Le journal américain de chirurgie,134(2), 263-269
8. Lal, R., Agarwal, S., Shivhare, R., Kumar, A., Sikora, SS, Kapoor, VK et Saxena, R. (2008). Prise en charge des kystes cholédociens compliqués.Chirurgie digestive,24(6), 456-462.
9. Tuncel, E. (2008). Klinik Radyoloji. 2. se prélasser. Bourse : Nobel & Günes Kitabevi, 498-513.
10. Sarris, GE et Tsang, D. (1989). Cholédochocèle : rapport de cas, revue de la littérature et proposition de classification.Chirurgie,105(3), 408-414.
11. Masetti, R., Antinori, A., Coppola, R., Coco, C., Mattana, C., Crucitti, A., ... et Picciochi, A. (1996). Cholédochocèle : tendances changeantes en matière de diagnostic et de prise en charge.La chirurgie aujourd'hui,26, 281-285.

Rev Mar Mal Enf 2025 ; 59 : 29-32

Revue Marocaine des Maladies de l'Enfant

Faits cliniques

Cutis marmorata telangiectatica : À propos d'un cas

F. Khayi, I. ouafik , S. Tizki, N. Baddouh, K.Nainia , A.Daoudi

Service de Pédiatrie, CHU Souss Massa, Faculté de Médecine et de Pharmacie d'Agadir, Université Ibn Zohr.
Auteur correspondant : khayi1992@gmail.com

Résumé

Cutis marmorata telangiectatica congenita (CMTC) est une malformation vasculaire congénitale rare, d'étiologie inconnue caractérisée par une éruption érythémateuse réticulée fixe, généralisée ou localisée qui peut être isolée ou associée à d'autres malformations. Son pronostic est généralement bon.

Nous rapportons le cas d'un nouveau-né de sexe féminin à J1 de vie atteint de CMTC touchant les membres supérieurs et inférieurs avec des modifications atrophiques sous-jacentes.

Mots clés

Cutis marmorata telangiectatica; Livedo; Télangiectasies; Malformation vasculaire; Nouveau-né

Abstract

Cutis marmorata telangiectatica congenita (CMTC) is a rare congenital vascular malformation, of unknown etiology characterized by a fixed, generalized or localized reticular erythematous eruption, it can be isolated or associated with other malformations, its prognosis is generally good.

Here we report a female newborn one day of life with CMTC involving the upper and lower limbs with underlying atrophic changes.

Key words

Cutis marmorata telangiectatica; Livedo; Telangiectasia; Vascular malformation; Newborn

Introduction

Le cutis marmorata telangiectatica congenita (CMTC) ou syndrome de Van Lohuizen a été décrit en 1922. C'est une angiomatose d'aspect clinique caractéristique et de cause inconnue [1].

C'est une malformation vasculaire congénitale rare qui apparaît le plus souvent à la naissance ou dans les premiers jours de vie. Il se présente sous la forme d'un érythème réticulé fixe semblable à la cutis marmorata physiologique, mais les lésions cutanées ne disparaissent pas avec le réchauffement de la surface de la peau. Il associe un livedo avec des télangiectasies de topographie diffuse ou segmentaire [2]. Lorsqu'elle est localisée, la lésion a tendance à rester unilatérale et ne traverse pas la ligne médiane, et elle peut être nettement délimitée. De nombreuses anomalies associées ont été rapportées chez des individus atteints de cutis marmorata telangiectatica congénita. Les plus fréquemment signalées sont l'asymétrie des membres et la coexistence d'autres taches de naissance vasculaires [3].

Nous rapportons le cas d'un nouveau-né de sexe féminin à J1 de vie atteint de CMTC touchant les membres supérieurs et inférieurs avec des modifications atrophiques sous-jacentes.

Observation

Il s'agit d'un nouveau-né de sexe féminin admise à j1 de vie, dont la mère est âgée de 35 ans sans antécédents pathologiques particuliers. Il est issu d'un mariage non consanguin. La grossesse était bien suivie estimée à terme. L'anamnèse infectieuse était négative. L'accouchement s'est déroulé par césarienne pour une déhiscence du cordon, le liquide amniotique était clair avec une bonne adaptation à la vie extra-utérine.

L'examen clinique à son admission a noté des stries rouge-violacées et bleutées plus ou moins anastomosées en réseaux donnant un aspect réticulé (ou marbré) (Fig.1) atrophique, par endroits, sous forme de dépressions linéaires, sans lésions de nécrose au niveau des deux membres supérieurs et inférieurs et étendues sur le dos et le tronc. Le membre inferieur gauche est atrophique par rapport au membre inférieur droit. Le périmètre crânien était normal.

L'examen cardio-vasculaire était sans anomalie. Le reste de l'examen clinique était sans particularités. Le diagnostic de cutis marmorata telangiectatica congenita a été posé.

Un bilan malformatif paraclinique a été demandé : l'échographie transfontanellaire, l'échocardiographie et l'échographie abdominale étaient sans anomalies.

Les parents ont été rassurés sur le caractère bénin des lésions cutanées et sur la nécessité d'un suivi périodique en ambulatoire.

Discussion

Le cutis marmorata telangiectatica congenita (CMTC) est une malformation vasculaire congénitale rare. La présence d'un érythème réticulaire est pathognomonique du CMTC. Cet érythème peut être soit généralisé, soit localisé à une zone ou un membre spécifique ou sur le cuir chevelu. Les lésions localisées restent unilatérales et nettement délimitées et ne traversent pas la ligne médiane. La couleur de la lésion varie du violet foncé au rouge. La lésion cutanée se manifeste généralement à la naissance mais peut également apparaître entre 3 mois et 2 ans. Il n'y a pas de prédilection sexuelle. Cependant, de nombreuses études ont rapporté que cette pathologie touche davantage les filles que les garçons, mais leur nombre est infime et la différence n'est pas statistiquement significative [4].

Dans près de la moitié des cas les lésions régressent dans les deux premières années. Il n'y a pas de signes prédictifs de la régression ou de la persistance des lésions [5]. Les aspects nécrotiques ou cicatriciels restent marqués de cicatrices. Dans d'autres cas, il n'y a pas de modification au fil du temps, les lésions restent identiques. Le pronostic est globalement bon.

Une évolution grave en période néonatale a été décrite dans un cas avec saignements et choc hypovolémique puis infection [6].

Des associations nombreuses ont été décrites avec la CMTC. Ces associations sont diverses, certaines sont probablement des coïncidences. Il peut s'agir de malformations osseuses, ophtalmologiques ou neurologiques. L'association avec un lupus néonatal a été également décrite [7].

La macrocéphalie a été fréquemment rapportée en association avec le CMTC. Cela a conduit à la désignation d'un sous-type distinct appelé macrocéphalie-CMTC en 1997 [8]. D'où l'intérêt d'évaluer le développement de l'enfant et de mesurer aussi le périmètre crânien pour exclure la macrocéphalie. Notre patient avait un développement et un périmètre crânien normal pour son âge.

De ces nombreuses malformations associées, on ne comprend pas les liens avec la CMTC. Elles sont souvent bénignes. Les malformations peuvent porter sur la symétrie corporelle, en particulier une atrophie d'un membre atteint, des angiomes, des taches café au lait, un glaucome, un retard psychomoteur. Un lupus néonatal a été également décrit [9].

Pour la physiopathologie, la plupart des cas sont sporadiques [10] mais il y a quelques cas familiaux et l'association possible à des maladies génétiques. On a évoqué la possibilité de gènes létaux survivant par mosaïsme, de paradominance, d'une hérédité autosomique dominante avec expressivité variable ou récessive.

La cause précise n'est pas connue : anomalie d'un vascular growth factor, anomalie nerveuse fonctionnelle



Fig.1. Stries rouge-violacées et bleutées plus ou moins anastomosées en réseaux donnant un aspect réticulé (ou marbré).

des vaisseaux terminaux par défaut de l'innervation a-adrénergique [11]. Il n'est pas habituellement pratiqué d'examen histologique, on trouverait un aspect non spécifique d'augmentation du nombre et de la taille des veines et capillaires dermiques.

Le diagnostic différentiel principal est un angiome plan réticulé, mais il ne comporte ni atrophie ni nécrose. Une CMTC peut prendre un aspect essentiellement érythémateux et donc difficile à différencier de l'érythème physiologique de la période néonatale, ou encore prendre l'aspect d'un angiome plan habituel à la naissance. Des phlébectasies superficielles diffuses constituent le syndrome de Brockenheimer [12].

Dans les formes limitées, peu nécrotiques, aucun traitement n'est nécessaire et il est probable que les lésions vont s'atténuer, voire disparaître spontanément dans les premiers mois de vie.

En cas de malformation associée, il faut prendre en charge celle-ci. En cas d'absence de disparition des lésions, un traitement par laser à colorant pulsé peut être envisagé mais avec des résultats attendus très partiels. La fragilité particulière des mailles vasculaires de CMTC nécessite d'être très prudent dans le choix des constantes utilisées [1].

Le CMTC a un bon pronostic avec amélioration des lésions cutanées survenant au cours des 2 premières années de vie. Cela a été attribué à la maturation de la peau ainsi qu'à la croissance de l'enfant [13].

Conclusion

Le CMTC est une malformation rare d'évolution souvent bénigne. Un bilan initial et une surveillance ultérieure sont nécessaires afin de rechercher des anomalies associées surtout dans les formes généralisées. Aucun traitement n'est préconisé pour les formes régressives.

Références

1. Gérard Lorette, Service de dermatologie, CHU de Tours, avenue de la République, 37044 Tours cedex, France, Cutis marmorata telangiectatica congenita
2. S. Miladi, A. Masmoudi, I. Chaari , M. Amouri, S. Marrekchi, M. Mseddi, H. Turki. Dermatologie, CHU Hedi-Chaker, Sfax, Tunisie , Cutis marmorata telangiectatica (étude de 5 cas)
3. Dr Vinoth N. Ponnurangam, Département de pédiatrie, Sri Ramachandra Medical College, Porur, Chennai, Tamil Nadu, Inde Indian Dermatol Online J. 2014 janvier-mars ; 5(1) : 80-82.
4. Amitai DB, Fichman S, Merlob P, Morad Y,Lapidoth M, Metzker A. Cutis Marmorata Telangiectatica: clinical findings in 85 patients. Pediatr Dermatol 2000;17:100-4.
5. Mazereeuw-Hautier J, Carel-Canepelle S, Bonafé JL. Cutis Marmo-

rata Telangiectatica Congenita: report of two persistent cases. Pediatr Dermatol 2002;19:506-9.
6. Hu IJ, Chen MT, Tai HC, Tsao PN, Chou HC, Hsieh WS. Cutis marmorata telangiectatica congenita with gangrenous ulceration and hypovolaemic shock. Eur J Pediatr 2005;164:411-3.
7. Kenza Baline, Hakima Benchikhi,Service de Dermatologie et de Vénéréologie, CHU Ibn Rochd, Casablanca, Maroc, Cutis marmorata telangiectatica congenita révélant un lupus neonatal , Published: 27/08/2014.
8. 8. Gonzalez ME, Burk CJ, Barbouth DS, Connelly EA. Malformation macrocéphalie-capillaire : à propos de trois cas et revue de la littérature. Pédiatre Dermatol. 2009 ; 26 : 342–6.
9. Heughan CE, Kanigsberg W. Cutis marmorata telangiectatica and neonatal lupus. Pediatr Dermatol 2007;24:320-1.
10. Gerritsen MJP, Steijlen PM, Brunner HG, Rieu P. Cutis marmorata telangiectatica congenita: report of 18 cases. Br J Dermatol 2000;142:366-9.
11. Bormann G, Wohlrab J, Fischer M, Marsch WC. Cutis Marmorata Telangiectatica Congenita: laser Doppler Fluxmetry Evidence fora functional nervous defect. Pediatr Dermatol 2001;18:110-3.
12. Mulliken JB, Marler JJ, Burrows PE, Kosake-wich HPW. Reticular infantile hemangioma of the limb can be associated with ventral-caudal anomalies, refractory ulceration, and cardiac overload. Pediatr Dermatol 2007;24:356-62.
13. Chatterjee R, Dey S. Cutis marmorata telangiectatica congenita avec ulcérations cutanées chez un nouveau-né. Indien J Dermatol. 2009; 54 : 375–7.

Rev Mar Mal Enf 2025 ; 59 : 33-38

Revue Marocaine des Maladies de l'Enfant

Faits cliniques

Quand les crèmes topiques mènent à l'insuffisance surrénalienne : une complication méconnue

A.Y. Benmoussa, F-Z. Yakine, I. Bouarab, S.Zbair, S. Hajjaji, N. El Marzouki, F-Z. Alaoui-Inboui, S.Salimi, B. Slaoui

Service de pédiatrie 2, Hôpital mère-enfant Abderrahim Harouchi, CHU Ibn Rochd Casablanca. Faculté de médecine et de pharmacie de Casablanca, Université Hassan II de Casablanca, Maroc.
Auteur correspondant : aybenmoussa@gmail.com

Résumé

La corticothérapie est un traitement utilisé dans une multitude de pathologies en pédiatrie, mais elle n'est pas dépourvue d'effets secondaires. Les corticoïdes locaux sont également concernés, puisqu'il existe un passage systémique. Ces effets indésirables sont multiples, allant de la prise de poids par rétention hydrosodée, la déminéralisation osseuse ou l'hypertension artérielle, jusqu'à l'insuffisance surrénalienne secondaire. Celle-ci peut survenir après une utilisation excessive ou prolongée de corticoïdes avec arrêt brutal. C'est une complication fréquente, évitable et potentiellement fatale. Son diagnostic est difficile en pédiatrie, entrainant des retards diagnostics. Elle n'est généralement identifiée qu'au stade de décompensation aigue. Le traitement repose sur une substitution par l'hydrocortisone et elle nécessite un suivi régulier.

Nous rapportons l'observation d'un nourrisson de 5 mois et 10 jours ayant consulté pour surpoids à l'unité d'endocrinologie du service de pédiatrie 2 de l'hôpital mère-enfant A. Harouchi de Casablanca. Le traitement incriminé était une crème à base de propionate de clobétasol 0.05%.

Les dermocorticoïdes sont tout autant pourvoyeurs de complications que leurs équivalents oraux, et souffrent d'une vulgarisation auprès du grand public. Quant aux praticiens, ils oublient les éventuels effets secondaires d'un traitement qu'ils sont souvent amenés à prescrire. Une corticothérapie requiert une indication précise, et des modalités de prescriptions codifiées.

Mots clés

Insuffisance surrénalienne, corticoïdes, dermocorticoïdes

Abstract

Corticosteroid therapy is widely used in pediatrics for various conditions, but it is not without side effects. Even topical corticosteroids pose risks due to systemic absorption. Adverse effects range from weight gain caused by fluid retention, bone demineralization, and hypertension to secondary adrenal insufficiency. The latter can occur following excessive or prolonged corticosteroid use with abrupt discontinuation. It is a common, preventable, and potentially life-threatening complication. Diagnosing adrenal insufficiency in pediatrics is challenging, often leading to delays, and it is usually identified only at the stage of acute decompensation. Treatment relies on hydrocortisone replacement therapy and requires regular follow-up.

We report the case of a 5-month and 10-day-old infant who was referred to the endocrinology unit of the pediatric department at A. Harouchi Mother-Child Hospital in Casablanca for excessive weight gain. The implicated treatment was a 0.05% clobetasol propionate cream.

Topical corticosteroids can cause complications comparable to their oral counterparts and are widely used by the general public. Additionally, healthcare practitioners often overlook their potential side effects despite frequently prescribing them. Corticosteroid therapy requires a well-defined indication and strict prescribing guidelines.

Key words

adrenal insufficiency, corticosteroid, Topical corticosteroids

Introduction

La corticothérapie est une option thérapeutique efficace utilisée dans une grande variété de pathologies rencontrées en pédiatrie, allant de la plus bénigne à la plus grave. Elle représente la pierre angulaire du traitement des maladies inflammatoires ou à médiation immunitaire et des tumeurs malignes chez l'enfant [1,2].

Les données concernant l'exposition aux glucocorticoïdes pendant l'enfance sont rares, mais il est bien connu que la plupart des pédiatres, au cours de leur carrière, prescrivent des stéroïdes aux enfants et/ou prennent en charge des enfants sous traitement par glucocorticoïdes [2].

Une prise de corticoïdes de manière prolongée ou excessive peut avoir un effet indésirable souvent oublié : l'insuffisance surrénalienne secondaire [3]. Quel que soit son mode d'administration, une corticothérapie, même dans sa forme topique ou inhalée souvent jugées sûres, peut être responsable d'une insuffisance surrénalienne, pouvant persister même après arrêt du traitement [4].

La connaissance de cette entité pathologique est d'autant plus capitale que l'usage de corticoïdes est de plus en plus fréquent. C'est pourquoi nous rapportons le cas d'une patiente de 5 mois, ayant consulté pour surpoids à l'unité d'endocrinologie pédiatrique au service de pédiatrie 2.

Observation

C'est un nourrisson de 5 mois et 10 jours de sexe féminin, qui a consulté à l'unité d'endocrinologie pédiatrique pour un surpoids avec faciès bouffi d'installation progressive sur une période de 3 semaines. L'enfant était allaitée au sein exclusif. Dans ses antécédents, la mère rapporte une dermite de siège qu'elle a objectivé chez sa fille il y a 1 mois, et pour laquelle elle a appliqué une crème non identifiée recommandée par un proche. Devant l'amélioration rapide de la symptomatologie de sa fille, la mère a continué son auto-médication pour une durée de trois semaines avec arrêt brutal. Puis, devant une prise de poids rapide de l'enfant, la mère a consulté au service d'endocrinologie pédiatrique pour avis spécialisé. Nous avons demandé à la mère de fournir la crème utilisée, qui s'est avérée être une crème à base de propionate de clobétasol à 0.05%.



Fig.1. Nourrisson de 5 mois, faciès cushingoïde, surpoids chiffré à 2DS.

L'examen à l'admission a retrouvé un visage bouffi, cushingoïde, avec un poids de 8kg : [+2DS] pour une taille de 64cm [M]. Son IMC était à 19,53kg/m². La tension artérielle était normale à 79/54mmHg. On n'a pas noté de mélanodermie, ni de déshydratation.

Un bilan biologique initial a été demandé, comportant une cortisolémie de 8h qui s'est révélée basse à 0,38µcg/L [5-25µcg/L], ainsi qu'un dosage d'ACTH également bas à 2pmol/L [<12pmol/L]. Le reste de son bilan biologique qui figure dans le tableau 1 était sans particularités.

Devant ces éléments anamnestiques, cliniques et biologiques, une insuffisance surrénalienne secondaire a été retenue et la patiente a été mise sous hémisuccinate d'hydrocortisone orale à raison de 10mg/m²/j réparti en 2 prises. A sa sortie, la patiente a été adressée en consultation avec test au synacthène.

Discussion

Depuis son introduction en 1952, la corticothérapie topique est devenue une pierre angulaire dans le traitement de dermatoses inflammatoires. Elle a un effet

Tableau 1 : bilan biologique initial demandé		
Bilan	Résultat	Normes
Hb	14.2 g/dL	10.5-13.5 g/dL
VGM	83.7 fl	70 – 90 fL
TCMH	27.3 g/dL	28-34 g/dL
GB	12450 éléments /uL	6000-17 000 éléments /uL
Polynucléaires neutrophiles	4780 éléments /uL	1500-8000 éléments / uL
Lymphocites	6120 éléments /uL	3000-10 000 éléments/uL
Plaquettes	420 000 éléments /uL	150 000 – 450 000 éléments/uL
Natrémie	135 mEq/L	135-145 mEq/L
Kaliémie	4.8 mEq/L	3.5-5.5 mEq/L
Calcémie	88 mg/L	85-105 md/L
Urée	0.23 g/L	0.3-0.6 g/L
Créatinine	2.8 mg/dL	0.2-0.5 mg/dL
ASAT/ALAT	24/14 UI/L	5-40 UI/L et 5-35 UI/L
CRP	0.7 mg/L	<10 mg/L

anti-inflammatoire, immunosuppresseur et antimitotique. Elle est classée en 7 catégories en fonction de leur efficacité (Tab.2). Plusieurs facteurs doivent être pris en compte lors du choix du palier prescrit, tels que la zone affectée, la sévérité de la pathologie, la surface corporelle totale touchée et la forme galénique (gels, crèmes, mousses) [8]. L'absorption des corticoïdes dépend de la finesse de l'épiderme : le taux d'absorption au niveau des paupières est par exemple 300 fois supérieur à celui des plantes des pieds. Une inflammation et une desquamation de la zone traitée multiplie également le taux d'absorption par 2 à 10 [9]. L'application sur les zones de plis ou recouvertes augmente également les risques d'effets secondaires [10].

Chez notre patiente, la crème était utilisée sur une zone de pli inflammée recouverte par l'usage de couches, cumulant trois facteurs de risque.

L'insuffisance surrénalienne est une pathologie endocrinienne due à une sécrétion insuffisante de glucocorticoïdes et de minéralocorticoïdes par la surrénale. Elle est classée en trois catégories : primaire par atteinte de la glande surrénale, secondaire par atteinte de l'hypothalamus ou de l'hypophyse, ou tertiaire par le freinage de l'axe hypothalamus-hypophyse-surrénale par des glucocorticoïdes exogènes (Fig.2). L'insuffisance surrénalienne tertiaire est fréquemment assimilée à l'insuffisance surrénalienne secondaire [3,7]. Ces glucocorticoïdes exogènes exercent un feedback négatif sur l'hypothalamus et l'antéhypophyse, inhibant respectivement la sécrétion de CRH et d'ACTH. Un déficit prolongé en ACTH est responsable d'une atrophie de la glande surrénale et une suppression des cellules corticotropes hypophysaires, entrainant une insuffisance de sécrétion d'un niveau approprié de cortisol en réponse à un stress physiologique [1,12].

Dans l'insuffisance surrénalienne primaire, on retrouve une anorexie, un amaigrissement, des nausées, des douleurs abdominales et musculaires ou articulaires. L'asthénie est généralement au premier plan. Une hypotension orthostatique par hypovolémie suite à la perte urinaire du sodium est également décrite. Des hypoglycémies parfois sévères sont également retrouvées. Une mélanodermie est pathognomonique, secondaire à la stimulation des récepteurs de la mélanocortine par l'ACTH. Ces symptômes peuvent s'installer progressivement sur plusieurs semaines voir mois, entrainant un retard diagnostic. Celui-ci n'est en général posé que lors d'une décompensation surrénalienne aigue potentiellement mortelle [13].

Dans l'insuffisance surrénalienne secondaire, ces

Class	Generic Name	Formulation
Class 1 Very High Potency		
	Betamethasone dipropionate	0.05% G O (diprotene)
	Clobetasol	0.05% C F G L O
	Diflorasone diacetate	0.05% O
	Halobetasol propionate	0.05% C O
Class 2 High Potency		
	Amcinonide	0.1% O
	Betamethasone dipropionate	0.05% C (diprolene)
	Desoxcimetasone	0.05% G, 0.25% C O
	Fluocinonide	0.05% C G O S
	Halcinonide	0.1% C
	Mometasone furoate	0.1% O
Class 3 High Potency		
	Amcinonide	0.1% C L
	Betamethasone dipropionate	0.05% C (non-diprolene)
	Betamethasone valerate	0.1% O
	Desoximetasone	0.05% C
	Diflorasone diacetate	0.05% O
	Fluticasone propionate	0.005% O
	Halcinonide	0.1% O S
	Triamcinolone	0.1% O
Class 4 Mid Potency		
	Betamethasone valerate	0.12% F
	Flucinolone acetonide	0.025% O
	Flurandrenolide	0.05% O
	Hydrocortisone valerate	0.2% O
	Mometasone furoate	0.1% C
	Triamcinolone	0.1% C
Class 5 Mid Potency		
	Betamethasone dipropionate	0.05% L
	Betamethasone valerate	0.1% C
	Flucinolone acetonide	0.025% C
	Fluticasone propionate	0.05% C
	Flurandrenolide	0.05% C
	Hydrocortisone butyrate	0.1% C
	Hydrocortisone valerate	0.2% C
Class 6 Low Potency		
	Alclometasone dipropionate	0.05% C O
	Betamethasone valerate	0.1% L
	Desonide	0.05% C L O
	Flucinolone acetonide	0.01% C S
Class 7 Low Potency		
	Hydrocortisone acetate	0.5% C L O, 1% C O F
	Hydrocortisone hydrochloride	0.25% C L, 0.5% C L O S, 1% C L O 8, 2% L, 2.5% C L C S

C = Cream, F = Foam, G = Gel, L = Lotion, O = Ointment, 8 = Solution

Tableau 2 : Classification des dermocorticoïdes. [11]
C : crème F : Mousse G : Gel F : Lotion O : Pommade S : Solution

signes cliniques sont moins prononcés et associés à d'autres manifestations paradoxales. L'hypoptension orthostatique est moins marquée voir absente, car la production de minéralocorticoïdes répondant au système rénine-angiotensine-aldostérone n'est pas altérée [1]. La mélanodermie n'est également pas présente car l'axe hypothalamo-hypophyso-surrénalien freiné par les glucocorticoïdes exogènes ne produit pas d'ACTH, et par conséquent les récepteurs de la mélanocortine ne sont pas mis en jeu [6]. Paradoxalement, une prise prolongée ou excessive de corticoïdes entraine une prise de poids avec un faciès cushingoïde suite à une rétention hydrosodée, contrastant avec l'amaigrissement retrouvé dans l'insuffisance surrénalienne primaire [1].

Notre patiente présentait un faciès cushingoïde avec un poids dans la limite supérieure pour son âge. La mélanodermie et l'hypotension n'étaient pas retrouvées.

Sur le plan biologique, la cortisolémie était basse, associée à un taux d'ACTH normal ou bas [13]. L'hyponatrémie et l'hyperkaliémie retrouvées en cas d'insuffisance surrénalienne primaire n'est pas retrouvée, puisqu'elles relèvent de la fonction minéralocorticoïde de la surrénale, expliquant les taux normaux d'aldostérone et de rénine plasmatiques [6]. La confirmation diagnostique repose sur une variété de tests de stimulation : le test de tolérance à l'insuline, le test de stimulation au synacthène (ACTH) et le test de stimulation au glucagon. Le test de stimulation au synacthène est le plus utilisé car facile d'accès et sûr. Dans le cadre d'une insuffisance surrénalienne secondaire, la cortisolémie reste basse après administration d'ACTH exogène [3,6,13]. Un test au synacthène normal peut être observé si l'insuffisance surrénalienne est d'installation récente, puisque les doses injectées d'ACTH sont très élevées et la glande surrénale reste partiellement sensible [14].

Une dégression progressive de la corticothérapie sur une longue durée permet de prévenir la survenue d'une insuffisance surrénalienne, afin de permettre aux surrénales de reprendre leur activité physiologique. L'insuffisance surrénalienne secondaire ne nécessite pas de minéralocorticoïdes, puisque cette fonction est conservée. Dans ce cas, un traitement substitutif par hydrocortisone seul est indiqué, à raison de 8 à 10mg/m²/j en 2 à 3 prises quotidiennes jusqu'à reprise d'une fonction sécrétoire normale [15-17]. En cas de stress aigu ou d'infections intercurrentes, les doses doivent être doublées [16]. Lors du suivi, des dosages réguliers du cortisol plasmatique avec test de stimulation au synacthène sont effectués jusqu'à normalisation. Le traitement substitutif doit cependant être arrêté au minimum 24 heures avant la réalisation de ces dosages [15]. Il n'existe cependant pas de consensus au sujet du traitement des insuffisances secondaires.

Conclusion

Les corticoïdes, oraux ou topiques, sont un ensemble de molécules victimes de leur succès. Leurs résultats rapides et probants en font une cible pour une vulgarisation auprès du grand public, qui y recourt de plus en plus par auto-médication pour une variété de pathologies, tout en ignorant leurs effets secondaires parfois graves. L'équipe médicale n'est également pas totalement innocente, puisque plusieurs praticiens administrent souvent une corticothérapie en oubliant de pondérer le risque d'effets secondaires. Ces derniers sont fréquents, parfois graves et pourvoyeurs de comorbidités. Il est donc capital de sensibiliser la population et de rappeler au corps médical qu'une corticothérapie nécessite une indication bien précise, en respectant des modalités de prescription rigoureuses.

Conclusion

Le diagnostic est facilité par les progrès de l'imagerie. La prise en charge et le choix thérapeutique ne sont pas encore consensuels qu'il s'agisse d'un traitement chirurgical radical ou d'un traitement endoscopique conservateur.

Références

1. Woods CP, Argese N, Chapman M, Boot C, Webster R, Dabhi V, et al. Adrenal suppression in patients taking inhaled glucocorticoids is highly prevalent and management can be guided by morning cortisol. Eur J Endocrinol. nov 2015;173(5):633-42.
2. Rosen CM. Corticosteroids. Pediatr Rev. 1 oct 2019;40(10):546-8.
3. Hahner S, Ross RJ, Arlt W, Bancos I, Burger-Stritt S, Torpy DJ, et al. Adrenal insufficiency. Nat Rev Dis Primer. 11 mars 2021;7(1):19.
4. Broersen LHA, Pereira AM, Jørgensen JOL, Dekkers OM. Adrenal Insufficiency in Corticosteroids Use: Systematic Review and Meta-Analysis. J Clin Endocrinol Metab. 1 juin 2015;100(6):2171-80.
5. Lewis A, Thant AA, Aslam A, Aung PPM, Azmi S. Diagnosis

and management of adrenal insufficiency. Clin Med. 11 avr 2024;23(2):115-8.
6. Charmandari E, Nicolaides NC, Chrousos GP. Adrenal insufficiency. The Lancet. juin 2014;383(9935):2152-67.
7. Martin-Grace J, Dineen R, Sherlock M, Thompson CJ. Adrenal insufficiency: Physiology, clinical presentation and diagnostic challenges. Clin Chim Acta. juin 2020;505:78-91.
8. Mehta AB, Nadkarni NJ, Patil SP, Godse KV, Gautam M, Agarwal S. Topical corticosteroids in dermatology. Indian J Dermatol Venereol Leprol. 1 juill 2016;82:371.
9. Gabros S, Nessel TA, Zito PM. Topical Corticosteroids. In: StatPearls [Internet]. Treasure Island (FL): StatPearls Publishing; 2025 [cité 25 févr 2025]. Disponible sur: http://www.ncbi.nlm.nih.gov/books/NBK532940/
10. Ference JD, Last AR. Choosing topical corticosteroids. Am Fam Physician. 15 janv 2009;79(2):135-40.
11. Medscape : A Comprehensive Management Guide for Atopic Dermatitis - Page 6
12. Raff H, Sharma ST, Nieman LK. Physiological Basis for the Etiology, Diagnosis, and Treatment of Adrenal Disorders: Cushing's Syndrome, Adrenal Insufficiency, and Congenital Adrenal Hyperplasia. In: Comprehensive Physiology [Internet]. John Wiley & Sons, Ltd; 2014 [cité 25 févr 2025]. p. 739-69. Disponible sur: https://onlinelibrary.wiley.com/doi/abs/10.1002/cphy.c130035
13. Husebye ES, Pearce SH, Krone NP, Kämpe O. Adrenal insufficiency. The Lancet. févr 2021;397(10274):613-29.
14. Kumar R, Wassif WS. Adrenal insufficiency. J Clin Pathol. 1 juill 2022;75(7):435-42.
15. Routine pharmacological management of secondary and tertiary adrenal insufficiency: Adrenal insufficiency: identification and management: Evidence review G [Internet]. London: National Institute for Health and Care Excellence (NICE); 2024 [cité 25 févr 2025]. (NICE Evidence Reviews Collection). Disponible sur: http://www.ncbi.nlm.nih.gov/books/NBK609085/
16. Woodcock T, Barker P, Daniel S, Fletcher S, Wass J a. H, Tomlinson JW, et al. Guidelines for the management of glucocorticoids during the peri-operative period for patients with adrenal insufficiency. Anaesthesia. 2020;75(5):654-63.
17. Benson S, Neumann P, Unger N, Schedlowski M, Mann K, Elsenbruch S, et al. Effects of standard glucocorticoid replacement therapies on subjective well-being: a randomized, double-blind, crossover study in patients with secondary adrenal insufficiency. Eur J Endocrinol. nov 2012;167(5):679-85.

Rev Mar Mal Enf 2025 ; 59 : 39-41

Revue Marocaine des Maladies de l'Enfant

Faits cliniques

Sphérocytose héréditaire confirmée génétiquement : À propos de 3 cas

A. Kibangou, M. El Alaoui El Hanafi, S. Hajaji, N. Benajiba, K. Maani, A. Abkari

Unité d'hématologie -oncologie pédiatrique, Hôpital mère-enfant Abderrahim Harouchi, CHU Ibn Rochd Casablanca. Faculté de médecine et de pharmacie de Casablanca, Université Hassan II de Casablanca, Maroc.
Auteur correspondant : angelakibangou@gmail.com

Résumé

La sphérocytose héréditaire autre fois appelé maladie de Minkowski chauffard est une maladie constitutionnelle du globule rouge la plus fréquente en Afrique du nord avec une prévalence de 1/2000. Sa transmission est autosomique dominante. La maladie est révélée par un tableau d'hémolyse chronique fait d'une pâleur, un ictère et une splénomégalie énorme. Le diagnostic est en général confirmé par un test de résistance globulaire ou mieux une cytométrie en flux. Dans ce travail nous rapportons 3 observations de sphérocytose héréditaire confirmée génétiquement. L'objectif de notre travail est de soulever les difficultés diagnostiques de la sphérocytose héréditaire chez les patients qui reçoivent une transfusion en urgence avant la confirmation diagnostique et qui gardent des besoins transfusionnels importants.

Mots clés

sphérocytose héréditaire, test génétique, enfant

Abstract

Hereditary spherocytosis, also known as Minkowski chauffard disease, is a constitutional disease of the red blood cell, the most common in North Africa, with a prevalence of 1/2000. It is inherited in an autosomal dominant fashion. The disease is revealed by a picture of chronic haemolysis consisting of pallor, jaundice and spleen enlargement. The diagnosis is generally confirmed by a globular resistance test or, better still, flow cytometry. In this work we report 3 observations of genetically confirmed hereditary spherocytosis in children. The aim of our work is to raise the diagnostic difficulties of hereditary spherocytosis in patients who receive an emergency transfusion before diagnostic confirmation and who still have significant transfusion needs.

Key words

hereditary spherocytosis, genetic testing, child

Introduction

La sphérocytose héréditaire (SH) anciennement connue sous le nom de maladie de Minkowski chauffard est une maladie constitutionnelle du globule rouge. Il s'agit d'un trouble morphologique d'érythrocytes dont la forme est plus rigide et sphérique. En raison du changement morphologique, ils sont le plus souvent séquestrés et détruits dans la rate, ce qui conduit à une anémie hémolytique chronique. Certaines formes sont sévères et nécessitent des besoins transfusionnels importants [1].

Sa transmission est habituellement autosomique dominante dans 75% de cas. Alors que 25% de cas peuvent être de transmission autosomique récessive, ceci explique les cas sporadiques de cette maladie [2]. La sphérocytose héréditaire peut être diagnostiquée dès le bas âge. Ses symptômes peuvent s'exprimer de la naissance jusqu'à la quatrième décennie de vie. les patients peuvent être pour certains asymptomatiques et pour d'autres présentant des symptômes nécessitant des transfusions fréquentes [3].

Observations

Nous rapportons trois observations chez des patients atteints d'une sphérocytose héréditaire confirmée génétiquement .

Observation 1 :

Il s'agit d'une petite fille de 6 ans de parents non consanguins est suivie depuis l'âge de 3 ans pour une anémie hémolytique chronique. L'examen clinique révèle un faciès normal, une pâleur avec ictère cutanéo-muqueux généralisé et une splénomégalie de 5 cm sans hépatomégalie. L'hémogramme montre une anémie normochrome normocytaire régénérative sévère à 4 g/dl, la ferritinémie est élevée à 217 ng/l, le test de Coombs est négatif, le test de résistance globulaire est normal, le dosage de G6PD est normal, l'électrophorèse de l'hémoglobine est normale et le frottis sanguin indique une anisopoïkylocytose. L'échographie abdominale a confirmé une splénomégalie homogène isolée. Sur le plan thérapeutique, la patiente a initialement reçu une transfusion de culots globulaires en urgence. L'évolution est marquée par des besoins transfusionnels mensuels et l'apparition de signes d'hypersplénisme. En raison des difficultés diagnostiques, un séquençage de l'exome complet a été effectué après 3 ans d'évolution. Il a révélé une mutation du gène SPTB NM_001024858 (SPTB) à l'état hétérozygote au niveau de l'exon 25, confirmant le diagnostic génétique de sphérocytose héréditaire. Après cette confirmation, la patiente a bénéficié d'une splénectomie et l'évolution a été favorable avec une disparition des besoins transfusionnels.

Observation 2 :

Une patiente de 10 ans issue d'un mariage non consanguin est suivie depuis l'âge de 1 an pour une anémie hémolytique chronique. L'examen clinique a révélé une pâleur cutanéo-muqueuse avec ictère et une splénomégalie de 7 cm. L'hémogramme montre une anémie normochrome normocytaire à 5 g/dl et un taux de ferritinémie à 867 ng/l. Le test de résistance globulaire est normal, le test de Coombs est négatif, l'électrophorèse de l'hémoglobine est sans anomalie et le frottis sanguin révèle une poïkilocytose. L'échographie abdominale montre une splénomégalie homogène avec une hépatomégalie et une vésicule biliaire multivésiculaire lithiasique. En raison des difficultés diagnostiques et des besoins transfusionnels importants, un séquençage de l'exome complet a été demandé. Ce test, réalisé après 9 ans d'évolution en raison du manque de moyens de la famille, a confirmé le diagnostic de sphérocytose héréditaire, révélant une mutation du gène SPTB NM_001024858.3 (SPTB) : c.5266C>T p. (Arg1756*) à l'état hétérozygote au niveau de l'exon 25 du gène SPTB.

Sur le plan thérapeutique, la patiente a initialement bénéficié de transfusions de culots globulaires phénotypés et filtrés chaque 3 semaines. Après la confirmation diagnostique, elle a subi une splénectomie et une cholécystectomie, avec une bonne évolution clinique.

Observation 3 :

Une adolescence de 16 ans est suivie depuis l'âge de 9 mois pour une anémie hémolytique chronique. Elle est issue d'un mariage non consanguin sans antécédents familiaux similaires. L'examen clinique ne révèle pas de dysmorphie faciale, mais montre une pâleur cutanéo-muqueuse, un ictère et une splénomégalie énorme dépassant l'ombilic, associée à un retard staturo-pondéral de -3 déviations standards. L'hémogramme indique une anémie normochrome normocytaire régénérative sévère à 3 g/dl, le test de Coombs est négatif, le test de résistance globulaire est sans anomalies .Le frottis sanguin montre une poïkilocytose. Le dosage de G6PD est normal. Une échographie abdominale révèle une volumineuse splénomégalie homogène et une vésicule biliaire lithiasique. Sur le plan thérapeutique, la patiente a reçu des transfusions de culots globulaires phénotypés et filtrés, avec un chélateur de fer. L'évolution est marquée par des besoins transfusionnels bimensuels importants et l'apparition de signes d'hypersplénisme. Pour confirmer le diagnostic de sphérocytose héréditaire, un séquençage de l'exome complet a été réalisé après 14 ans d'évolution, révélant une mutation du gène SPTB NM_001024858.3 (SPTB) : c.2083C>T p. (Arg695*) à l'état hétérozygote au niveau de l'exon 13 du gène SPTB. Après confirmation du diagnostic, elle a bénéficié d'une splénectomie et une cholécystectomie avec disparition des besoins transfusionnels.

Discussion

La sphérocytose héréditaire est l'une des causes héréditaires des anémies hémolytiques chez l'enfant. Son diagnostic est aisé en présence d'antécédents familiaux et des signes cliniques évidents notamment la pâleur, un ictère, une splénomégalie et des examens biologiques révélant une anémie régénérative avec des signes d'hémolyse et une diminution de la résistance osmotique globulaire. Il devient néanmoins difficile devant une transfusion faite en urgence avant le diagnostic et des besoins transfusionnels importants [6,8]. Dans ce cas on aura recours au diagnostic génétique. Les mutations génétiques les plus fréquentes intéressent les gènes SPTA1, SPTB, ANK1, EPB42 OU SLC4A1 entrainant un squelette membranaire des globules rouges déficient en alpha ou beta spectrine anykrine, protéine 4-2 au bande 3 respectivement. Ces protéines construisent l'échafaudage et les connexions verticales du squelette de la membrane du globule rouge avec la membrane lipidique. Leur déficit permet la perte de membrane, d'où la formation de spherocyte [4,5,7] .Bogus lawska et al ont rapporté des cas ayant des besoins transfusionnels importants diagnostiqués tardivement comme sphérocytose héréditaire par une étude génétique et porteurs de mutation hétérozygote dans l'exon 11 de la SPTB [11]. Nos patients présentaient des besoins transfusionnels importants et ont été diagnostiqués tardivement par une étude génétique objectivant des mutations de gène SPTB. Pour pouvoir instaurer une bonne prise en charge thérapeutique chez les patients ayant des besoins transfusionnels importants, il est souhaitable de réaliser le plutôt possible un test génétique qui d'actualité est le plus fiable.

En terme de traitement, la splénectomie est le traitement de choix ; celui-ci permet d'améliorer une qualité de vie en annulant les besoins transfusionnels. Nous avons constaté que nos patients ont tiré profit de ce traitement et ont tous bien évolué .

Conclusion

La sphérocytose héréditaire peut poser un problème de diagnostic chez les patients transfusés en urgence et gardant des besoins transfusionnels importants. Afin d'établir un diagnostic précoce de sphérocytose héréditaire, on peut avoir recours à des tests génétiques notamment la recherche d'une mutation de gène SPTB ; ce qui aidera à améliorer la qualité de vie de ces enfants.

Références

1. Perrotta S, Gallagher PG, Mohandas N. Hereditary spherocytosis. Lancet. 2008 Oct 18 ;372(9647):1411-26.
2. Kliegman R. Nelson Textbook of Pediatrics. Elsevier. 2020; (21): 2531.
3. Friedman EW, Williams JC, Van Hook L. Hereditary spherocytosis in the elderly. Am J Med. 1988 Mar;84(3 Pt 1):513-6
4. Tao YF, Deng ZF, Liao L, Qiu YL, Deng XL, Chen WQ, Lin FQ: Evaluation of a flow-cyto[1]metric osmotic fragility test for hereditary spherocytosis in Chinese patients. Acta Hae[1]matol 2016;135:88–9
5. Gallagher PG, Weed SA, Tse WT, Benoit L, Morrow JS, Marchesi SL, Mohandas N, Forget BG. Recurrent fatal hydrops fetalis associated with a nucleotide substitution in the erythrocyte beta-spectrin gene. J Clin Invest. 1995 Mar;95(3):1174
6. Delhommeau F, Cynober T, Schischmanoff PO, Rohrlich P, Delaunay J, Mohandas N, Tchernia G. Natural history of hereditary spherocytosis during the fi rst year of life. Blood. 2000 Jan 15 ;95(2):393-7. PMID : 10627440.
7. Zhong HX, Zhang LJ. Analysis on long term misdiagnosis of hereditary spherocytosis. Guoji Jianyan Yixue Zazhi. 2015; 36(24): 3581-3582+3585
8. 8.Bolton-Maggs PH, Stevens RF, Dodd NJ, Lamont G, Tittensor P, King MJ; General Haematology Task Force of the British Committee for Standards in Haematology. Guidelines for the diagnosis and management of hereditary spherocytosis. Br J Haematol. 2004 Aug;126(4):455-74
9. Manciu S, Matei E, Trandafir B. Hereditary spherocytosis - diagnosis, surgical treatment and outcomes. A literature review. Chirurgia (Bucur). 2017; 112(2): 110-116.
10. The diagnostic protocol for hereditary spherocytosis-2021 update. J Clin Lab Anal. 2021 ;35: e24034.
11. Boguslawska DM, Heger E, Machnicka B, Skulski M, Kuliczkowski K, Sikorski AF: A new frameshift mutation of the beta-spectrin gene associated with hereditary spherocytosis. Ann Hematol 2017;96:163–165

À propos d'un cas de convulsions recidivantes

S. Zbair, F. Yakine, I. Bouarab, Fz. Alaoui Inboui, K. Chbani, B. Slaoui

Unité d'endocrinologie, service de pédiatrie 2. Hôpital Mère-Enfant A. Harouchi. Université Hassan II, Casablanca. Maroc.
Service de radiologie pédiatrique. Hôpital Mère-Enfant A. Harouchi. Université Hassan II. Casablanca, Maroc.
Auteur correspondant : zbr.sara@gmail.com

Il s'agit d'un nourrisson de 11 mois, hospitalisé pour des crises convulsives apyrétiques récidivantes. Il a fait 5 épisodes de crises tonico-cloniques généralisées apyrétiques depuis l'âge de 09 mois, d'une durée brève, sans coma ni déficit post critique. Il était allaité exclusivement au sein puis diversifié à l'âge de 07 mois. A son admission, le nourrisson était conscient, avec un bon état général et un bon état d'hydratation. Il était polypnéique à 50 cpm, avait une fréquence cardiaque à 128 bpm, une tension artérielle à 90/45mmHg, une température à 36.5°C, et une saturation pulsée en oxygène à 99%. L'examen physique a retrouvé par ailleurs une hypotonie axiale et une position assise possible uniquement avec appui.

A cette étape quelles sont vos hypothèses diagnostiques ?

Réponse :

- Trouble métabolique type :
  - Hypoglycémie.
  - Hypocalcémie.
  - Hypomagnésémie.
- Un processus expansif intracérébral.
- Une origine toxique.

Que demanderiez-vous comme examens complémentaires ?

Réponse

La glycémie capillaire mesurée à 2 reprises était de 1.08 g/dl et 0.98 g/dl, permettant d'écarter une hypoglycémie. L'origine toxique ou médicamenteuse ont été éliminées à l'interrogatoire. Une radiographie thoracique de face a été demandée devant la polypnée, objectivant : un aspect dentelé en rapport avec une hypertrophie des jonctions chondro-costales (Fig.1).



Fig.1. Radiographie thoracique de face. Aspect dentelé en rapport avec l'hypertrophie des jonctions chondro-costales.

Le bilan biologique a mis en évidence une hypocalcémie profonde à 1,4mmol/L (2,18-2,75), avec une phosphatémie normale à 1,7mmol/L (1,5-2,40), associées à une élévation nette de la PTH à 504,77ng/l (10-65ng/l) et des phosphatases alcalines à 802 UI/l (<350UI/l). La vitamine D était effondrée à 7,21mg/l (30-60mg/l) et la magnésémie était normale à 0,72mmol/L (0,7-0,9).

A ce stade le diagnostic retenu est celui de convulsions sur hypocalcémie secondaire à un rachitisme carentiel devant l'absence de prise de la vitamine D selon la reprise de l'interrogatoire avec la maman et la vérification du carnet de santé. L'origine rénale et hépatique ont été éliminées devant un bilan hépatique et rénal revenus normaux.

Une correction en intraveineux de la calcémie à raison de 1g/m²/j sur 3 heures a été démarrée sous une surveillance clinique et biologique. Des radiographies du poignet et des membres inférieurs ont été demandées montrant des signes évocateurs de rachitisme carentiel : déminéralisation osseuse diffuse, métaphyses humérale, cubitale et tibiales élargies et irrégulières (Fig.2,3).

Après normalisation de sa calcémie sous correction intraveineuse initialement, puis traitement calcique per os de 10 jours, le nourrisson a reçu une dose de charge de la vitamine D à raison de 25.000 UI/ 2 semaines pour des raisons d'observance thérapeutique.

L'évolution a été marquée par la normalisation de la calcémie vers le 7ème jour (Tab.1), la normalisation de la radio vers le 2ème mois et l'acquisition de la position assise après le 1er mois du traitement.

Commentaires

Le rachitisme carentiel est une pathologie pédiatrique liée à un défaut de minéralisation osseuse, consécutif à une carence prolongée en vitamine D. Cette dernière joue un rôle central dans l'absorption intestinale du calcium et la régulation de l'homéostasie phosphocalcique. En son absence, une hypocalcémie s'installe, induisant une hyperparathyroïdie secondaire et entraînant un défaut de calcification des cartilages de conjugaison, caractéristique du rachitisme [1,6].

Au-delà de l'aspect osseux, la littérature rappelle également les conséquences systémiques de la carence



Fig.2. Métaphyses élargies irrégulières.



Fig.3. Déminéralisation osseuse diffuse avec déformation des membres en parenthèse.

Tableau 1. Évolution du bilan phosphocalcique.

Bilan	Journée d'hospitalisation								Normes
	22/01	23/01	25/01	26/01	29/01	01/02	03/02	05/02	
Ca2+ mmol/L	1.68	1.45	1.43	1.55	1.78	1.88	2.08	2.15	2.18-2.75
Ca2+C mmol/L		1.35	1.48	1.48	1.65		2.03		2.18-2.75
PAL UI/I		802	773			713	648		<350
PTH ng/l	504.77		357			455	284		10-65
Ph mmol/L			1.76	1.71	1.54	1.18	1.22	1.06	1.5-2.40
Mg2+ Mg/l			17.8					17.2	17-25
Vit D Mg/l	7.21								30-60

en vitamine D, notamment son rôle dans l'immunité et la susceptibilité accrue aux infections respiratoires aiguës(3), ainsi que les complications neurodéveloppementales liées à l'hypocalcémie prolongée [6].

Classiquement, le rachitisme se manifeste par des déformations osseuses (genu varum, tuméfactions costales, retard de croissance), mais des formes aiguës, plus rares, peuvent s'exprimer par des convulsions, dues à une hypocalcémie sévère comme c'est le cas de notre observation. Ce tableau neurologique inaugural doit faire évoquer le diagnostic chez tout nourrisson présentant des crises convulsives sans cause évidente, notamment dans un contexte de risque carentiel [1,3,6].

La prévalence du rachitisme carentiel connaît une recrudescence, y compris dans les pays industrialisés. En France, une étude multicentrique a révélé que plus de 75% des enfants atteints n'avaient pas reçu de supplémentation adéquate en vitamine D [1]. Cette tendance est confirmée à l'échelle internationale, notamment au Kazakhstan, où une méta-analyse rapporte une prévalence de 56%, atteignant 65% chez les nourrissons [2]. Les facteurs de risque incluent l'allaitement exclusif non supplémenté, la faible exposition solaire, l'origine ethnique et la précarité socio-économique [2,4,5]. Bien que les recommandations nationales insistent sur la nécessité d'une supplémentation dès la naissance, l'adhésion reste insuffisante dans certaines populations [4,5].

Le cas rapporté illustre une forme neurologique sévère de rachitisme, révélée par des convulsions hypocalcémiques chez un nourrisson non supplémenté. Le contexte de non-administration de la vitamine D était ici lié à un défaut d'accessibilité au traitement, rarement décrite mais pourtant rencontrée sur le terrain [1]. Le bilan biologique était typique : hypocalcémie, hyperphosphatémie, PTH élevée, 25(OH)D effondrée. L'imagerie a retrouvé les anomalies osseuses caractéristiques du rachitisme carentiel, confirmant le diagnostic selon les critères des PNDS et du consensus français 2022 [4,5].

Le traitement repose sur l'administration de vitamine D et de calcium, permettant la correction rapide des anomalies métaboliques et la régression des symptômes cliniques [6]. Dans notre cas, l'évolution était favorable après initiation du traitement substitutif. Cette situation souligne l'importance de la prévention primaire par une supplémentation systématique, et la nécessité de garantir son accessibilité, notamment dans les contextes de précarité ou de rupture de soins [1,7]. Elle rappelle également que toute crise convulsive du nourrisson doit faire envisager une origine métabolique, surtout en l'absence de vaccination complète ou de suivi régulier.

Cependant, une part non négligeable des cas reste liée à des défauts d'accès au traitement, notamment à travers des ruptures d'approvisionnement, une méconnaissance des recommandations ou une absence de prescription initiale [1]. Cette notion est rarement décrite dans la littérature mais trouve ici une illustration concrète. Le cas rapporté pose ainsi la question du suivi effectif de la prophylaxie vitaminique et du rôle des professionnels de santé dans la traçabilité de sa mise en œuvre.

Au-delà de l'aspect osseux, la littérature rappelle

également les conséquences systémiques de la carence en vitamine D, notamment son rôle dans l'immunité et la susceptibilité accrue aux infections respiratoires aiguës [3], ainsi que les complications neurodéveloppementales liées à l'hypocalcémie prolongée [6].

Enfin, l'évolution favorable après traitement substitutif (vitamine D + calcium) confirme la réversibilité du tableau clinique lorsqu'une prise en charge est initiée précocement. Elle rappelle aussi l'importance de la prévention primaire, notamment dans les milieux défavorisés ou à risque de rupture de soins [7].

Conclusion

Le rachitisme carentiel, bien que prévenu par des recommandations claires de supplémentation en vitamine D, persiste dans certaines populations pédiatriques vulnérables. Sa révélation par des convulsions hypocalcémiques, bien que rare, doit faire évoquer ce diagnostic, surtout chez le nourrisson. Ce cas souligne l'importance de la verification du carnet de santé des patients, mais surtout du respect rigoureux de la prophylaxie vitaminique et la nécessité d'en garantir l'accessibilité, notamment dans les contextes de fragilité sociale ou logistique. La reconnaissance précoce de ces formes sévères et trompeuses permet une prise en charge rapide, évitant des complications potentiellement graves et totalement évitables.

Références

1. Flot C. Rachitisme carentiel de l'enfant en France : une étude épidémiologique multicentrique, aspects diagnostiques et thérapeutiques.
2. Karibayeva I, Bilibayeva G, Iglikova A, Yerzhanova A, Alekesheva R, Maxudova M, et al. Vitamin D Deficiency in Kazakhstani Children: Insights from a Systematic Review and Meta-Analysis. Medicina (Mex). 28 févr 2025;61(3):428.
3. Zovi A, Ferrara F, Pasquinucci R, Nava L, Vitiello A, Arrigoni R, et al. Effects of Vitamin D on the Renin–Angiotensin System and Acute Childhood Pneumonia. Antibiotics. 3 nov 2022 ;11(11):1545.
4. Bacchetta J, Edouard T, Laverny G, Bernardor J, Berthelet-Thomas A, Castanet M, et al. Vitamin D and calcium intakes in general pediatric populations : A French expert consensus paper. Arch Pédiatrie. Mai 2022 ;29(4):312-25.
5. pnds_rachitismes_rares_vdef_2024.
6. Nguyen-Tang EG, Parvex P, Goischke A, Wilhelm-Bals A. Carence en vitamine D et rachitisme : dépistage et traitement, aspects pratiques pour le clinicien. Rev Médicale Suisse. 2019 ;15(638):384-9.
7. PNDS + Flot C. Rachitisme carentiel de l'enfant en France : une étude épidémiologique multicentrique, aspects diagnostiques et thérapeutiques, données sociales et recommandations

Les tests et le dépistage génétiques chez les enfants.

Genetic testing and screening in children.

Aideen M Moore, MD, FRCPC, M.Sc, Julie Richer, MD, FRCPC, FCCMG. Peadiatrics & Child Healt, volume 27, Issue 4, July 2022, 248-253, https://doi.org/10.1093/pch/pxac027

Depuis la création du premier caryotype dans les années cinquante, les recherches en génétique ne cessent de progresser. L'analyse chromosomique sur micropuce a été intégrée dans les années 2000 aux pratiques de génétique clinique. Aussi, de nouvelles technologies de séquençage ont évolué, notamment le séquençage de l'exome entier, par rapport aux tests moléculaires et cytogénétiques.

Les tests génétiques sont demandés soit pour des enfants malades à la recherche d'une affection génétique suspectée ou alors chez des enfants bien pourtant mais qui ont un terrain familial qui les prédisposent à une affection génétique potentielle dont le dépistage permettrait d'améliorer la morbidité ou la mortalité chez ces enfants moyennement des actions préventives dès l'enfance.

L'autorisation des parents ou du tuteur est nécessaire pour faire les tests génétiques. Cependant, l'information ou non de l'enfant reste discutable en fonction du type d'affection, des mesures à prendre par le praticien et le droit d'autodétermination repoussant l'information jusqu'à l'âge adulte.

Sur le plan social, l'information génétique doit rester strictement personnelle. Sa révélation peut conduire à une stigmatisation sociale. Au Canada, la loi interdit aux employeurs et aux sociétés d'assurance de soumettre une personne aux tests génétiques ou d'accéder aux résultats.

Sur le plan psychologique, que le test génétique soit fait chez des porteurs ou des sujets exposés à avoir des symptômes, des études ont rapporté des conséquences négatives dont le stress psychologique de la personne, le sentiment de culpabilité des parents, la surprotection de l'enfant concerné et l'inquiétude par rapport à la progéniture.

Les auteurs rapportent que si le dépistage néonatal est généralement recommandé. Le type d'affections génétiques à dépister diffère selon des régions. Cela va de l'hypothyroïdie congénitale et la phénylcétonurie à la fibrose kystique et l'hémoglobilinopathie par exemple. D'un autre coté, les enfants ayant une déficience intellectuelle associée ou non à un trouble du spectre autistique, se font dépister au test de l'X fragile.

Au Canada, des tests génétiques sont commercialisés directement auprès des consommateurs. Ces tests ne répondent pas aux normes établies par le Collège canadien des généticiens médicaux, ne respectent pas l'âge minimal requis qui est de 13 ans, risquent d'induire des erreurs d'interprétation et donc ne permettent pas de prendre les décisions médicales requises.

Aussi, il arrive que des professionnels de santé veuillent faire des tests génétiques, pour des fins de recherche, sur des enfants ou adolescents. Ceux-ci doivent être éclairés par des conseillers en génétiques s'ils sont aptes, de même que leurs parents, sur les modalités des tests, leurs résultats incertains, les personnes destinées à être informées des résultats et la nécessité de valider les tests par un laboratoire clinique avant toute prise de décision médicale.

Dr K. Bendarqawi (Casablanca)

L'apnée obstructive du sommeil chez l'enfant : une revue complète de l'évaluation à la prise en charge.

A Comprehensive Review of Pediatric Obstructive Sleep Apnea: From Assessment to Intervention.

Ulhas Jadhav et al

Jadhav U, Bhanushali J, Sindhu A, et al. (January 27, 2025) A Comprehensive Review of Pediatric Obstructive Sleep Apnea: From Assessment to Intervention. Cureus 17(1): e78051. DOI 10.7759/cureus.78051

L'apnée obstructive du sommeil (AOS) chez l'enfant est un trouble respiratoire fréquent, causé par une obstruction partielle ou complète des voies aériennes supérieures pendant le sommeil. Elle provoque des pauses respiratoires, une baisse du taux d'oxygène dans le sang, ainsi que des interruptions répétées du sommeil, ce qui peut entraîner des conséquences importantes sur la santé de l'enfant.

Les principales manifestations de l'AOS chez l'enfant varient selon l'âge et la sévérité. On retrouve souvent :
1. Des symptômes nocturnes : ronflements persistants, respiration buccale, pauses respiratoires, sommeil agité, éveils fréquents.
2. Des symptômes diurnes: somnolence, fatigue, irritabilité, troubles de l'attention, hyperactivité, baisse du rendement scolaire.
3. Chez les jeunes enfants : troubles de la croissance, troubles de l'alimentation, retard du développement.

Certains facteurs favorisent l'apparition de l'AOS, comme l'hypertrophie des amygdales et des végétations, l'obésité, les malformations cranio-faciales (comme la micrognathie), les syndromes génétiques ou les maladies neuromusculaires.

Outils diagnostiques : Le diagnostic repose sur la polysomnographie (PSG), un examen du sommeil qui mesure l'activité cérébrale, la respiration, l'oxygénation et les mouvements. C'est l'outil de référence, mais il reste coûteux et peu accessible. Des méthodes alternatives comme l'oxymétrie nocturne ou les enregistrements à domicile peuvent être utilisés, mais présentent encore des limites. Le manque d'accès aux laboratoires spécialisés et l'absence de critères diagnostiques clairs constituent de véritables défis.

Prise en charge : Le traitement dépend de la cause. L'adéno-amygdalectomie est le plus souvent proposée chez les enfants avec hypertrophie des tissus. D'autres options incluent la ventilation par pression positive continue, les corticostéroïdes nasaux, le montélukast, la perte de poids, ou les dispositifs dentaires. La thérapie myofonctionnelle et une approche multidisciplinaire (pédiatre, ORL, dentiste, orthophoniste..) sont souvent nécessaires.

Conséquences possibles : Non traitée, l'AOS peut avoir de lourdes répercussions : troubles cognitifs, difficultés scolaires, anomalies du développement, hypertension, troubles métaboliques, et une altération significative de la qualité de vie.

Conclusion : L'AOS chez l'enfant est un trouble complexe mais trop souvent négligé. Une reconnaissance précoce et une prise en charge adaptée permettent d'éviter des complications sérieuses et d'améliorer la santé et le bien-être des enfants concernés.

Dr M. Elalaoui Elhanafi (Casablanca)

Unraveling Hematological Anomalies in DiGeorge Syndrome: A Retrospective Study of Thrombocytopenia and Mean Platelet Volume.

Corresponding author: Hamza Haj Mohamad

Haj Mohamad H, Nouh A K, AlAli F, et al. (). Cureus 17(2): e78857. February 11, 2025
DOI 10.7759/cureus.78857
Published 11/02/2025

Le syndrome de Di George (délétion 22q11.2incluant le gène TBX1) est un trouble génétique impliquant la perte d'un segment du chromosome 22, affectant principalement le développement cardiaque, immunitaire et facial. Si les signes cliniques sont bien décrits, les anomalies hématologiques telles que la thrombocytopénie et les troubles plaquettaires restent peu explorés.

La thrombocytopénie observée dans le syndrome de Di George est classiquement attribuée à une origine auto-immune, notamment à un PTI. Cependant, des études récentes suggèrent une possible implication du syndrome de Bernard-Soulier (BSS), une macro thrombocytopénie congénitale liée à des anomalies du complexe membranaire GPIb-IX-V, essentiel à l'hémostase primaire.

Cette étude rétrospective a analysé les profils hématologiques de huit enfants porteurs du syndrome de Di George (âge moyen : 5,1 ans ; ratio H/F = 1). Chaque patient a bénéficié en moyenne de 14,25 hémogrammes. La numération plaquettaire moyenne était de 194 295/µL, avec un volume plaquettaire moyen (MPV) de 10,8 fl. Une variabilité interindividuelle notable a été observée. Quatre patients présentaient des plaquettes de grande taille dans 100% des examens ; le taux le plus faible observé étant de 57%. Deux patients avaient une thrombocytopénie persistante dans plus de 80% des hémogrammes. Un cas de bi cytopénie d'origine immune a été rapporté, avec réponse favorable à une immunosuppression.

Les auteurs rapportent un cas spécifique (patient 3) avec une délétion hétérozygote de 2,18 Mb incluant GPIBB et TBX1, confirmant un lien entre cette délétion et les épisodes hémorragiques.

En outre, la thrombocytopénie pourrait avoir une origine auto-immune, en raison de l'hypoplasie thymique. Ce mécanisme est prouvé par la réponse favorable d'un patient au traitement par immunoglobulines intraveineuses et mycophénolate mofétil, suggérant une étiologie auto-immune pour cette thrombocytopénie.

En conclusion, cette étude révèle la complexité des anomalies plaquettaires chez les enfants atteints du syndrome de Di George, notamment la thrombocytopénie et l'augmentation du VPM. Les résultats suggèrent un lien entre la délétion proximale du chromosome 22q11.2 et le syndrome de Bernard-Soulier, avec un risque accru d'hémorragies en raison de la délétion du gène GPIBB, essentiel au complexe GPIb-IX-V.

Dr L. Derrak (Casablanca)

Comment optimiser les posologies des antibiotiques chez l'enfant en situation critique ?

A.Béranger et al.
Perfectionnement en Pédiatrie 2025;8:48–56 https://doi.org/10.1016/j.perped.2025.01.052

Les infections graves chez l'enfant constituent un motif fréquent et grave d'hospitalisation en réanimation pédiatrique et sont toujours source de mortalité importante particulièrement chez les terrains les plus vulnérables. Le risque de séquelles est également non négligeable dominé par la dépendance à un soutien nutritionnel, une insuffisance respiratoire chronique, une insuffisance rénale chronique, ou une épilepsie.

Ainsi une prise en charge basée sur l'administration précoce d'une antibiothérapie adaptée et à posologie optimale est indispensable pour améliorer le pronostic vital et fonctionnel.

A travers cette mise au point les auteurs présentent les clés, pour une prescription posologique efficace et sécuritaire des antibiotiques chez les enfants en situation de soins critiques.

En effet, la dose optimale est celle qui permet une bactéricidie chez chaque patient, sans engendrer de toxicité rénale, hépatique, hématologique ou neurologique et sans favoriser l'émergence de résistance.

Selon les auteurs, le schéma posologique efficace dépend du germe ciblé, de la cible pharmacocinétique de l'antibiothérapie, ainsi que des caractéristiques de l'enfant en situation critique marquée par une grande variabilité pharmacocinétique inter et intra-individuelle.

Le suivi thérapeutique pharmacologique (STP),constitue la méthode de choix pour surveiller les concentrations qui est une étape indispensable à l'optimisation des antibiotiques, mais l'adaptation précise et individualisée des posologies est tout aussi cruciale et nécessite de développer la pharmacométrie en réanimation pédiatrique.

Enfin, les auteurs soulignent la nécessité de développer les techniques de dosages, les modèles pharmacocinétiques, ainsi que les logiciels de prescription et d'adaptation de posologie.

Dr Z. El korchi (Casablanca)

Association de Pédiatrie de la Région de Tensift (APRT)
Juin 13-15, Marrakech

Association des Pédiatres de la Région de l'Oriental (APO)
Juin 27-28, Oujda

Congrès de Simulation Pédiatrique (Faculté de Médecine)
Juillet 3-6, Marrakech

Amicale des Pédiatres de Tanger (APT)
Septembre 12-14, Tanger

Association des Pédiatres Région Agadir Sous Massa (APRASM)
Octobre 3-5, Agadir

3ème Journée des Urgences Pédiatriques
Octobre 11, Rabat

Association des Pédiatres d'El Jadida Doukkala (APED)
Novembre 14-16, El Jadida

2ème Workshop de ventilation néonatale et Echocardiographie néonatale sur mannequin haute fidélité
Novembre 28-29

SOMIPEV
Décembre 5-7, Marrakech

المجلة المغربية لأمراض الطفل 2025 ماي | رقم 59

الفهرس

افتتاحية

الحصبة تعود إلى المغرب!.
السيد بوسكراوي 1

مقالات مركزة

المواد الفعالة بالسطح عند الأطفال الخدج: ما الجديد؟
أ. الداودي، ف.أ. خاي، س. تيزكي، ن. بدوح، ك. نينيا 5

المقالة الأصلية

نقص الصفيحات الدموية عند حديثي الولادة: حوالي 126 مولودًا جديدً
ز. الاهيان، م. جلال، ز. القريشي، م. لحليمي، أ. بدري، م. شمسي، أ. هبزي 10

طب الأطفال اليومي

تقويم القدم المسطحة المرنة: التقييم والإدارة
لي. الشرقاوي، ح. الرواغي، أ. الشرقاوي، ج. بجيترو، م. أريهي، م. أبو معروف 16

الحالات السريرية

متلازمة الحيز الناجمة عن حقن مادة أكالة في النفق الرسغي: تقرير حالة
ك. الأبيض، م. بوبكراوي، أ. الشرقاوي، ح. الرواغي، ي. الشرقاوي، ج. بجيترو، م. أريهي، م. أبو معروف 21

كيس القناة الصفراوية الذي تم الكشف عنه بواسطة التهاب البنكرياس
أ. نايتوبرا، م. أتراسي، د. بن صباحية، أ. أبكاري 25

الجلد المرمري و توسع الشعريات: حالة واحدة
ف. خاي، ابراهيم وافيق، س. تيزكي، ن. بدوح، ك. نينيا، ع. الداودي 29

عندما تؤدي الرهيمات إلى قصور الغدة الكظرية: مضاعفات غير معروفة
أ.ي. بن موسى، ف-ز. ياكين، ابراهيم بوعرب، س. زبير، س. حجاجي، ن. المرزوقي، ف.ز. علوي انبوي، سليمي، ب. السلاوي 33

االكريات الحمراء المكورة، بصدد 3 حالات مؤكدة وراثيا
ا. كيبانكو، منية العلوي الحنفي، س. حجاجي، نفيسة بنعجيبة، عبد الحق عبقري. 39

حالة سريرية إشعاعية

حول حالة من التشنجات المتكررة
س. زبير، ف. ياكين، إ. بوعراب، ف.ز. علوي انبوي، ك. الشباني، ب. السلاوي 42

قراءة في الصحافة 46

مذكرة 50