Novembre 2025 - Numéro 60

Revue Marocaine des Maladies de l'Enfant

Rage en pédiatrie : un drame évitable

Vaccination et syndrome néphrotique idiopathique

Polype antrochoanal de l'enfant

Évaluation du stress chez les résidents en pédiatrie

Syndrome des Spasmes Infantiles

Jumeaux conjoints thoracopages

Choc septique réfractaire et hypothyroïdie

Hématome scrotal néonatal révélant un hémopéritoine

La rougeole néonatale

Vascularite cérébrale compliquant la méningite à pneumocoque

A propos d'une detresse respiratoire post-rougeole



Revue Marocaine des Maladies de l'Enfant

Novembre 2025 - Numéro 60

Directrice de la rédaction
N. Mikou
mikounabiha@gmail.com

Directrice Adjointe
M. Lehlimi
drlehlimi@gmail.com

Comité de rédaction
Rachida Chami
Mohamed Fehri
Abderrahmane Abid
Mina Oumlil
Fatna Souhail
A. Aziz Bousfiha
Salwa Chafai
Zineb Jouhadi
Widad Gueddari
Nezha Benmansour
Khadija Bendarqawi
Mounia El Alaoui El Hanafi
Siham Salam
Kamilia Chbani

Secrétariat de la rédaction
Mouna Lehlimi
Mounia El Alaoui El Hanafi

Conception et Infographie
Mustapha Malouli

Siège
Faculté de Médecine et de Pharmacie
Univérsité Hassan II - Aïn Chock
19 Rue Tarik Ibn Ziad, Casablanca
Site web :
https ://revues.imist.ma/index.php/RMME

ISSN : 2820-7394

Membres fondateurs :
A. Abid, N. Mikou, R. Chami, M. Oumlil, F. Souhail, M. Fehri, S. Benomar

Comité scientifique :
A. Abkari, M. Aboumarouf, A. Aboussad, M.S. Afif, H. Afilal, A. Balafrej, A. Barkat, A. Baroudi, B. Benhammou, S. Benomar, A. Bentahila, K. Bouayed, M. Bouskraoui, S. Chihab, B. Chkirat, A. Chlilek, F. Dehbi, M. El Andaloussi, A. El Hassani, A. El Malki Tazi, T. El Medhi, N. Erreimi, F. Ettaybi, H. Hadj Khalifa, L. Hessissen, B. Hmmamouchi, F. Jennane, M. Khattab, M. Ksiyer, T. Lahrech, N. Lamdouar Bouazzaoui, M. Laraki, F. Lazrak, A. Lyaghfouri, A. Madani, C. Mahraoui, F.M Maoulainine, MF. Merini, F. Mesefer Alaoui, A. Miri, N. Mouane, S. Nejmi, M. Ouazzani Touhami, M. Ouladsayad, L. Ouzidane, A. Refass, A. Sadraoui, H. Sbihi, M. Sbihi, H. Sibai, B. Slaoui, M. Squalli Housseini, M. Yaakoubi, B. Yousri, H. El Zemmouri, K. Zerouali, A. Zineddine, L. Zniber

Comité de Lecture & Membres Correspondants :
Casablanca : N. Amenzoui, D. Belahcène, A. Boughnama, K. Chbani, M. Elhouari, J. Eloudghiri, Z. Hammoumi, M. Hamoumi, A. Khairouni, K. Maani, A. Ouadfel, A. Sakhi, S. Salam, K. Yaquini. ***Rabat :*** S. Benchekroun, B.E. Benjelloun Dakhamaa, K. Bouhmouch, N. Dini, N. El Hafidi, A. El Hassani, Z. Ghanimi, L. Karboubi, M. Kisra, A. Madani, A. Thimou, H. Zerhouni. ***Marrakech :*** E. Agoutane, I. Ait Saab, I. Elibrahimi, K. Fouraiji, N. Rada, N. Slitine El Idrissi. ***Fès :*** S. Abourazzak, M.A. Afifi, A. Berdai, M. Boubou, A. Bouharrou, M. Hbibi, M. Hida, F. Hmami, I. Lafram, M. Lakhdar Idrissi. ***Tanger :*** K. Bennani, A. Elmadi, A. Oulmaati, M. Saoui. ***Oujda :*** A. Ammour, R. Amrani, A. Ayyad, A. Baba Akhouya, M. Bellahcen, N. Benajiba, H. Benhaddou, M.C. Derkaoui, B.Y. Melhaoui, S. Messaoudi, H. Mimouni, M. Rkain. ***Meknes :*** A. Akif. O. Filali Ansar, S. Hamdouch, M. Youssoufi, N. Zouhri. ***Agadir :*** A. Daoudi, B. Jabir, A. Khannous K. Naina, A. Nbou, A. Saadi. ***El Jadida :*** A. Dahlane, C. Dourrachad, N. Fouad, K. Regragui, S. Sakhraoui. ***Essaouira :*** L. Regtaoui. ***Nador :*** A. Essaddiki, M. Hammouti. ***Settat :*** M. Elidrissi.

Principaux Partenaires scientifiques :
Fédération Marocaine de Pédiatrie, Société Marocaine de Pédiatrie

Autre partenariat scientifique : *Association Marocaine de Pneumologie et d'Allergologie Pédiatrique, Société Marocaine de Néonatologie, Société Marocaine de Gastro-Entérologie Pédiatrique, Société Marocaine de Chirurgie Pédiatrique, Société Marocaine d'Urgence et de Réanimation Néonatales et Pédiatriques, Société Marocaine d'Hématologie et d'Oncologie Pédiatrique, Association des Pédiatres de la Région de Tensift, Amicale des Pédiatres de Fès, Amicale des Pédiatres de Meknes, Amicale des Pédiatres de Tanger, Association des Pédiatres de Libre Pratique de Rabat, Société Marocaine des Sciences Médicales*

Editeur : GSM - RMME - E-mail : revuemarocaineenfant@gmail.com - Tél : (212) 661 31 27 33

Revue indexée dans l'Index Médicus



Organe officiel du Groupe Scientifique Marocain pour la Recherche, l'Information et la Formation Médicales sur la Santé et les Maladies de l'Enfant

Président : Pr Abderrahmane Abid – Vice-Président : Pr Said Benomar
Secrétaire Général : Pr Rachida Chami – Secrétaire Adjoint : Pr Fatna Souhail
Trésorière : Pr Nabiha Mikou – Trésorière : Pr Mina Oumlil
Conseillers : Pr Mohamed Fehri, Pr Bouchra Slaoui, Pr Ahmed Aziz Bousfiha

Sommaire

Editorial
Rage en pédiatrie : un drame évitable
L. Karboubi 1

Mise au point
Vaccination et syndrome néphrotique idiopathique de l'enfant
S. Tizki, N. Baddouh, F. Khayi, A, Daoudi, K. Nainia 3

Article original
Polype antrochoanal de l'enfant : Stratégie diagnostique et approche thérapeutique
R. Bouatay, O. Ben Khalifa, S. Farhani, N. Bouaziz, A. El Korbi, K. Harrathi, J. Koubaa 10
Évaluation des réactions du stress aigu et du stress post-traumatique chez les médecins résidents en pédiatrie confrontés au décès d'un patient
N. El Ansari, M. Lakhrissi, Z. Isfaoun, M. El Kababri, A. Kili, M. El Khorassani, L. Hessissen 14

Pédiatrie au quotidien
Le Syndrome des Spasmes Infantiles : Un défi diagnostique et thérapeutique
K. Khabbache, I. El Moussaoui, A. Oulmaati 20

Faits cliniques
Jumeaux conjoints thoracopages
F. Taher, C. Hayda, F. Khayi, A. Daoudi 27
Choc septique réfractaire et hypothyroïdie
N. Benbouziane, FZ. El Amrani Idrissi, M. El-Bouz, W. Gueddari 30
Hématome scrotal néonatal révélant un hémopéritoine d'origine idiopathique
M. El Achiwi, Z. El Korchi, M. Lehlimi, L. Derrak, M. Chemsi, A. Badre, A. Habzi 33
La rougeole néonatale
L. Derrak, H. Abou El faraj, M. Lehlimi, Z. EL Korchi, A. Badre, M. Chemsi, A. Habzi 36
Vascularite cérébrale compliquant la méningite à pneumocoque chez l'enfant
K. El Fakhr, H. Darouich, S. Kalouch, D. Bentaleb, K. Chbani, S. Salam 40

Cas Radio-clinique
A propos d'une detresse respiratoire post-rougeole
M. Kinani, M. KheirAllah, W. Kojmane 45

Revue de presse 48

Agenda 50

Contents

Editorial
Rabies in Pediatrics: a Preventable Tragedy
L. Karboubi 1

Review
Vaccination and Idiopathic Nephrotic Syndrome in Children
S. Tizki, N. Baddouh, F. Khayi, A, Daoudi, K. Nainia 3

Original Articles
Antrochoanal Polyp in Children: Diagnostic Strategy and Therapeutic Approach
R. Bouatay, O. Ben Khalifa, S. Farhani, N. Bouaziz, A. El Korbi, K. Harrathi, J. Koubaa 10
Assessment of Acute Stress Reactions and Post-Traumatic Stress Among Pediatric Residents Confronted with Patient Death
N. El Ansari, M. Lakhrissi, Z. Isfaoun, M. El Kababri, A. Kili, M. El Khorassani, L. Hessissen 14

Daily pediatrics
Infantile Spasms Syndrome: A Diagnostic and Therapeutic Challenge
K. Khabbache, I. El Moussaoui, A. Oulmaati 20

Case reports
Thoracopagus Conjoined Twins
F. Taher, C. Hayda, F. Khayi, A. Daoudi 27
Refractory Septic Shock and Hypothyroidism
N. Benbouziane, FZ. El Amrani Idrissi, M. El-Bouz, W. Gueddari 30
Neonatal Scrotal Hematoma Revealing an Idiopathic Hemoperitoneum
M. El Achiwi, Z. El Korchi, M. Lehlimi, L. Derrak, M. Chemsi, A. Badre, A. Habzi 33
Neonatal Measles
L. Derrak, H. Abou El faraj, M. Lehlimi, Z. EL Korchi, A. Badre, M. Chemsi, A. Habzi 36
Cerebral Vasculitis Complicating Pneumococcal Meningitis in Children
K. El Fakhr, H. Darouich, S. Kalouch, D. Bentaleb, K. Chbani, S. Salam 40

Radio-clinical case:
About a Case of Post-Measles Respiratory Distress
M. Kinani, M. KheirAllah, W. Kojmane 45

A press review 48

Agenda 50

Rev Mar Mal Enf 2025 ; 60 : 1-2
Revue Marocaine des Maladies de l'Enfant
Editorial

Rage en pédiatrie : un drame évitable

L. Karboubi

Professeur de Pédiatrie, Faculté de Médecine et de Pharmacie de Rabat, Université Mohammed V, Rabat, Maroc
Auteur correspondant : l.karboubi@um5r.ac.ma

La rage maladie constitue un vrai problème de santé publique. Elle reste l'une des zoonoses les plus redoutables, et demeure jusqu'à présent insuffisamment signalée et négligée dans de nombreux pays.

Selon l'organisation mondiale de la santé, la moitié de la population mondiale vit en zone endémique. La rage sévit dans plus de 150 pays, plus de 95% des cas humains surviennent en Asie et en Afrique. La rage cause annuellement la mort d'environ 59000 personnes soit un décès toutes les 10 minutes. Plus de 40% des décès sont des enfants de moins de 15 ans, ce qui témoigne de la vulnérabilité de cette population.

Au Maroc, malgré l'existence d'une stratégie nationale de lutte lancée, en 1986, la rage continue de se propager dans le pays. Elle demeure une zoonose majeure qui figure dans la liste des maladies à déclaration obligatoire. On enregistre annuellement environ 400 cas de rage animale, ainsi qu'une vingtaine de cas en moyenne de rage humaine. Les régions les plus touchées sont celles à forte densité de population (Marrakech-Safi, Casablanca-Settat, Rabat -Kénitra -Salé) ; la maladie est prévalente en milieu rural. Les enfants constituent la population la plus exposée, souvent victimes de morsures en raison de leur proximité avec les animaux domestiques et de leur méconnaissance du danger.

Le virus de la rage (genre Lyssavirus) est présent dans la salive des animaux infectés (chien, chat, bovins , équidés, chauves -souris et autres mammifères sauvages...). La transmission survient par contact direct avec la salive d'un animal contaminé par morsure, griffure ou encore léchage sur une peau excoriée ou une muqueuse. Au Maroc, le chien constitue le vecteur et le réservoir principal, à l'origine de la majorité des contaminations rabiques.

Le virus rabique est neurotrope, il infecte le système nerveux et affecte son fonctionnement. La période d'incubation peut varier en extrême de quelques jours à plus d'une année ; cela depend entre autres du lieu de la morsure et sa proximité avec le systeme nerveux central et la charge virale lors de la morsure. A la période d'état, la rage se manifeste sous forme d'un tableau d'encéphalomyélite progressive avec deux formes cliniques principales :

- La forme la plus fréquente est la rage spastique « furieuse », caractérisée par des troubles du comportement, une hyperesthésie cutanée et sensorielle une hydrophobie, une hypersialorrhée, une dysautonomie neurovégétative et conduit inévitablement au décès.
- Dans environ 10% des cas, on observe une forme paralytique dite « tranquille ». C'est une paralysie ascendante ressemblant au syndrome de Guillain-Barré où une paralysie musculaire débute au niveau du site de la morsure ou de l'égratignure, et évolue vers le coma puis le décès.

Le diagnostic de certitude de la rage humaine repose sur des prélèvements spécifiques (salive, LCR, sang), une biopsie cutanée au niveau de la nuque (zone avec des folicules pileux riches en terminaisons nerveuses) et le tissu cérébral en post mortem, permettant ainsi d'identifier le virus ou ses antigènes.

La rage, malgré les avancées scientifiques demeure une réalité dramatique. C'est une pathologie mortelle où aucun traitement curatif n'est actuellement efficace après l'apparition des signes cliniques.

Pourtant, cette maladie fatale à 100% est entièrement évitable à 100% grâce à la vaccination et aux mesures préventives. Chaque contact avec un animal inconnu ou même domestique non vacciné contre la rage (que ce soit une morsure, une griffure ou un simple léchage de peau lésée) doit être considéré comme une urgence médicale. La prophylaxie post-exposition repose sur trois gestes indissociables : un lavage abondant à l'eau et au savon immédiat de la plaie, une vaccination antirabique complète et, pour les expositions sévères, l'administration d'immunoglobulines spécifiques.

Par ailleurs, aucune stratégie humaine ne peut réussir sans contrôle de la rage animale. Vacciner au moins 70% de la population canine d'une zone donnée permet de rompre les cycles de transmission et de réduire considérablement les cas humains.

Le Maroc est face à un défi majeur, consistant à passer d'une stratégie de lutte à une stratégie d'élimination. Nous disposons d'une stratégie nationale multisectorielle visant à éliminer la rage avant 2030. Cet objectif est réalisable à condition d'intensifier les actions mises en place, et améliorer certains points fondamentaux . Nous soulignons essentiellement parmi ces points, la sous-notification des cas, la faiblesse de la couverture vaccinale chez les animaux et l'accès difficile aux centres antirabiques dans certaines régions.

Rappelons aussi que l'éducation, la sensibilisation et la formation des professionnels impliqués dans les différents secteurs concernés est indispensable. De même, l'investissement soutenu dans les campagnes de sensibilisation auprès des populations locales, des élus, des agents locaux des collectivités territoriales est essentiel pour ancrer durablement une culture de prévention.

Le 28 septembre 2025, nous avons célébré, à l'instar de la communauté internationale la journée mondiale contre la rage, sous le thème : « Agir maintenant : toi, moi, la communauté ». Cette action nous invite à agir individuellement et collectivement pour stopper la propagation de la rage transmise par les chiens et atteindre l'objectif : « Zéro rage, d'ici 2030 ».

Rev Mar Mal Enf 2025 ; 60 : 3-9
Revue Marocaine des Maladies de l'Enfant
Mise au Point

Vaccination et syndrome néphrotique idiopathique de l'enfant

S. Tizki, N. Baddouh, F. Khayi, A, Daoudi, K. Nainia

Service de pédiatrie, CHU Souss Massa, Laboratoire LARISS, FMPA, Université Ibn Zohr, Agadir, Maroc
Auteur correspondant : s.tizki@uiz.ac.ma

RESUME

Les vaccins représentent l'évolution médicale la plus importante des deux derniers siècles, permettant la prévention et l'éradication formelle d'un grand nombre de maladies infectieuses. Les enfants atteints du syndrome néphrotique idiopathique (SNI) sont d'une part dans un état d'immunodépression et d'autre part ils ont besoin d'un traitement prolongé aux stéroïdes et/ou immunosuppresseurs pour prévenir la rechute du SNI. Cette immunodépression contribue au risque potentiel élevé d'infections, d'où la nécessité d'une vaccination assurant la protection contre certaines maladies. Toutefois, les dangers associés au vaccin peuvent inclure son inefficacité, provoquer une maladie liée au vaccin et déclencher une rechute du syndrome néphrotique idiopathique. Ainsi, le rapport bénéfice-risque est favorable pour une vaccination suivant le programme national de vaccination, ainsi qu'un renforcement de la vaccination contre certains agents notamment le pneumocoque et la grippe. Par ailleurs, les vaccins vivants, doivent être utilisés avec précaution.

Mots clés: *Enfants, Vaccin, Syndrome néphrotique idiopathique, Maladies infectieuses.*

ABSTRACT

Vaccines represent the most important medical development of the last two centuries, enabling the prevention and formal eradication of many infectious diseases. Children with idiopathic nephrotic syndrome (INS) are immunosuppressed and require prolonged treatment with steroids and immunosuppressants to prevent relapse. This immunodepression contributes to the potentially high risk of infection, hence the need for vaccination to protect against these diseases. However, the dangers associated with the vaccine may include ineffectiveness, vaccine-related illness, and relapse of idiopathic nephrotic syndrome. Thus, the benefit-risk ratio is favorable for vaccination according to the national immunization program and reinforcement of vaccination against certain agents, notably pneumococcus and influenza. Live vaccines should be used with caution.

Keywords: *Children, Vaccine, Idiopathic Nephrotic Syndrome, Infectious diseases.*

INTRODUCTION

L'utilisation de vaccins dans le syndrome néphrotique idiopathique (SNI) de l'enfant est toujours un sujet d'actualité. Les patients atteints de SNI sont en effet à haut risque de développer des complications infectieuses graves en raison de la dépression immunitaire due à l'hypogammaglobulinémie et aux agents immunosuppresseurs [1,2]. Les vaccins sont la solution adéquate pour prévenir les infections à condition qu'ils atteignent un titre suffisant d'anticorps spécifiques dans la circulation. La sécurité est particulièrement importante pour les préparations de vaccins vivants atténués, car les patients peuvent être exposés au risque de développer une infection virale due aux souches vaccinales [3]. Une deuxième préoccupation concerne la conversion sérique post-vaccinale qui peut être limitée par la présence d'une protéinurie et/ou par la concomitance de traitements immunosuppresseurs [4,5].

VACCINS CONTENANT DES VIRUS VIVANTS ATTÉNUÉ

À l'exception du vaccin Varicelle-zona, l'innocuité et la récurrence du SNI après l'administration de vaccins vivants atténués n'ont été étudiées que dans quelques études intéressant le vaccin de la rougeole, des oreillons et de la rubéole.

Dans l'étude de Kamei et al. [6], 2 patients ont été vaccinés contre la rougeole seule et 31 ont reçu un vaccin rougeole-rubéole (RR). La séroconversion après le vaccin RR était élevée tant pour la rougeole (95%) que pour la rubéole (100%). Elle s'est maintenue après un an sans aucun effet secondaire, ce qui est en faveur d'une bonne séroconversion. D'autre part, 24 enfants atteints de SNI ont été vaccinés en utilisant deux vaccins préparés avec des souches d'oreillons différentes. Il a été ont noté une séroconversion aux alentours de 50% seulement qui a baissé à 20% après 1 an.

Par ailleurs, l'efficacité et l'innocuité du vaccin de la varicelle ont été plus largement étudiées. Des données publiées en 1997 sur un petit groupe de 7 enfants atteints de SNI ont montré qu'un programme de vaccination en deux doses est nécessaire chez la majorité des patients atteints de SNI pour obtenir une protection satisfaisante contre la varicelle [7].

En 2003, le Southwest Pediatric Nephrology Study Group a publié les résultats d'une étude clinique multicentrique portant sur 29 enfants ayant reçu 2 doses de vaccin atténué contre le VZV (Varilrix, Merck) et suivis pendant 2 ans [8]. Tous les patients avaient développé une immunité après la première dose de vaccin et 91% d'entre eux ont conservé des anticorps après 2 ans. Ceci qui montre l'efficacité incontestable de ce vaccin chez les enfants suivis pour SNI.

VACCINS CONTENANT DES BACTÉRIES/ VIRUS INACTIVÉS

Plusieurs études ont porté sur l'efficacité et les effets secondaires du vaccin antipneumococcique conjugué (PCV) [9,10] et plus récemment, du vaccin antipneumococcique polysaccharidique (PPSV23) chez des sujets atteints de SNI qui ont reçu à la fois une dose initiale [11,12] et un rappel [13].

Ainsi, la vaccination par le PPSV23 a été réalisée chez 302 patients atteints de SNI corticosensible et 13 de SNI corticorésistant, sans effets secondaires ni récurrence du SNI [14]. De même, les vaccins PCV se sont avérés sûrs et efficaces chez 62 enfants atteints de SNI qui ont reçu la première dose et le rappel [13].

Les épidémies annuelles de grippe ont un impact significatif sur l'évolution clinique des enfants atteints de SNI car ils courent un risque élevé d'infections graves et d'éventuelles rechutes de SNI secondaires à l'infection [15]. De nombreuses études préconisent une prophylaxie chez les enfants et les personnes qui s'en occupent avant le début de la saison grippale, avec des vaccins produits chaque année après l'isolement des souches virales [16,17]. Ces mêmes études ont fait état d'une réponse immunologique adéquate aux vaccins contre la grippe chez les enfants atteints de SNI [17], associée à une réduction des complications et des rechutes [18,19].

Une vaste étude publiée en 2021 [19] a recensé 306 enfants atteints de syndrome grippal : 102 ont été vaccinés, 204 ont constitué le groupe de contrôle qui n'a pas reçu le vaccin. La récurrence du syndrome grippal était beaucoup plus élevée dans ce dernier groupe que chez les enfants vaccinés (0,74% vs 0,25%). Parallèlement, les enfants vaccinés présentaient également un risque réduit de rechute du SNI (0,22%), ce qui confirme indi-

rectement que l'infection grippale peut être corrélée à la rechute du SNI.

VACCINS CONTENANT DES ANTIGÈNES RECOMBINANTS ET PURIFIÉS

Vaccin de l'hépatite B : Une étude observationnelle a été réalisée chez 41 enfants (âgés de 1 à 10 ans) atteints de SNI, dont certains (24/41) étaient sous corticothérapie [20]. La séroconversion était plus élevée chez les patients ne suivant pas de traitement (76,5% contre 37,5%). Une récurrence précoce du SNI (dans le mois suivant la vaccination) a été observée chez 14 patients (5 sous corticoïdes et 9 sans aucun traitement).

Vaccins anti-Méningocoque B-C : Dans l'étude de De Serres et al. [21], on a étudié l'incidence de la première hospitalisation pour SNI dans une province du Québec (région du Saguenay-Lac-Saint-Jean), zone endémique pour le méningocoque du groupe B, où la vaccination antiméningococcique a commencé plus tôt que dans d'autres régions du Canada. On a constaté une forte augmentation des hospitalisations pour SNI au cours de l'année suivant la vaccination (13,3/100 000 habitants contre 1,6/100 000 les 10 années précédentes), soit un taux d'hospitalisation 3,6 fois plus élevé que dans le reste du Québec et 8 fois plus élevé qu'avant la campagne. Andrews et al. [22] ont examiné les admissions hospitalières anglaises pour SNI entre 2005 et 2019 dans une population de 2 à 23 mois et n'ont pas observé d'augmentation des épisodes après vaccination. Enfin, le SNI n'a pas été signalé comme effet secondaire du vaccin antiméningococcique dans de vastes cohortes au Royaume-Uni [23] et en Allemagne [24].

Papillomavirus humain (HPV) : La vaccination est indiquée vers 12 ans chez les filles. Aucune association n'a été rapportée entre le vaccin HPV et les rechutes de SNI [25].

ANATOXINE OU TOXOÏDE

Ajay et al. [21] ont montré une séroprotection suffisante après trois doses du vaccin contre la diphtérie-tétanos-coqueluche administrées à 40 enfants atteints de SNI. De plus, Angeletti et al [26] ont suivi pendant 24 mois 9 enfants atteints de SNI qui avaient reçu le vaccin contre la diphtérie, le tétanos et la coqueluche acellulaire associé au poliovirus inactivé et ont constaté une incidence de récurrence non différente de celle du groupe témoin de SNI ne recevant pas de vaccins.

SÉCURITÉ POST-VACCINATION ET RECHUTES

Une revue systématique et méta-analyse conduite par Angeletti et al. [3], incluant 89 études et 1 015 patients pédiatriques atteints de SNI, a évalué l'efficacité et la sécurité vaccinales. Les données montrent une réponse immunitaire satisfaisante dans la majorité des cas, avec des titres d'anticorps comparables à ceux des enfants sains pour les vaccins inactivés. Quelques épisodes isolés de rechute ou de SNI de novo post-vaccination ont été signalés, sans lien causal formel établi. Les auteurs concluent que les bénéfices de la vaccination surpassent largement les risques.

Ces résultats sont en accord avec ceux rapportés par Ishimori et al. [27], qui ont mené une étude rétrospective multicentrique au Japon portant sur 104 enfants atteints de SNI, ayant reçu au total 208 doses de vaccin antigrippal inactivé. En comparant l'incidence annuelle de rechute post-vaccination à celle observée en dehors de toute vaccination, ils n'ont trouvé aucune différence significative (1,23 vs 1,19 rechute/personne-année ; p=0,88). L'analyse multivariée a identifié la poursuite d'une corticothérapie à forte dose au moment de l'injection, comme seul facteur associé à un risque plus élevé de rechute confirmant ainsi que la vaccination antigrippale reste sûre, même sous traitement immunosuppresseur léger à modéré.

Toutefois, au-delà de la sécurité et de l'efficacité clinique, la question de l'adhésion aux recommandations vaccinales reste centrale. C'est ce qu'illustre l'enquête transversale de Tran et al. [28], réalisée en Australie auprès de 202 professionnels de santé et 150 parents d'enfants atteints de SNI. Si 82% des médecins déclaraient recommander toutes les vaccinations usuelles, seuls 58% des enfants avaient un calendrier vaccinal complet. Les inquiétudes parentales concernant un risque de rechute et le manque d'informations adaptées expliquent en partie cette couverture insuffisante, mettant en évidence la nécessité d'un dialogue renforcé entre soignants et familles.

Cette problématique est également illustrée par l'étude prospective italienne d'Angeletti et al. [29] qui a suivi 63 enfants atteints de SNI après l'administration de différents vaccins inactivés (DTCa, IPV, vaccin antipneumococcique conjugué). Aucun cas de rechute n'a été observé dans le mois suivant l'injection. Les réponses sérologiques étaient comparables à celles d'enfants en bonne santé. Ces données confirment que les vaccins inactivés peuvent être administrés sans risque accru de rechute y compris en présence d'un traitement d'entretien à faible dose.

Pourtant, certaines vaccinations spécifiques restent insuffisamment mises en œuvre. L'étude observationnelle de Klifa et al. [30] menée en France a révélé qu'à peine 32% des enfants suivis pour SNI avaient reçu le vaccin antigrippal lors de la dernière saison. Les principales raisons invoquées par les parents étaient la crainte d'induire une rechute (45%), l'absence de recommandation explicite du médecin (38%) et la difficulté d'accès au vaccin (17%).

Enfin, l'étude interventionnelle de Sandokji et al. [31] démontre qu'une stratégie éducative ciblée et un suivi actif peuvent améliorer considérablement la couverture vaccinale. En intégrant des séances d'information pour les parents et des rappels électroniques pour les médecins, la proportion d'enfants ayant reçu le PPSV23 est passée de 45% à 78% en six mois. Ces résultats illustrent l'impact concret d'interventions structurées pour optimiser la protection vaccinale des enfants atteints de SNI.

RECOMMANDATIONS INTERNATIONALES POUR LA VACCINATION DU SNI CHEZ L'ENFANT (Fig.1) :

Les recommandations 2021 du KDIGO sont en faveur d'une vaccination contre le pneumocoque, le virus de la grippe annuelle et les vaccins inactivés. Par contre, les vaccins à virus vivants atténués (rougeole, oreillons, rubéole, varicelle, rotavirus) ne sont pas indiqués chez

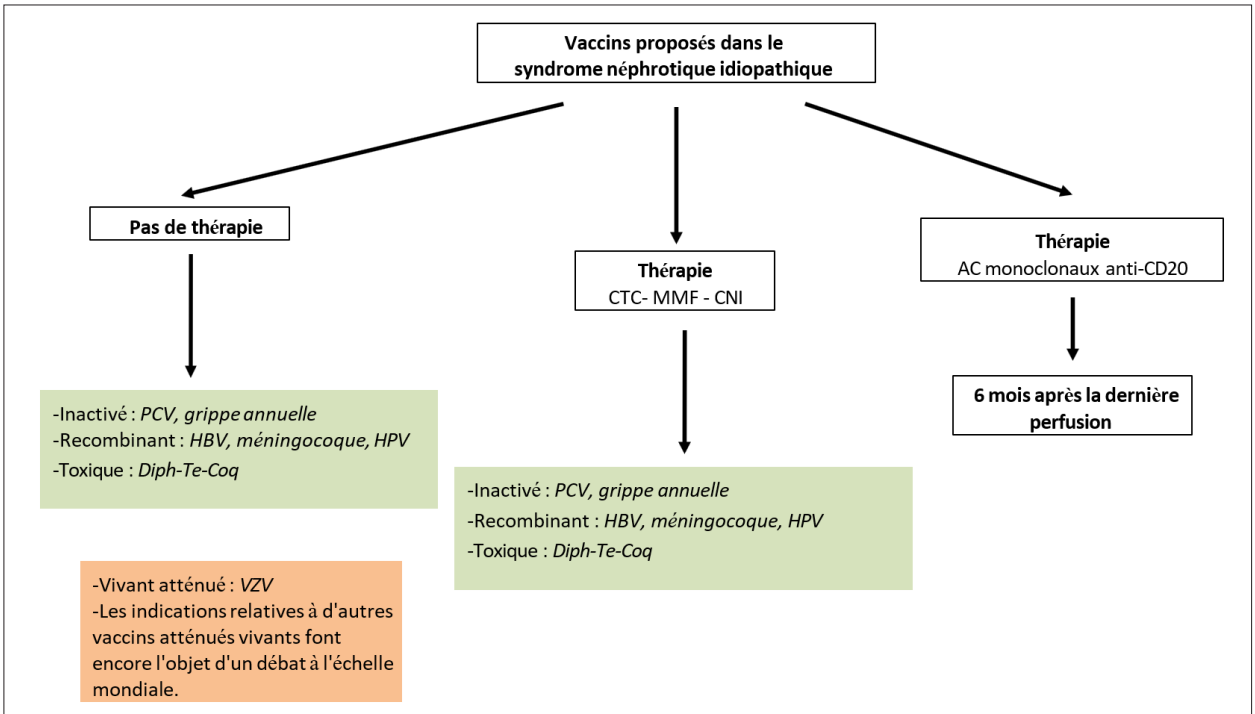

PCV : vaccin antipneumococcique, HBV : vaccin antihépatite B, HPV : vaccin anti papilloma virus, Diph-Te-Coq : vaccin anti-diphtérie-tétanos-coqueluche, VZV : vaccin anti- varicelle, CTC : corticothérapie, MMF : Mycophénolate mofétil, CNI : Calcineurin Inhibitor

Fig.1. Recommandations internationales pour la vaccination du SNI chez l'enfant

Tableau I. Calendrier vaccinal recommandé aux enfants suivis pour un syndrome néphrotique idiopathique.

Vaccin	Naissance	Semaines						Mois				Années		Recommandations du SNI
		4	8	10	12	16	18	6	9	12	18	5	11	
Hépatite B	HBn à la naissance													
	Si non administré à la naissance	HB1												
BCG		BCG												Contre indiqué si IS
Poliomyélite oral		VPO0	VPO1		VPO2	VPO3					VPO4	VPO5		Rappel à distance des rechutes
DTC-Hib- HB (Pentavalent)			Penta 1		Penta 2	Penta 3								
Pneumocoque				PCV1			PCV2	PCV3		PCV4				• < 2 ans : PNI + vaccin 23-valent à 2 ans. • 2 ans à 5 ans : - non vacciné : 2 doses du vaccin 13 valent à 2 mois d'intervalle puis 1 dose du vaccin 23 valent 2 mois après - vacciné : 1 dose du vaccin 23valent • 5 ans : - non vacciné : 1 vaccin 13 valences, puis 1 vaccin 23 valent 2 mois après. - vacciné : 1 vaccin 23 valent.
Rotavirus			Rota1		Rota2	Rota3								
Poliomyélite inactivé						VPI								
Rougeole et Rubeole									RR1		RR2			Si non immunisé : vaccin dès que possible en rémission, ou CTC <2mg/kg/j, ou 3mois après les bolus, sans IS, ou 6 mois loin du Rituximab
Diphtérie – Tétanos-Coqueluche											DTC1	DTC2		Rappel à distance des rechutes
Papillomavirus													HVP	Fille : dès l'age de 9 ans Garçon : l'adolescence si sous IS
Grippe														Chaque année
Varicelle														Si non immunisé : vaccin dès que possible en rémission, ou CTC <2mg/kg/j, ou 3mois après les bolus, sans IS, ou 6 mois loin du Rituximab

les patients recevant des immunosuppresseurs ou des agents cytotoxiques [22].

L'American Academy of Pediatrics (AAP) a recommandé de vacciner les enfants suivis pour SNI avec le vaccin anti pneumococcique 13 valents pneumococcique suivi du PPSV23 après 8 semaines et 5 ans à partir de la date de la première dose [23]. L'AAP a également indiqué de différer l'administration des vaccins vivants atténués en cas d'administration de forte dose de corticoïdes et d'immunosuppresseurs [23].

L'Advisory Committee on Immunization Practices (ACIP) a préconisé la vaccination antigrippale saisonnière annuelle, [24].

L'Association internationale de néphrologie pédiatrique [1] (IPNA) a recommandé d'effectuer sans délai toutes les vaccinations chez les patients atteints de SNI, y compris les vaccins contre le pneumocoque, le méningocoque, l'Haemophilus influenzae et le VZV. Le vaccin antigrippal inactivé est recommandé tous les ans.

En pratique (Tab.I) :

Au moment du diagnostic de SNI de l'enfant, il est impératif de faire un bilan du calendrier vaccinal :

1. Vaccin anti pneumococcique : Sans une vaccination complète antipneumococcique, un rattrapage vaccinal est nécessaire, que ce soit sous une forte dose de corticothérapie ou une protéinurie importante et une hypoalbuminémie. Cela permet d'obtenir une protection en 4 semaines.

- Enfants de moins de 2 ans : un programme vaccinal antipneumococcique classique et un vaccin polyosidique 23 valent dès l'âge de 2 ans.
- Enfants de 2 ans à 5 ans :
    - Si jamais vacciné par le vaccin 13 valent : deux doses du vaccin 13 valent à 2 mois d'intervalle, suivies d'une dose du vaccin 23 valent au moins 2 mois après
    - Si vacciné avant 24 mois avec le vaccin 13 valent : une dose du vaccin 23 valent à intervalle d'au moins 2 mois.
- Enfants de plus de 5 ans :
    - Si jamais vacciné : un vaccin 13 vale, suivi au moins 2 mois plus tard d'un vaccin polysidique de 23 valent.
    - Si vacciné : un vaccin polyosidique de 23 valent.

2. Vaccin contre l'Haemophilus influenzae B : Dès le diagnostic, la mise à jour de ce vaccin est nécessaire.

3. Vaccins contre la varicelle et la rougeole : Dès le diagnostic, une sérologie varicelle et rougeole peuvent être proposées. Si le malade n'est pas immunisé contre ces maladies, ces vaccins vivants doivent être administrés dès que la dose de prednisone est inférieure à 2 mg/kg/j depuis plus de 14 jours ou plus de 3 mois si des bolus de corticoïdes sont reçues, ceci en l'absence de tout traitement immunosuppresseur. Si le malade est sous Rituximab, un intervalle de 6 mois est nécessaire après la dernière dose. Il ne faut jamais administrer 2 vaccins vivants le jour même. Il est également recommandé de vacciner les membres de famille des malades (parents, frères et sœurs) afin de garantir leur immunité. En cas d'une infection à varicelle, un traitement antiviral est recommandé à base d'aciclovir durant 5 jours par voie intraveineuse et/ou (pour les enfants sous immunosuppresseurs) par un IgIV spécifique anti-varicelle (VZV Ig) dans les 48-96 heures qui suivent le diagnostic. Depuis décembre 2012, ces immunoglobulines spécifiques (VZIG) sont commercialisées aux États-Unis sous le nom de VariZIG® et sont également disponibles en autorisation temporaire d'utilisation (ATU) en France sous le nom de Varitect®. Cependant, elles ne sont pas disponibles au Maroc.

4. BCG : Sous traitement immunosuppresseur, le BCG est contre indiqué en raison des dangers associés à la BCgite localisée ou systémique.

5. Vaccin DTPolio : Il est recommandé de réaliser les rappels de DTPolio dans une période de rémission de la maladie, en évitant toute rechute.

6. Vaccin antigrippe : une vaccination antigrippale annuelle est recommandée pour l'enfant et ses proches.

7. Vaccin contre le papillomavirus : Il est recommandé de vacciner selon le schéma de trois vaccins les filles dès l'âge de 9 ans, et les garçons s'ils recevront encore une immunosuppression pendant leur adolescence.

CONCLUSION

Le rapport bénéfice/risque de la vaccination est favorable pour les enfants souffrant du syndrome néphrotique idiopathique. Les personnels soignants qui s'occupent de ces enfants doivent en être persuadés de l'intérêt de cette vaccination et mettre en œuvre tous les moyens pour la promouvoir, conformément aux recommandations.

Références

1. Trautmann A, Vivarelli M, Samuel S, et al. IPNA clinical practice recommendations for the diagnosis and management of child-

ren with steroid-resistant nephrotic syndrome. Pediatr Nephrol. 2022;37(5):1529-1561. doi:10.1007/s00467-021-05012-1.
2. Chan EYH, Boyer O. Childhood idiopathic nephrotic syndrome: recent advancements shaping future guidelines. Pediatr Nephrol. 2025;40:2431-2442. doi:10.1007/s00467-024-06634-9.
3. Angeletti A, Lugani F, La Porta E, et al. Vaccines and nephrotic syndrome: efficacy and safety. Pediatr Nephrol. 2023;38(9):2915-2928. doi:10.1007/s00467-022-05835-4.
4. Kamei K, Miyairi I, Ishikura K, et al. Prospective study of live attenuated vaccines for patients with nephrotic syndrome receiving immunosuppressive agents. J Pediatr. 2018;196:217-222. doi:10.1016/j.jpeds.2017.12.064.
5. Kamei K. Live attenuated vaccines in patients receiving immunosuppressive agents. Pediatr Nephrol. 2023;38:3889-3900. doi:10.1007/s00467-023-05969-z.
6. Furth SL, Arbus GS, Hogg RJ, et al. Varicella vaccination in children with nephrotic syndrome: a report of the Southwest Pediatric Nephrology Study Group. J Pediatr. 2003;142(2):145-148. doi:10.1067/mpd.2003.37.
7. Liakou CD, Askiti V, Mitsioni A, et al. Safety and immunogenicity of booster immunization with 7-valent pneumococcal conjugate vaccine in children with idiopathic nephrotic syndrome. Vaccine. 2014;32(12):1394-1397. doi:10.1016/j.vaccine.2013.11.106.
8. Aoun B, Wannous H, Azéma C, Ulinski T. Polysaccharide pneumococcal vaccination of nephrotic children at disease onset: long-term data. Pediatr Nephrol. 2010;25(9):1773-1774. doi:10.1007/s00467-010-1504-7.
9. Liakou CD, Askiti V, Mitsioni A, et al. Safety, immunogenicity and kinetics of immune response to 7-valent pneumococcal conjugate vaccine in children with idiopathic nephrotic syndrome. Vaccine. 2011;29(40):6834-6837. doi:10.1016/j.vaccine.2010.12.042.
10. Pittet LF, Posfay-Barbe KM, Chehade H, et al. Optimizing seroprotection against pneumococcus in children with nephrotic syndrome using the 13-valent pneumococcal conjugate vaccine. Vaccine. 2016;34(42):4948-4954. doi:10.1016/j.vaccine.2016.08.035.
11. Goonewardene ST, Tang C, Tan LT, et al. Safety and efficacy of pneumococcal vaccination in pediatric nephrotic syndrome. Front Pediatr. 2019;7:339. doi:10.3389/fped.2019.00339.
12. Fernandes P, Jorge S, Lopes JA. Relapse of nephrotic syndrome following the use of 2009 pandemic influenza A (H1N1) vaccine. Am J Kidney Dis. 2010;56(1):185-186. doi:10.1053/j.ajkd.2010.03.012.
13. Kim CO, Nam CM, Lee DC, et al. Clinical predictors of novel influenza A (H1N1) infection in Korea. Yonsei Med J. 2010;51(6):895-900. doi:10.3349/ymj.2010.51.6.895.
14. Brydak LB, Machala M. Humoral immune response to influenza vaccination in patients from high-risk groups. Drugs. 2000;60(1):35-53. doi:10.2165/00003495-200060001-00003.
15. Poyrazoğlu HM, Düşünsel R, Gündüz Z, et al. Antibody response to influenza A vaccination in children with nephrotic syndrome. Pediatr Nephrol. 2004;19(1):57-60. doi:10.1007/s00467-003-1284-1.
16. Ishimori S, Ando T, Kikunaga K, et al. Influenza virus vaccination in pediatric nephrotic syndrome significantly reduces relapse and infection rates: nationwide survey in Japan. Sci Rep. 2021;11:23305. doi:10.1038/s41598-021-02619-6.
17. De Serres G, Billard MN, Gariépy MC, et al. Nephrotic syndrome following four-component meningococcal B vaccination: epidemiologic investigation of a surveillance signal. Vaccine. 2019;37(35):4996-5002. doi:10.1016/j.vaccine.2019.07.039.
18. Andrews N, Stowe J, Miller E. Nephrotic syndrome in infants and toddlers before and after introduction of the meningococcal B vaccine programme in England: an ecological study. Vaccine. 2020;38(31):4816-4819. doi:10.1016/j.vaccine.2020.05.058.
19. Bryan P, Seabroke S, Wong J, et al. Safety of multicomponent meningococcal group B vaccine (4CMenB) in routine infant immunization in the UK: a prospective surveillance study. Lancet Child Adolesc Health. 2018;2(6):395-403. doi:10.1016/S2352-4642(18)30103-3.
20. Mentzer D, Oberle D, Keller-Stanislawski B. Adverse events following immunisation with a meningococcal serogroup B vaccine: report from post-marketing surveillance, Germany, 2013 to 2016. Euro Surveill. 2018;23(17):17-00468. doi:10.2807/1560-7917.ES.2018.23.17.17-00468.
21. Ajay M, Mantan M, Dabas A, et al. Seroprotection for diphtheria, pertussis, tetanus and measles in children with nephrotic syndrome. Indian Pediatr. 2021;58(3):233-236. doi:10.1007/s13312-021-2137-6.
22. Radhakrishnan J, Cattran DC. The KDIGO practice guideline on glomerulonephritis: reading between the (guide) lines—application to the individual patient. Kidney Int. 2012;82(8):840-856. doi:10.1038/ki.2012.280.
23. Gipson DS, Massengill SF, Yao L, et al. Management of childhood onset nephrotic syndrome. Pediatrics. 2009;124(2):747-757. doi:10.1542/peds.2008-1559.
24. Nuorti JP, Whitney CG; Centers for Disease Control and Prevention (CDC). Prevention of pneumococcal disease among infants and children: use of 13-valent pneumococcal conjugate vaccine and 23-valent pneumococcal polysaccharide vaccine. MMWR Recomm Rep. 2010;59(RR-11):1-18.
25. Ulinski T, Leroy S, Dubrel M, et al. High serological response to pneumococcal vaccine in nephrotic children at disease onset on high-dose prednisone. Pediatr Nephrol. 2008;23(7):1107-1113. doi:10.1007/s00467-007-0726-y.
26. Angeletti A, Lugani F, La Porta E, et al. Efficacy and safety of vaccinations in pediatric nephrotic syndrome: a systematic review and meta-analysis. Pediatr Nephrol. 2022;37(8):1907-1924. doi:10.1007/s00467-021-05316-2.
27. Ishimori S, Ando T, Kikunaga K, et al. Safety of inactivated influenza vaccination in children with nephrotic syndrome: a multicenter retrospective study in Japan. Vaccine. 2020;38(36):5746-5751. doi:10.1016/j.vaccine.2020.07.021.
28. Tran D, Ooi K, Craig J, et al. Vaccination coverage and barriers in children with nephrotic syndrome: a national cross-sectional survey. Pediatr Nephrol. 2021;36(12):4041-4050. doi:10.1007/s00467-021-05169-x.
29. Angeletti A, Lugani F, La Porta E, et al. Immunogenicity and safety of inactivated vaccines in children with idiopathic nephrotic syndrome: a prospective study. Clin Kidney J. 2021;14(9):2074-2081. doi:10.1093/ckj/sfab050.
30. Klifa R, Ranchin B, Vial T, et al. Influenza vaccination coverage in children with nephrotic syndrome: a French observational study. Nephrol Dial Transplant. 2019;34(3):516-523. doi:10.1093/ndt/gfy081.
31. Sandokji I, Alhasan K, Khalil S, et al. Improving pneumococcal polysaccharide vaccine uptake in pediatric nephrotic syndrome: an interventional study. Pediatr Nephrol. 2022;37(5):1215-1223. doi:10.1007/s00467-021-05102-2

Revue Marocaine des Maladies de l'Enfant

Article original

Polype antrochoanal de l'enfant : Stratégie diagnostique et approche thérapeutique

R. Bouatay[1,2], O. Ben Khalifa[1], S. Farhani[1], N. Bouaziz[1,2], A. El Korbi[1,2], K. Harrathi[1,2], J. Koubaa[1,2]

[1] Service d'ORL et de CCF ; CHU Fattouma Bourguiba de Monastir
[2] Université de Monastir, Tunisie
Auteur correspondant : rbouattay@yahoo.fr
Conflit d'intérêt : Aucun

Résumé

L'objectif de ce travail est de discuter l'éthiopathogénie, la stratégie diagnostique et l'approche thérapeutique devant le polype antro choanal (PAC) de l'enfant.

Il s'agit d'étude rétrospective descriptive sur une période de 10 ans ayant colligé 21 cas de PAC pédiatrique pris en charge dans notre département.

Dans notre série d'étude, l'âge moyen était de 11,9 ans avec un sexe ratio de 3,2. Le principal motif de consultation était l'obstruction nasale unilatérale. L'endoscopie nasale a montré une formation translucide provenant du méat moyen et se prolabant dans le cavum chez 61,9% des patients. Tous les malades ont eu une imagerie pré opératoire (TDM/cone Beam) ayant montré un aspect évocateur de polype antrochoanal. Tous les patients ont eu une chirurgie endoscopique endonasale. Un seul patient a nécessité une résection par voie endobuccale associée à la voie endonasale. Aucune complication n'a été observée. La récidive a été observée dans 23,8% des cas après un délai de 24 mois. Tous les patients ont eu une reprise avec élargissement de l'ancienne méatotomie.

Bien que le PAC ne soit pas fréquent, il présente un défi thérapeutique vu le risque important de récurrence particulièrement chez l'enfant. Une meilleure connaissance de l'étiopathogénie qui reste à ce jour énigmatique permet dans l'avenir des avancées thérapeutiques et même préventives.

Mots clés : Chirurgie endonasale endoscopique, Enfant, Polype antrochoanal, Récidive.

Abstract

The objective of this work is to discuss ethiopathogenesis, diagnostic strategy and therapeutic approach in front of antrochoanal polyp (ACP) in children.

It's a descriptive retrospective study over a period of 10 years, collecting 21 cases of pediatric ACP managed in our department.

In our study series, the average age was 11.9 years with a sex ratio of 3.2. The main reason for consultation was unilateral nasal obstruction. Endoscopic examination showed a translucent formation originating from the middle meatus and extending into the nasopharynx in 61.9% of cases. All patients had preoperative imaging (CT/cone beam) showing an appearance suggestive of ACP. All patients underwent endoscopic endonasal surgery. Only one patient required resection via the endobuccal approach in addition to the endonasal approach. No complications were observed. Recurrence was observed in 23.8% with a delay of 24 months. All patients underwent a revision with widening of the previous meatotomy.

Pediatric ACP presents a therapeutic challenge due to the significant risk of recurrence particularly in children. A better understanding of the etiopathogenesis will allow therapeutic and even preventive advances in the future.

Keywords: Endoscopic endonasal surgery, Child, Antrochoanal polyp, Recurrence.

Introduction

Le polype antrochoanal de Killian (PAC) est une pathologie rare qui représente environ 4 à 6% de tous les polypes nasaux. Il est le plus souvent observé chez les enfants et les adultes jeunes [1-3]. Le diagnostic repose sur l'endoscopie et la tomodensitométrie. Le traitement est exclusivement chirurgical. La chirurgie endoscopique endonasale est le gold standard surtout chez la population pédiatrique. L'objectif de ce travail est de discuter l'éthiopathogénie, la stratégie diagnostique et l'approche thérapeutique devant un polype antro choanal (PAC) de l'enfant.

Matériels et méthodes

Il s'agit d'une étude rétrospective mono centrique à visée descriptive étalée sur une période de 10 ans ayant colligé les patients âgés de moins de 16 ans pris en charge pour PAC.

Résultats

Notre série comporte 21 patients dont l'âge moyen était de 11,9 ans avec des extrêmes allant de 5 et 16 ans et un sexe ratio de 3,2. Le tabagisme passif est le facteur de risque le plus observé retrouvé dans 28,6% des cas, suivi des antécédents de chirurgie endonasale dans 14,3% et d'atopie dans 9,6%. L'obstruction nasale était le signe fonctionnel le plus fréquemment rapporté (Fig.1). Elle était unilatérale dans tous les cas, droite dans 62% et gauche dans 38% des cas. Le délai de consultation variait de 4 mois à 5 ans avec une moyenne de 18 mois.

L'examen endoscopique montrait une formation translucide lisse luisante non saignante au contact provenant du méat moyen chez 19 patients et se prolabant en postérieur vers le cavum chez 13 patients (Fig.2). Une extension au vestibule narinaire a été objectivée chez 6 patients. Une hyperéosinophilie a été observée seulement chez 4 patients. Tous les patients ont eu une imagerie postopératoire (Cone Beam/TDM du massif facial) ayant montré un comblement subtotal à total du sinus maxillaire avec une extension au choane ipsilaterale chez 16 patients (Fig.3). Tous les patients ont eu une résection du PAC par voie endoscopique endonasale moyennant une méatotomie moyenne (Fig.4). Une

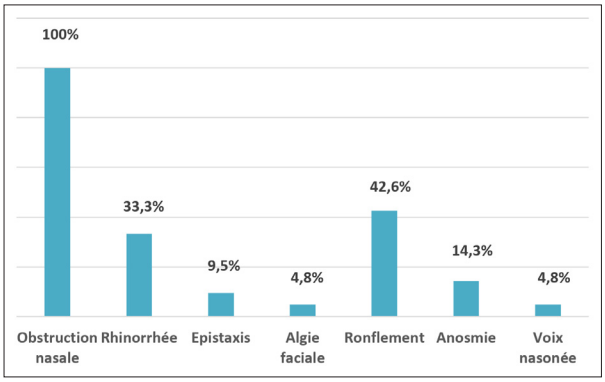

Fig.1. Répartition des patients selon les signes fonctionnels.

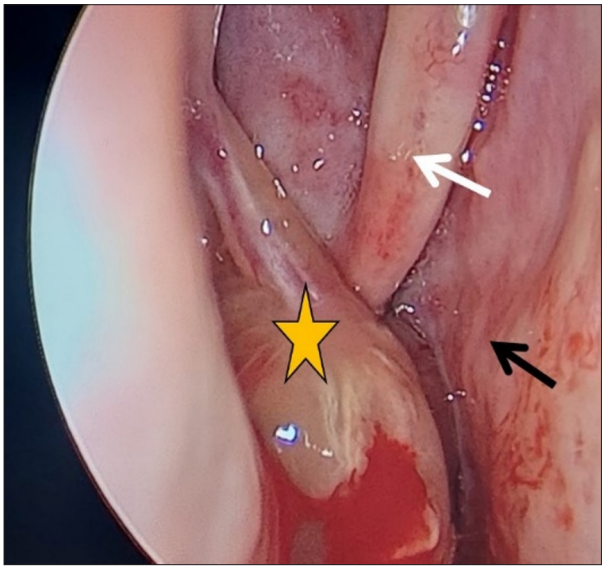

Fig.2. Aspect endoscopique d'une formation translucide provenant du méat moyen droit (étoile) ; cornet moyen (flèche blanche) ; cloison nasale (flèche noire).

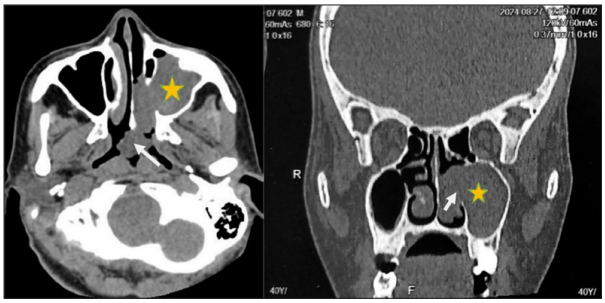

Fig.3. TDM du massif facial en coupes axiale et coronale montrant un comblement du sinus maxillaire gauche (étoile) avec extension à la choane gauche et au cavum (flèche).

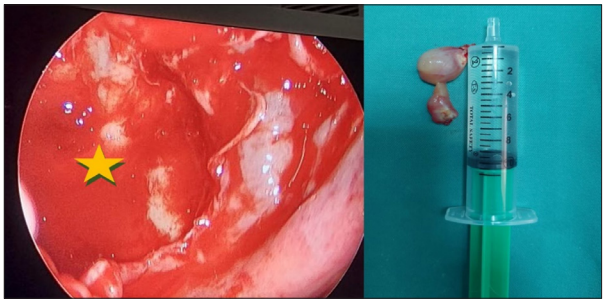

Fig.4. Aspect per opératoire de la méatotomie moyenne après exérèse du PAC (étoile).

résection par voie endobuccale associée a été faite chez un seul patient. Une récidive a été observée chez cinq patients (23,8%) après un délai moyen de 24 mois [1-72] après l'intervention. Tous ces patients ont eu une reprise par voie endonasale avec exérèse du polype et élargissement de l'ancienne méatotomie moyenne. Un seul patient a eu une bi-méatotomie moyenne et inferieure. Un seul patient a présenté des récidives multiples nécessitant des reprises avec élargissement de la méatotomie.

Discussion

Le polype antrochoanal de Killian (PAC) est une pathologie rare qui représente environ 4 à 6% de tous les polypes nasaux. Il est le plus souvent observé chez les enfants et les adultes jeunes [1-3]. Son incidence dans la population pédiatrique avoisine 48,2% [4]. L'âge moyen varie de 10 à 14 ans avec une nette prédominance masculine [1-3]. L'étiopathogénie reste inconnue et sujette à des discussions. Plusieurs hypothèses ont été discutées dont la théorie allergique. M. Panduranga Kamath [5] a démontré une association significative entre l'hypothèse allergique et le PAC dans 52,38% des cas. Ozcan et al. ont conclu que l'étiologie du polype antrochoanal est plus probablement un processus inflammatoire chronique qu'un mécanisme allergique [6]. Frossini et al. ont appuyé la théorie de « l'acinus bloqué », qui suggère que ces polypes se développent à partir de kystes antraux formés par le blocage des glandes muqueuses acinaires dû à une inflammation chronique [4,6,7].

L'obstruction nasale est le maitre symptôme dont l'intensité dépend du volume du polype. La rhinorrhée constitue le deuxième symptôme le plus fréquemment observé. Elle est dans la majorité de cas muqueuse rarement purulente ou séreuse. L'épistaxis n'est généralement pas un signe révélateur courant, et, lorsqu'elle se manifeste, elle est généralement de faible intensité. Elle serait causée par des changements angiomateux à la surface des PAC dus à des infections récidivantes qui surviennent plus fréquemment chez l'enfant [8]. Les algies faciales peuvent être présentes et sont souvent maxillaires ou frontales. Une rhinolalie fermée, une otite séromuquese ou rarement un syndrome d'apnée de sommeil peuvent survenir. L'examen endoscopique met en évidence classiquement une formation pâle translucide lisse et régulière faisant issue du méat moyen reposant sur le plancher de la fosse nasale et se projetant en arrière vers la choane homolatérale ou le cavum [1,9]. Seulement trois cas de PAC bilatéraux chez la population pédiatrique ont été rapportés dans la littérature [10-12].

Une TDM du massif facial à haute résolution et en coupes fines (1 à 5 mm) coronales et axiales est l'examen de 1ère intention [13]. Le PAC se présente sous la forme d'une masse hypodense homogène qui occupe une partie ou la totalité de sinus maxillaire puis s'étend à travers l'ostium principal ou accessoire vers la choane homolatérale et le nasopharynx [4,13,14]. De plus, elle permet de classifier le PAC selon les extensions en 3 stades: Stade I (polype sino nasal sans extension nasopharyngée); stade II (polype qui s'étend vers le nasopharynx et obstrue totalement l'hiatus méatal); stade III (polype qui s'étend vers le nasopharynx et obstrue partiellement l'ostium du sinus maxillaire par son col) [4,15].

Le traitement du PAC de l'enfant est chirurgical dont le but est de réaliser une exérèse complète de la portion antrale et nasale du polype, soulager les symptômes et améliorer la qualité de vie de l'enfant. La chirurgie endoscopique endonasale constitue le traitement de référence du PAC car elle a l'avantage d'être moins agressive avec un court délai d'hospitalisation et une moindre morbidité. Elle consiste en une polypectomie moyennant une méatotomie moyenne afin d'extraire la portion antrale et contrôler le pédicule d'insertion. Elle permet également d'y associer d'autres gestes comme une septoplastie en cas de déviation septale et une turbinoplastie en cas d'hypertrophie turbinale pour éviter l'obstruction du complexe ostioméatal et réduire ainsi les récidives [4,16-19]. La voie de Cald Well Luc est généralement évitée chez les enfants en raison du risque de lésion des racines dentaires antérieures et des centres de croissance du maxillaire ce qui entrave le dévelop-

pement dentaire et la croissance osseuse de la mâchoire supérieure [2,4,18]. La voie combinée endoscopique endonasale associée à une mini Cald-well Luc permet un accès à toutes les parois de sinus maxillaire essentiellement la paroi antérolatérale qui est difficilement accessible par voie endoscopique endonasale [4,6,16].

Les enfants présentent un taux de récidive plus important que chez les adultes avec des taux variant de 0% à 64% [16]. Ces récidives seraient expliquées par une re-croissance d'un tissu polypeux résiduel dans l'antre maxillaire. Ce tissu résiduel correspond le plus souvent au pédicule d'insertion du polype, qui n'a pas été complètement réséqué lors de l'intervention chirurgicale initiale [2,6,10,15]. Le taux de récidive varie en fonction de la technique opératoire. En effet, l'étroitesse de la fosse nasale chez la population pédiatrique explique l'inaccessibilité de la paroi latérale de sinus maxillaire dans la voie endoscopique endonasale [15]. Galluzzi et al [20], ont rapporté les pourcentages de récurrence en fonction de la chirurgie primaire utilisée : 17,7% pour la chirurgie endoscopique endonasale (38/215 patients); 9,1% pour la voie de cald-well Luc et 0% pour l'approche combinée .

Conclusion

Bien que le polype antro choanal est une pathologie bénigne, elle reste potentiellement gênante chez la population pédiatrique en altérant la qualité de sommeil de l'enfant, la croissance staturo pondérale et le développement du massif facial. L'essor de la chirurgie endoscopique endonasale a révolutionné sa prise en charge, supplantant les techniques chirurgicales conventionnelles. Les récidives sont plus fréquemment observées chez les enfants et constituent par ailleurs la hantise pour cette pathologie. Une meilleure connaissance de l'étiopathogénie constitue à la fois un défi scientifique et permet dans l'avenir des avancées thérapeutiques voire préventives.

Références

1. Antrochoanal Polyp of Children in Yaoundé: Clinical and Paraclinical Presentation, Management and Outcome | HEALTH SCIENCES AND DISEASE.2024;25(12):88-92
2. Amor MB, Zribi S, Ennaili M, Khlifa Z, Hrigua I, Gamra OB, et al. Polype antrochoanal de l'enfant. Journal Tunisien d'ORL et de Chirurgie Cervico-Faciale. 2011;26:28-31.
3. Adnane C, Adouly T, Rouadi S, Abada R, Mahtar M. Polype antrochoanal de l'enfant : epidemiologie et prise en charge the antrochoanal polyp in children: epidemiology and management. 2014;1(1):17-20.
4. Swain SK. Antrochoanal polyp among children: A review. DYPJ. 2023;11(1):49-54.
5. Kamath MP, Hegde MC, Sreedharan S, Padmanabhan K. Antrochoanal polyps and allergy—A comparative study. Indian J Otolaryngol Head Neck Surg. 2002;54(1):7-11.
6. Iovanescu G, Anglitoiu AE, Marin KC, Gidea DF, Iovanescu D, Vintila RD. Evaluation and management of antrochoanal polyps in children. Romanian Journal of Rhinology. 2024;14(55):125-130.
7. Mandour ZM. Antrochoanal polyp in pediatric age group. Egyptian Journal of Ear, Nose, Throat and Allied Sciences. 2017;18(1):17-21.
8. Aksakal C. Examining the differences in the characteristics of antrochoanal polyps between children and adults. B-ENT. 2021;17(1):1-6.
9. Ammar H, Benariba F, Touati M, Alouane M. Polype de killian unilatéral avec obstruction nasale bilatérale. Maroc Médical [Internet]. 2006 ;28(3):180-185
10. Aksakal C. Bilateral antrochoanal polyp in a child. Journal of Craniofacial Surgery. 2018;29(8):2368-9.
11. Iziki O, Rouadi S, Abada RL, Roubal M, Mahtar M. Bilateral antrochoanal polyp: report of a new case and systematic review of the literature. Journal of Surgical Case Reports.2019(3):1-3.
12. Myatt HM, Cabrera M. Bilateral antrochoanal polyps in a child: a case report. The Journal of Laryngology & Otology. 1996;110(3):272-274.
13. Rao US, Sandeep V. Clinical and Radiological Study of Antrochoanal Polyps. 2016;3(4).
14. Pruna X, Ibañez JM, Serres X, Garriga V, Barber I, Vera J. Antrochoanal polyps in children: CT findings and differential diagnosis. Eur Radiol. 2000;10(5):849-51. doi: 10.1007/s003300051017. PMID: 10823646.
15. Meir W, Bourla R, Huszar M, Zloczower E. Antrochoanal polyp: updated clinical approach, histology characteristics, diagnosis and treatment. In: Histopathology and Liquid Biopsy.2021:1-1
16. Pagella F, Emanuelli E, Pusateri A, Borsetto D, Cazzador D, Marangoni R, et al. Clinical features and management of antrochoanal polyps in children: Cues from a clinical series of 58 patients. International Journal of Pediatric Otorhinolaryngology. 2018;114:87-91.
17. Lee T, Huang S. Endoscopic sinus surgery for antrochoanal polyps in children. Otolaryngol--head neck surg. 2006;135(5):688-692.
18. Saafan ME, Tomoum MO. Study of recurrent antrochoanal polyps: causes and how to minimize recurrence. Egypt J Otolaryngol. 2012;28(2):75-79.
19. EL-SHARKAWY AA. Endoscopic management of paediatric antrochoanal polyp: our experience. Acta Otorhinolaryngol Ital. 2013;33(2):107-111.
20. Galluzzi F, Pignataro L, Maddalone M, Garavello W. Recurrences of surgery for antrochoanal polyps in children: A systematic review. International Journal of Pediatric Otorhinolaryngology. 2018;106:26-30.

Revue Marocaine des Maladies de l'Enfant

Article original

Évaluation des réactions du stress aigu et du stress post-traumatique chez les médecins résidents en pédiatrie confrontés au décès d'un patient

N. El Ansari, M. Lakhrissi, Z. Isfaoun, M. El Kababri, A. Kili, M. El Khorassani, L. Hessissen

Service d'Hématologie et d'Oncologie Pédiatrique, Hôpital d'enfants, Rabat, Maroc, Université Mohammed V.
Auteur correspondant : naoual.elansari@gmail.com

Résumé

Objectif : La prise en charge des décès de patients est une source majeure de stress pour les résidents en pédiatrie, pouvant entraîner des réactions de stress aigu (RSA) et des troubles de stress post-traumatique (TSPT). Cette étude vise à déterminer la prévalence de ces troubles, identifier les facteurs influençant la réaction des résidents face au décès et proposer des moyens de soutien.

Patients et méthodes : Une enquête a été réalisée auprès de 49 résidents en pédiatrie ayant été exposé à au moins un décès d'un patient pendant leur formation. Un questionnaire structuré a permis de recueillir des données sur les variables sociodémographiques et les symptômes de RSA et de TSPT.

Résultats : Les résultats mettent en évidence une forte prévalence des symptômes de RSA et de TSPT, notamment l'évitement des pensées liées au décès (76 %) et les altérations de l'humeur (74 %). Les femmes ont montré une prévalence plus élevée de symptômes que les hommes. Les résidents âgés de 30 ans et plus et ceux exposés à plus de cinq décès étaient plus à risque. La spiritualité a été identifiée comme un facteur protecteur.

Conclusion : Les résidents en pédiatrie sont fortement exposés au risque de développer des symptômes de RSA et de TSPT suite au décès d'un patient. Des interventions ciblées, telles que des formations sur la gestion du deuil, des groupes de soutien psychologique et des programmes de relaxation, sont nécessaires pour prévenir ces troubles et améliorer le bien-être des résidents.

Mots clés : Décès, réaction de stress aigu (RSA), résidents en pédiatrie, soutien psychologique, trouble de stress post-traumatique (TSPT).

Summary

Aim: Managing patient deaths is a major source of stress for pediatric residents, potentially leading to acute stress reactions (ASR) and post traumatic stress disorder (PTSD). This study aimed to determine the prevalence of these disorders, identify factors influencing residents reactions to death, and propose means of support.

Patients and methods: This cross-sectional study was conducted among 49 pediatric residents who had been exposed to at least one patient death during their training. A structured questionnaire was used to collect data on sociodemographic variables and symptoms of ASR and PTSD.

Results: The results revealed a high prevalence of ASR and PTSD symptoms, including avoidance of thoughts related to death (75.5%) and mood alterations (73.5%). Women showed a higher prevalence of symptoms than men. Residents aged 30 years and older and those exposed to more than five deaths were at greater risk. Spirituality was identified as a protective factor.

Conclusions: Pediatric residents are at high risk of developing ASR and PTSD symptoms following the death of a patient. Targeted interventions, such as grief management training, psychological support groups and relaxation programs, are needed to prevent these disorders and improve residents well-being.

Keywords: Acute Stress Reaction, Patient Death, Post-Traumatic Stress Disorder, Pediatric residents, Psychological support.

Introduction

La formation en pédiatrie à l'Hôpital d'Enfants de Rabat est structurée autour de passages obligatoires dans différents services spécialisés tout au long des quatre années de formation. Le résident effectue des gardes hebdomadaires dans les urgences ou dans le service de stage, participe activement aux activités des services et à l'enseignement, tout en intégrant et ajustant les connaissances cliniques, scientifiques et psychosociales à partir des cas rencontrés. La formation inclut également des activités pédagogiques dirigées, comme les contrôles des connaissances, les staffs, les présentations bibliographiques, et les résumés de dossiers de sortie. Le résident est également formé à la recherche scientifique, notamment à travers la consultation de la littérature et l'apprentissage des méthodologies de recherche clinique. Il participe à des travaux scientifiques, rédige des articles, et présente des communications lors des congrès.

Les médecins résidents en pédiatrie, en raison de leur statut de professionnels en formation et de leurs capacités encore limitées en matière d'autorégulation émotionnelle, sont particulièrement exposés à des situations émotionnellement éprouvantes, telles que le décès d'un patient. La formation médicale au Maroc ne consacre généralement pas de module spécifique à la gestion des réactions qu'un médecin peut éprouver face au décès d'un patient.

L'absence de dispositifs de soutien adaptés et l'accumulation de ces expériences difficiles peuvent constituer des facteurs de vulnérabilité psychologique, favorisant l'émergence de troubles tels que la réaction de stress aigu (RSA) et le trouble de stress post-traumatique (TSPT) qui peuvent se développer à la suite d'une exposition à un événement extrêmement traumatique ou catastrophique.

La réaction de stress aigu (RSA), considérée comme une forme aiguë de réponse traumatique, se manifeste par symptômes tels que des reviviscences répétées de l'événement, un évitement accru des stimuli associés, une hyper vigilance et des altérations négatives de l'humeur et persistent généralement moins d'un mois. La RSA peut évoluer vers un TSPT [1].

Le TSPT se caractérise par les mêmes symptômes mais pendant plus d'un mois, occasionnant une souffrance clinique significative [2].

Cette étude a pour objectif d'évaluer l'ampleur des troubles psychologiques liés au décès de patients chez les résidents en pédiatrie, en déterminant la prévalence des symptômes de RSA et du TSPT chez les résidents marocains. Elle vise également à identifier les facteurs de risque associés ainsi que les mécanismes de protection et les besoins en soutien psychologique.

Méthodes

Une enquête a été réalisée en Décembre 2024, auprès des résidents en pédiatrie affectés aux seins des différents services de pédiatrie, de l'Hôpital d'Enfants de Rabat et de l'Hôpital Militaire d'Instruction Mohammed V de Rabat. Les participants ont été sélectionnés sur la base de leur exposition à au moins un décès de patient pendant leur formation. Un questionnaire structuré a été élaboré pour évaluer les symptômes de RSA et de TSPT qui comprenait des sections sur les variables sociodémographiques, l'exposition au décès, les réactions émotionnelles immédiates et les symptômes à long terme. Les données ont été analysées à l'aide du logiciel Jamovi 2.6.19.

Résultats

1. Caractéristiques sociodémographiques et professionnelles :

Parmi 70 médecins résidents en pédiatrie sollicités, 51 questionnaires ont été renseignés dont deux n'ont pas été confrontés à un décès. Le taux de participation était de 73%. L'âge moyen des participants était de 28 ans, 49% étaient âgés de 25 à 29 ans, 16% avaient entre 30 et 35 ans, avec une prédominance féminine (71%), soit un sex-ratio d'environ un homme pour deux femmes. Un peu plus de la moitié des résidents 51 % étaient célibataires. La majorité était en 4e année (39%).

2. Prévalence des symptômes de RSA et de TSPT

Le diagnostic du trouble de RSA et du TSPT repose sur plusieurs critères. Tout d'abord, la personne doit avoir été exposée directement ou indirectement à un événement traumatisant (décès, violence). Ensuite, elle doit présenter au moins un symptôme d'intrusion (flashbacks, cauchemars, détresse intense), un symptôme d'évitement (éviter les pensées, lieux ou situations rappelant le traumatisme),

Tableau I. Symptômes/réactions rapportés par les résidents suite au décès d'un ou plusieurs patients

Symptômes et réactions		*%*	*Nombre*
Réactions	Tristesse intense	54%	26
immédiates	Culpabilité et impuissance	25%	12
(n=49)	Choc et détérioration	8%	4
	Symptômes physiques (nausée, tremblement…)	13%	6
Vécu ultérieure	Flashbacks ou souvenirs intrusifs de l'événement	5%	27
(n=49)	Culpabilité	22%	11
	Difficulté de concentration	41%	20
	Cauchemars en rapport avec le décès	39%	19
	Troubles de sommeils	33%	16
	Conduits addictifs	4%	2
	Impact sur la vie professionnelle et personnelle	51%	25
	(Difficulté à effectuer le travail, isolement sociale…)	47%	23
	Perte d'intérêt pour des activités qu'ils aimaient auparavant	47%	23
	Evitement des pensées concernant le décès	75.5%	37
	Altération négative de l'humeur	73.5%	36

deux symptômes d'altérations négatives de l'humeur et des pensées (culpabilité excessive, amnésie partielle, isolement émotionnel) et deux symptômes d'hyperactivation (insomnie, irritabilité, hypervigilance). La symptomatologie doit durer de trois jours à un mois pour l'état de stress aigue, ou persister pendant au moins un mois pour le trouble de stress post-traumatique, et entraîner une altération significative de la vie quotidienne, sans être attribuables à une autre cause médicale [1].

Parmi les résidents interrogés, 96% ont été confrontés à au moins un décès pendant leur formation et 51% ont été exposés à plus de 5 décès. La totalité a signalé un ou plusieurs symptômes qui répondent aux critères du diagnostic tels que définis dans les classifications internationales (ICD-11 et du DSM-V). L'association de six symptômes au minimum permet de poser un éventuel diagnostic. 25% des participants avaient une association de six symptômes, 22% avec trois symptômes, 12% avec cinq symptômes, 6% avec quatre symptômes tandis que 4% n'ont rapporté aucun symptôme.

3. Facteurs influençant la prévalence des symptômes

a. sexe : les femmes présentaient une prévalence plus élevée pour la plupart des symptômes, notamment la reviviscence du traumatisme (60% contre 43%), l'altération négative de l'humeur (83% contre 50%), les troubles du sommeil (40% contre 14%) et l'évitement des pensées lié au décès (89% contre 43%).

b. Âge : Les tranches d'âge au-delà de 30 ans avaient des prévalences plus élevées pour des symptômes comme l'altération négative de l'humeur (92%), l'évitement des pensées en rapport avec le décès (92,3%) et les troubles du sommeil (54%).

c. Statut matrimonial : Les résidents mariés ont montré des taux légèrement plus élevés de certains symptômes, comme les souvenirs intrusifs (67% contre 48%), l'altération négative de l'humeur (83% contre 68%).

d. Statut parental : Les participants ayant au moins un enfant présentaient des taux de prévalence plus élevés pour certains symptômes notamment l'altération négative de l'humeur (82% contre 71%), l'impact sur la vie quotidienne et le travail (64% contre 47%). En revanche, les participants sans enfants signalent des taux plus élevés de prévalence pour le sentiment de culpabilité (24% contre 18.8%), les troubles du sommeil (37% contre 18%), et les problèmes de concentration (40% contre 45%).

e. Année de formation : Les résidents en première et en deuxième année montraient des niveaux élevés pour certains symptômes comme la culpabilité et l'impact sur la vie quotidienne et professionnelle, tandis que les résidents en troisième et quatrième année montraient une prévalence plus élevée pour d'autres symptômes, comme la survenue des souvenirs intrusifs et l'évitement des pensées en rapport avec le traumatisme.

f. Service d'affectation au moment de l'enquête : Les résidents affectés au service d'hématologie et d'oncologie pédiatrique présentaient le taux de prévalence globale le plus élevé.

g. Spiritualité : Les résidents se déclarant profondément spirituels ont montré des taux de symptômes plus faibles, notamment pour le sentiment de culpabilité : 16% contre 30%.

h. Exposition répétée : les résidents exposés à plus de cinq décès ont montré des taux de symptômes plus élevés, notamment l'altération négative de l'humeur : 79%, évitement des pensées liées au décès : 96% et les troubles du sommeil : 46%.

g. Antécédents de traumatisme : les résidents ayant des antécédents personnels ou familiaux de TSPT, de dépendance ou de traumatisme durant l'enfance ont montré des taux légèrement plus élevés de certains symptômes, comme l'évitement des pensées liées au décès : 85% contre 77%, les souvenirs intrusifs : 62% contre 55% et un taux de culpabilité légèrement plus élevé (23% contre 19%).

Discussions

Les résultats de cette étude confirment que le décès d'un enfant est une situation fréquente puisque 96% des médecins résidents ont été confrontés au décès d'un patient. Elle représente également une expérience profondément traumatisante pour les résidents en pédiatrie. Il existe un certain nombre d'observations importantes, qui découlent des résultats de notre analyse. D'abord, les symptômes de RSA et de TSPT sont fréquents, avec une prévalence particulièrement élevée pour l'évitement des pensées liées au décès et l'altération négative de l'humeur.

Nous avons également pu identifier les différentes associations entre les variables sociodémographiques et professionnelles et la prévalence des symptômes de RSA et de TSPT. Conformément à la plupart des études précédentes, les femmes sont plus vulnérables aux symptômes de TSPT, probablement en raison des différences biologiques et sociales notamment les femmes ont tendance à exprimer plus ouvertement leurs émotions et à ressentir plus intensément les événements traumatisants [1].

Notre analyse n'a pas objectivé une relation linéaire entre l'âge et la prévalence des symptômes de RSA et de TSPT, mais nous avons conclu à une forte incidence de la symptomatologie chez les résidents en pédiatrie âgés de plus de 30 ans qui assument souvent des responsabilités familiales et professionnelles accrues [3].

Nos résultats concordent avec les observations d'une étude ayant évalué l'effet de l'âge sur le trouble de stress post-traumatique après une catastrophe naturelle, laquelle révèle que les adultes d'âge moyen, déjà porteurs de multiples responsabilités familiales et sociales, sont particulièrement vulnérables face aux nouvelles pressions engendrées par un événement traumatique [4].Tandis que certaines études, telle qu'une revue systématique sur les soignants de patients adultes atteints de maladies somatiques graves, n'a pas trouvé de lien significatif entre l'âge et le développement du TSPT [5].

Les données recueillies objectivent une différence relativement faible de prévalence entre les participants selon les différents statuts matrimoniaux, avec une incidence légèrement élevée chez les personnes mariées pour certains symptômes. Ceci peut être expliqué par le degré de responsabilité familiale élevé qu'assume cette catégorie et qui est considéré comme un facteur de vulnérabilité. Mais si nous prenons en compte que les participants mariés sont majoritairement des femmes, les prévalences ajustées reviennent à des taux à peu près égaux pour les différents groupes. Nous pouvons conclure donc que la relation entre le statut matrimonial et la prévalence des symptômes de RSA et de TSPT n'est pas objectivée [3,4]. Bien que les études comparant directement la vulnérabilité à la RSA et au TSPT entre les personnes célibataires, divorcées et mariées soient limitées, les individus mariés rapportent généralement des niveaux plus faibles de détresse psychologique après des événements traumatiques grâce à la disponibilité d'un soutien immédiat de leur conjoint, mais ces bienfaits psychologiques du mariage dépendent fortement de la qualité de l'union conjugale [6].

Conformément à la littérature, le statut parental ne semble pas affecter la prévalence des symptômes de RSA et de TSPT. Une étude transversale qui a pour but d'évaluer l'intensité du deuil que vivent les professionnels de santé après le décès d'un enfant, souligne l'absence d'association significative entre le taux de deuil ressenti et le fait que le professionnel de santé était un parent [7].

Sur le plan professionnel, le lien entre l'année de formation, le service d'affectation actuelle et la prévalence des symptômes n'est pas établi. Ces résultats corroborent ceux d'une étude transversale similaire portant sur l'impact du décès d'un enfant chez les résidents en pédiatrie, qui n'a pas mis en évidence d'association significative entre l'ancienneté, l'expérience en soins intensifs pédiatriques et le développement de symptômes évoquant une RSA ou un TSPT [8]. Dans notre étude, la forte prévalence globale observée en oncologie pédiatrique et en néonatologie pourrait refléter la charge et la complexité accrues des soins. Toutefois, la taille limitée de l'échantillon et sa répartition par service ne permettent pas de tirer des conclusions définitives.

L'exposition répétée à des événements traumatiques est reconnue comme un facteur de risque majeur dans le développement des RSA et de TSPT [9], les résidents exposés à plus de cinq décès ont montré des taux de symptômes significativement plus élevés. Avoir des antécédents familiaux ou personnels de TSPT ne semble pas moduler la réaction de nos participants face au décès, contrairement à la littérature qui souligne qu'un historique personnel de troubles psychiatriques ou d'abus durant l'enfance et les troubles psychiatriques dans la famille constituent des indicateurs fiables de la vulnérabilité à développer une RSA ou un TSPT face à un traumatisme [10].

En accord avec d'autres études, le rôle de la spiritualité et la pratique religieuse comme facteur de protection semble évident. Bien que les articles qui visent à déterminer ce lien dans notre contexte particulier sont limités, la littérature souligne clairement le rôle des croyances spirituelles et religieuses dans la gestion des situations traumatisantes, comme moyen de trouver un sens à la situation et de gérer le chagrin, et comme stratégie d'adaptation face à la charge émotionnelle et psychologique [11].

La souffrance des résidents face à un décès étant bien établie peut engendrer un épuisement professionnel ou le syndrome de burn-out [12]. Il est plus fréquent dans les environnements stressants, physiquement exigeants ou nécessitant un haut niveau d'engagement, tels que les programmes de résidanat en pédiatrie. Les horaires, la charge du travail et les responsabilités sont reconnus comme des sources de stress majeures pour les résidents [13]. Les niveaux élevés de burn-out observés chez les résidents des hôpitaux universitaires peuvent être attribués à une charge de travail supplémentaire, incluant l'enseignement, la supervision des étudiants en médecine et des internes, ainsi que la participation aux examens périodiques de la faculté de médecine. Plusieurs études ont montré que le statut de résident contribue lui-même au burn-out, celui-ci atteignant souvent un pic au début de la formation, notamment en raison de l'épuisement émotionnel, avant de s'atténuer progressivement avec l'expérience acquise [14].

Les résidents en pédiatrie sont également exposés au traumatisme vicariant en raison de leur exposition prolongée et empathique à la souffrance des patients. Ce traumatisme se manifeste comme une détresse psychologique cumulative liée à l'exposition répétée aux récits ou aux événements traumatiques des patients, et peut induire des modifications durables des schémas cognitifs et émotionnels. Dans le cadre des soins pédiatriques, l'approche de trauma-informed care souligne que les professionnels peuvent être spécifiquement vulnérables à ce phénomène du fait de la répétition des situations émotionnellement chargées auxquelles ils sont confrontés [15]. Une étude récente menée en Chine auprès des résidents révèle que le traumatisme vicariant était associé à des événements de vie négatifs et à des symptômes de burn-out [16].

Ces résultats soulignent la nécessité de mettre en place des interventions ciblées pour prévenir et gérer les symptômes de RSA et de TSPT chez les résidents en pédiatrie. Les habitudes de vie positives, incluant un sommeil suffisant, l'exercice physique régulier, des jours de congé post-décès, la gestion du stress et des activités sociales et communautaires périodiques et l'intégration des formations spécifiques sur la gestion du deuil pourraient compenser certains facteurs de stress [14]. Pour suivre l'évolution du bien-être des résidents, des enquêtes anonymes sur le stress et les symptômes de RSA et du TSPT devraient être menées régulièrement. Ces enquêtes permettraient également d'identifier les groupes les plus vulnérables en fonction de leurs caractéristiques sociodémographiques, afin d'adapter les moyens de soutien de manière appropriée [17]. La création des cellules d'écoute

pour les résidents au sein des institutions hospitalières constitue également une solution importante permettant aux résidents de s'exprimer librement et spontanément, sans contrainte professionnelle. Les ateliers de relaxation et de thérapie cognitive peuvent aider les résidents à mieux comprendre et gérer leurs émotions [18].

Cette étude présente certaines limites. Tout d'abord, la taille de l'échantillon est relativement réduite, ce qui peut limiter la puissance statistique et la généralisation des résultats. Ensuite, le questionnaire utilisé n'a pas fait l'objet d'une validation psychométrique formelle, ce qui peut introduire des biais de mesure et affecter la fiabilité des réponses. Ces éléments nécessitent d'interpréter les résultats avec prudence. Des études futures incluant un échantillon plus large et des outils standardisés et validés permettraient de confirmer et de renforcer nos observations.

Conclusion

Cette étude souligne l'importance de reconnaître et de prendre en charge les réactions de stress aigu et les troubles de stress post-traumatique chez les résidents en pédiatrie. Des interventions ciblées, incluant des formations, des groupes de soutien et des programmes de relaxation, sont nécessaires pour prévenir ces troubles et améliorer le bien-être des résidents. La prise en compte de la dimension spirituelle et culturelle dans la gestion du deuil est également essentielle pour favoriser l'adaptation émotionnelle des soignants

Références

1. American Psychiatric Association. Diagnostic and Statistical Manual of Mental Disorders [Internet]. Fifth Edition. American Psychiatric Association; 2013 [cité 23 janv 2025].
2. Brewin CR, Cloitre M, Hyland P, Shevlin M,et al. A review of current evidence regarding the ICD-11 proposals for diagnosing PTSD and complex PTSD. Clin Psychol Rev. déc 2017; 58:1-15Norris FH, Kaniasty K, Conrad ML,
3. Inman GL, Murphy AD. Placing Age Differences in Cultural Context: A Comparison of the Effects of Age on PTSD After Disasters in the United States, Mexico, and Poland. J Clin Geropsychology. 1 juill 2002; 8(3) :153-73.
4. Norris FH, Kaniasty K, Conrad ML, Inman GL, Murphy AD. Placing Age Differences in Cultural Context: A Comparison of the Effects of Age on PTSD After Disasters in the United States, Mexico, and Poland. J Clin Geropsychology. 1 juill 2002; 8(3):153-73.
5. Carmassi C, Foghi C, Dell'Oste V, Bertelloni CA, Fiorillo A, Dell'Osso L. Risk and Protective Factors for PTSD in Caregivers of Adult Patients with Severe Medical Illnesses: A Systematic Review. Int J Environ Res Public Health. 13 août 2020;17(16):5888.
6. Williams K, Frech A, Carlson DL. Marital Status and Mental Health. In: Scheid TL, Brown TN, éditeurs. A Handbook for the Study of Mental Health [Internet]. 2e éd. Cambridge University Press; 2009 [cité 23 janv 2025]. p. 306-20. Disponible sur : https://www.cambridge.org/core/product/identifier/9780511984945%23c49194-2080/type/book_part
7. Plante J, Cyr C. Health care professionals' grief after the death of a child. Paediatr Child Health. avr 2011;16(4):213-6.
8. Hollingsworth CE, Wesley C, Huckridge J, Finn GM, Griksaitis MJ. Impact of child death on paediatric trainees. Arch Dis Child. janv 2018;103(1):14-8.
9. Jolly. Evénements traumatiques et Etat de Stress Post-Traumatique: Une revue de la littérature épidémiologique. Ann Méd-Psychol. 2000;158:370-8.
10. Brewin CR, Andrews B, Valentine JD. Meta-analysis of risk factors for posttraumatic stress disorder in trauma-exposed adults. J Consult Clin Psychol. oct 2000;68(5):748-66.
11. Redinbaugh EM. Doctors' emotional reactions to recent death of a patient: cross sectional study of hospital doctors. BMJ. 24 juill 2003;327(7408):185-0.
12. El Bouhali, N. Le personnel soignant face au décès d'un patient : État des lieux [Thèse de doctorat]. [Rabat]: Université Mohammed V; 2011.
13. McKinley TF, Boland KA, Mahan JD. Burnout and interventions in pediatric residency: A literature review. Burn Res. sept 2017;6:9-17.
14. Jan F, Jan M. Burnout Syndrome during Pediatric Residency Training. Open J Pediatr. 1 sept 2015;5:218-22.
15. Williams HN, Farley B. Trauma-informed care. Semin Pediatr Neurol. 2024;50:101139.
16. Zhang Q., et al. Psychological status and related factors of resident physicians: Including vicarious trauma. Frontiers in Public Health. 2024; 12:1322742.
17. West CP, Dyrbye LN, Shanafelt TD. Physician burnout: contributors, consequences and solutions. J Intern Med. juin 2018;283(6):516-29.
18. Regehr C, Glancy D, Pitts A. Interventions to reduce stress in university students: A review and meta-analysis. J Affect Disord. mai 2013;148(1):1-11.

Le Syndrome des Spasmes Infantiles : Un défi diagnostique et thérapeutique

K. Khabbache[1,2], I. El Moussaoui[1], A. Oulmaati[1,2]

[1] *Service de pédiatrie centre hospitalier Mohammed VI Tanger.*
[2] *Laboratoire de recherche cancer et maladies chroniques, Faculté de médecine et de pharmacie de Tanger, Université Abdelmalek Essaâdi.*
Auteur correspondant : k.kaoutar@uae.ac.ma

Résumé

Le syndrome des spasmes infantiles (SSI) est un syndrome épileptique survenant chez les enfants de moins de 2 ans qui se manifeste par des spasmes épileptiques (SE) avec ou sans modèle d'EEG hypsarrhythmique. Le diagnostic du SSI nécessite à la fois un haut degré de suspicion clinique et un EEG prolongé. Il est causé par diverses étiologies et associé à une morbidité neurologique aiguë et à long terme. C'est une situation d'urgence nécessitant la mise en place d'un traitement approprié dans les plus brefs délais. Le traitement de première ligne repose principalement sur le vigabatrin et la corticothérapie en combiné ou en séquentiel. Le pronostic dépend principalement de la précocité de mise en place du traitement.

Mots clés : *Corticothérapie, Syndrome des Spasmes Infantiles, Spasme épileptique, Syndrome de West, Vigabatrin.*

Abstract

Infantile Spasms Syndrome (ISS) is an epileptic syndrome occurring in children under 2 years of age, characterized by epileptic spasms (ES) with or without a hypsarrhythmic EEG pattern. Diagnosing ISS requires both a high level of clinical suspicion and a prolonged EEG. It can be caused by various etiologies and is associated with both acute and long-term neurological morbidity. This is a medical emergency that requires prompt initiation of appropriate treatment. First-line treatment primarily includes vigabatrin and corticosteroid, either combined or sequential. The prognosis largely depends on how early treatment is initiated.

Keywords: *Corticosteroid therapy, Epileptic Spasm, Infantile Spasms Syndrome, Vigabatrin, West Syndrome.*

INTRODUCTION

Le syndrome des spasmes infantiles (SSI) ou le syndrome de West est un syndrome épileptique particulier et sévère du nourrisson spécifique à l'âge [1]. Il a été décrit pour la première fois en 1841 par le Dr West dans une lettre à la revue Lancet décrivant les crises de son propre fils [2].

Le SSI est caractérisé par des spasmes épileptiques (SE) (le type de crise), souvent associés à des anomalies inter-critiques chaotiques de l'EEG appelées hypsaryth-

mie et à une certaine détérioration du comportement ou des capacités cognitives [1]. Il s'agit d'une situation d'urgence qui requiert un diagnostic rapide et la mise en place immédiate d'un traitement approprié afin d'optimiser les résultats neurologiques à long terme. Cependant, sa prise en charge reste complexe dans de nombreux cas. Ce syndrome reste assez méconnu ce qui entraîne souvent un retard de diagnostic [3].

DÉFINITIONS

Le terme "syndrome des spasmes infantiles" (SSI) a été proposé récemment par le groupe de travail sur la nosologie et les définitions de l'ILAE (Internationale League Against Epilepsy) pour englober à la fois le syndrome de West et les nourrissons présentant des SE qui ne remplissent pas tous les critères du syndrome de West [4]. Le « syndrome de West » est classiquement défini par la triade : spasmes épileptiques, hypsarythmie et stagnation ou régression du développement. Cependant, les termes « spasmes infantiles » et « syndrome de West » sont souvent utilisés de manière interchangeable. Les enfants atteints de SSI manquent souvent de l'un des trois critères du syndrome de West, par exemple, la stagnation ou la régression du développement peut ne pas être apparente ou l'hypsarythmie typique peut ne pas être présente.

Le SSI est considéré comme une encéphalopathie épileptique avec des dommages neurologiques continus dus aux crises et aux anomalies épileptiformes [5].

ÉPIDÉMIOLOGIE

Le SSI est rare, avec une incidence estimée entre 2 et 5 cas pour 10 000 naissances vivantes. Il touche principalement les enfants de moins de 2 ans (pic 3 à 12 mois).

C'est cependant la forme la plus courante d'épilepsie chez les nourrissons dans ce groupe d'âge. Le syndrome touche aussi bien les garçons que les filles [6-7].

DIAGNOSTIC DU SYNDROME DE SPASMES INFANTILES

Le diagnostic du SSI pourra être facilité si les parents



Fig.1. Acronyme développé par le Réseau d'Action sur les Spasmes Infantiles pour sensibiliser aux spasmes infantiles [8].

arrivent à filmer les mouvements qu'ils observent pour les montrer au médecin. Malheureusement ce type de crise inhabituel peux passer inaperçu dans plusieurs situations [8]. Dans le but de lutter contre l'errance diagnostique ; de nombreuses ressources sont disponibles pour éduquer le public et les prestataires et montrer aux parents à quoi ressemblent des spasmes épileptiques et quoi faire par la suite. Comme exemple ; la vidéo de sensibilisation réalisée par l'ONG CURE Epilepsy avec un acronyme développé '' STOP '', traduite ultérieurement en français par le Centre de référence épilepsies rares de l'hôpital Robert-Debré (Fig.1).

1. Spasme épileptique :description des spasmes ou des crises :

La présence des spasmes épileptiques (SE) est un critère indispensable au diagnostic. Selon la dernière classification ILAE 2017, les SE sont classés parmi les crises focales, les crises généralisées et les crises à début inconnu [9]. Les SE consistent en une flexion soudaine, une extension ou une extension-flexion mixte des muscles principalement proximaux et tronculaires, d'une durée de 1 à 2 secondes, généralement plus soutenue qu'une secousse myoclonique (qui dure des millisecondes)

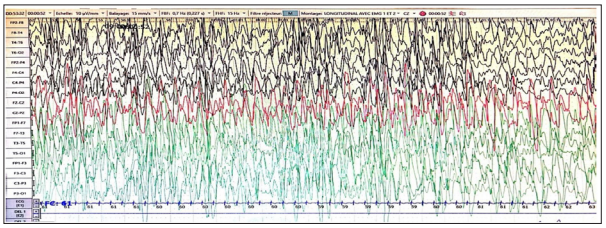

Fig.2. Hypsarythmie typique (ondes lentes, pointes multifocales, ondes aiguës de grande amplitude anarchiques),vidéo- EEG du service de pédiatrie CHU Tanger.

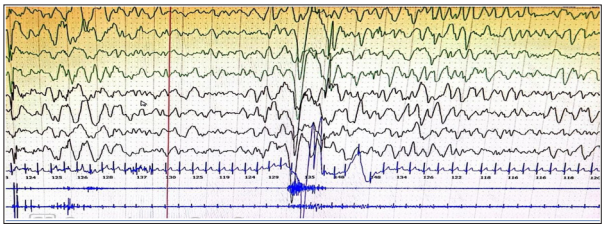

Fig.3. Enregistrement électro-clinique d'un spasme (onde lente positive de haut voltage sur les régions du vertex), vidéo -EEG du service de pédiatrie CHU Tanger.

mais moins soutenue qu'une crise tonique (qui dure > 2 secondes) [10]. Des formes subtiles peuvent également se produire avec seulement des mouvements du menton, des grimaces ou des hochements de tête, et ne peuvent être identifiables que sur les enregistrements EEG ictaux (enregistrement de la crise). Les SE surviennent généralement en salve , souvent au réveil, et peuvent être bilatéraux (symétriques ou asymétriques) ou unilatéraux, selon un début généralisé ou focalisé [10-11]. Des SE uniques non en série peuvent également être observés mais ne doivent être attribués au SSI que lorsque l'EEG ictal (critique) ou inter-ictal (inter-critique) est compatible. Il convient de noter que des crises focales peuvent également coexister indépendamment des spasmes ou même précéder les spasmes, en particulier dans une étiologie structurelle, comme le complexe de la sclérose tubéreuse ou la dysplasie corticale focale [8].

2. EEG :

Les SE sont classiquement accompagnés d'un motif EEG inter-critique typique appelé hypsarythmie [12]. Ce pattern est caractérisé par des ondes lentes asynchrones très amples, irrégulières, avec des décharges épileptiformes multifocales indépendantes (Fig.2). Le tracé continu pendant la veille peut prendre un aspect fragmenté pendant le sommeil profond, on observe alors des bouffées de pointes et d'ondes lentes synchrones séparées par des périodes d'hypoactivité. De multiples variants d'hypsarrhythmie sont courants [12-13].

L'hypsarythmie peut être absente [14,15]. Le spasme clinique est en général représenté sur l'EEG critique par une onde lente positive de haut voltage sur les régions du vertex (Fig.3). Les cliniciens ne doivent pas retarder la thérapie standard pour les enfants atteints de SSI qui ne présentent pas d'hypsarythmie ou une hypsarythmie modifiée car un EEG de longue durée est impératif pour capturer le sommeil (où l'hypsarythmie est plus souvent présente) [16].

3. La régression psychomotrice :

La régression psychomotrice accompagne fréquemment le SSI. Une analyse précise du développement psychomoteur revêt une importance capitale. En effet, le développement psychomoteur avant l'apparition des spasmes peut être normal ou altéré selon la cause sous-jacente. La régression peut être insidieuse et facilement méconnue [7-17]. Il est parfois difficile d'objectiver une régression psychomotrice dans la petite enfance c'est pourquoi ce critère ne rentre plus dans les critères obligatoires de diagnostic du SSI [18].

4. Critères diagnostiques :

Les critères diagnostiques pour le SI ont été révisés récemment par "Infantile Spasms Special Interest Group" pour être plus inclusifs, tenant compte :

- Des patients présentant des spasmes isolés et non uniquement des spasmes en série.
- De la suppression de l'exigence de ralentissement du développement pour le diagnostic.
- De la simplification de la section EEG à "EEG épileptiforme" pour inclure une plus large gamme de résultats y compris ceux sans hypsarythmie [13].

DIAGNOSTIC DIFFÉRENTIEL DE SSI

Le SSI peut être confondue avec des atteintes non neurologiques : coliques du nourrisson, un reflux gastro-œsophagien particulièrement le syndrome de Sandifer, un réflexe de Moro, un sursaut. Elle peut être également

Tableau I : Tableau récapitulatif des étiologies du SSI , les éléments anamnestiques et cliniques d'orientation, les investigations étiologiques :

Antécédents / Clinique	Étiologie	Bilan
Neuroectodermatose	Sclérose Tubéreuse de Bourneville	TDMc, Fond d'œil, Échographie Rénale, Échographie Cardiaque
Angiome, Dysmorphie, Malformation Associée	Malformation Cérébrale	TDMc, IRMc
Hépatosplénomégalie, dysmorphie, coma, mouvements anormaux, mouvements aigus itératifs	Métabolique	Sulfocystéine urinaire (Sulfitest), Biotinidase, Électrophorèse de la transferrine, Cuivre, Céruléoplasmine, Cuprurie, Dosage AICAR, Guanidinoacetate méthyltransférase sur créatinine, AGTLC, Points redox dans le sang et le LCR, chromatographie des acides aminés, Déficit en Pyruvate déshydrogénase, Rechercher variants du gène NARP selon l'IRMc
Dysmorphie dans la famille, Poly malformations, A faire en cas de bilan étiologique négatif	Génétique	CGH array
Histoire néonatale d'infection, Hypotrophie, Syndrome infectieux	Infectieux	CMV Urinaire et PCR CMV, PL avec cytobactério chimie standard et Interféron

confondue avec des atteintes neurologiques : les épilepsies myocloniques sévères, l'hyperplexia. Les mouvements anormaux accompagnant les mitochondriopathies, les anoxo-ischémies néonatales, l'ictère nucléaire et les accidents vasculaires cérébraux. L'EEG permet généralement de confirmer le diagnostic [10,11].

INVESTIGATIONS , ÉVALUATION ET ENQUÊTE ÉTIOLOGIQUE

Après l'établissement du diagnostic du SSI, l'indentification de l'étiologie des spasmes est une étape importante du diagnostic, elle permet d'établir un pronostic et de procéder à un conseil génétique. Le SSI est associé à un large éventail d'étiologies, y compris des pathologies focales et diffuses [19]. L'enquête étiologique débute par l'anamnèse, l'examen physique et l'EEG, complétés par une IRM cérébrale. Si cela ne permet pas d'établir un diagnostic étiologique, des évaluations génétiques et métaboliques supplémentaires sont alors envisagées [20] (Tab.I).

TRAITEMENT

Le SSI reste l'une des épilepsies les plus difficiles et complexes à traiter, nécessitant une approche multidisciplinaire. Son traitement doit être initié immédiatement dès que les spasmes infantiles sont suspectés. Les résultats à court et long terme sont influencés par le délai et le choix du traitement.

L'objectif du traitement doit être la disparition rapide des spasmes épileptiques et la résolution rapide de l'hypsarythmie à l'EEG (à la fois de veille et de sommeil) comme condition préalable au meilleur développement cognitif possible de l'enfant affecté [21]. Le SSI est habituellement résistant aux médicaments anticonvulsivants conventionnels. Les thérapies de première ligne incluent l'hormone adrénocorticotrope (ACTH), et les corticostéroïdes comme la prednisolone ,le vigabatrin (VGB). L'association de VGB et de la corticothérapie peut être mise en place en séquentiel ou en combiné . Si les médicaments de première intention sont inefficaces, des options de traitement de deuxième ligne telles que les thérapies diététiques cétogènes, le sulthiame, le topiramate, le valproate, le zonisamide ou les benzo-

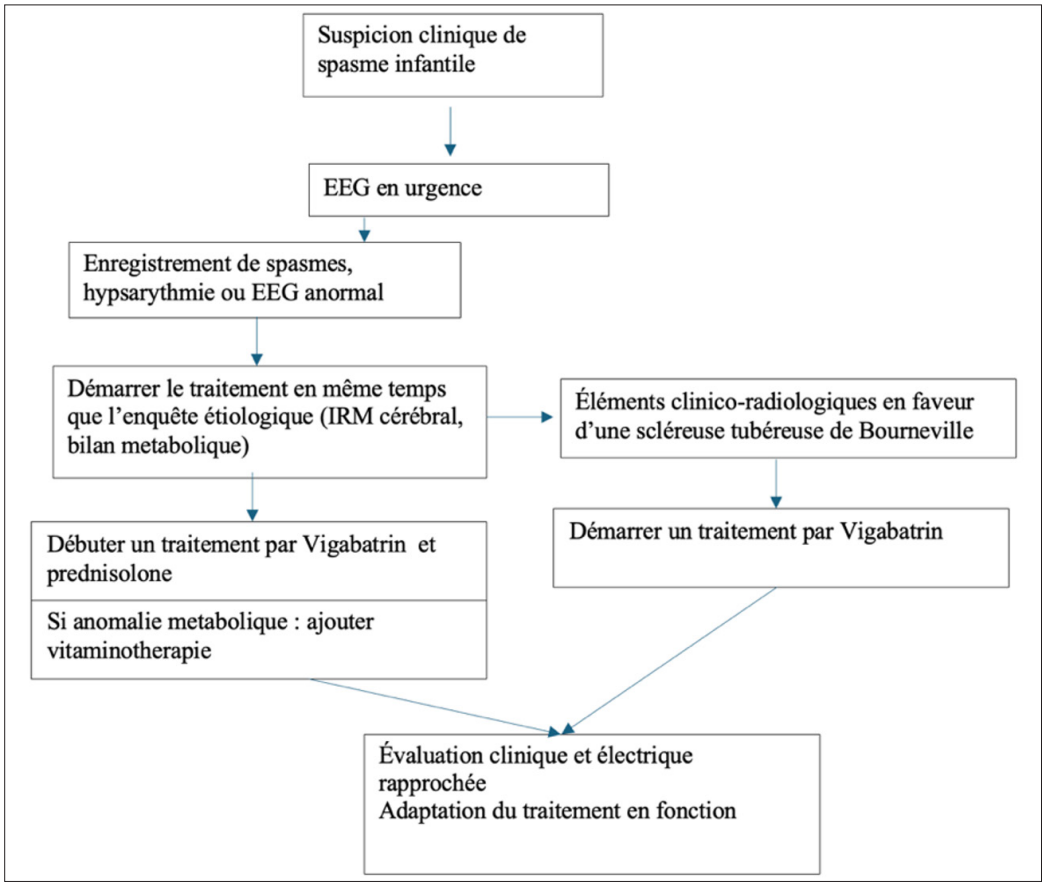

Fig.4. Algorithme de prise en charge du SSI.

diazépines devraient être envisagées [22]. Les enfants réfractaires au traitement médicamenteux devraient être évalués tôt pour une chirurgie de l'épilepsie, surtout si des lésions cérébrales focales sont présentes. Les parents doivent être informés sur la maladie, l'efficacité et les effets indésirables des médicaments, ainsi que sur les options de soutien pour la famille. Des contrôles de suivi cliniques et EEG réguliers et rapprochés sont recommandés [21] (Fig 4 et 5) .

PRONOSTIC

L'évolution et le pronostic sont variables en fonction de l'étiologie sous-jacente et la précocité du traitement. Les facteurs de mauvais pronostic sont l'existence en particulier d'une étiologie sous-jacente sévère ou un retard de développement avant l'apparition des SI, un début précoce, un retard diagnostique et thérapeutique, la récidive des spasmes. Néanmoins, des cas de rémission des crises et de développement cognitif positif ont été rapportés [16-18]. Le SSI peut progresser vers un autre type d'épilepsie particulièrement le syndrome de Lennox Gastaut.

CONCLUSION

Le syndrome des spasmes infantiles représente un défi important en pédiatrie en raison de sa complexité diagnostique et thérapeutique. Des critères diagnostiques inclusifs et un traitement rapide et approprié sont essentiels pour optimiser les résultats pour ces enfants. Les avancées en génétique et en neurosciences continueront d'améliorer notre compréhension et notre prise en charge de ce syndrome dévastateur.

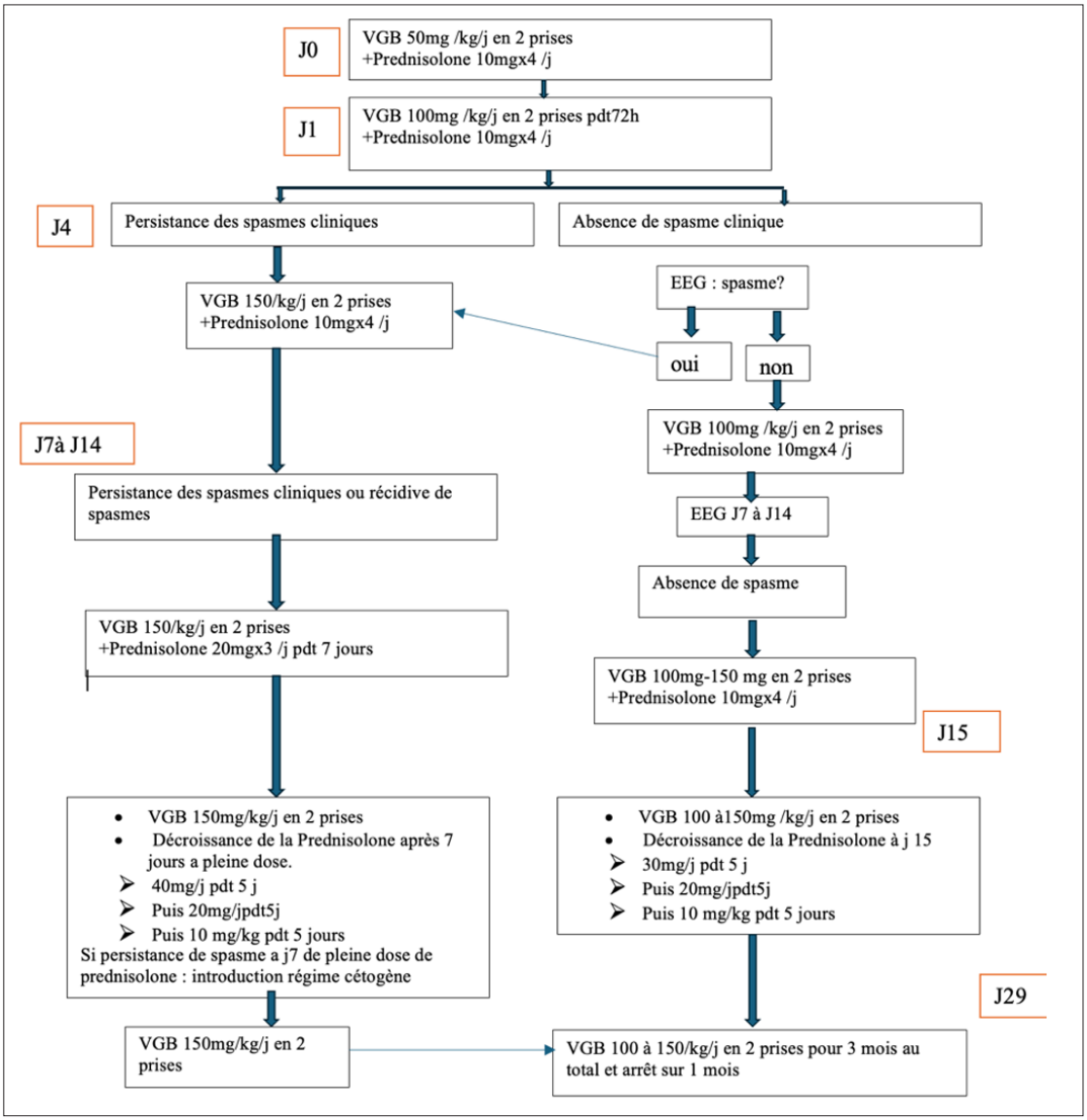

Fig.5. Protocol thérapeutique du SSI.

Références

1. Eling P, Renier WO, Pomper J, Baram TZ. The mystery of the Doctor's son, or the riddle of West syndrome. Neurology. 26 mars 2002;58(6):953-5.
2. West W, On a peculiar form of infantile convulsions. Lancet,1841. 1: p.724-725.
3. Imlahi Hanaa, Khabbache Kaoutar, Oulmaati Abdallah. Infantile epileptic spasms syndrome: clinical, etiological, therapeutic and evolutionary study of a series of 23 children. African and Middle East Epilepsy Journal. Volume 11 • Number 6 • November • December • 2022.
4. Zuberi SM, Wirrell E, Yozawitz E, Wilmshurst JM et al. ILAE classification and definition of epilepsy syndromes with onset in neonates and infants: Position statement by the ILAE Task Force on Nosology and Definitions. Epilepsia. 2022 Jun;63(6):1349-1397.
5. Fisher RS, Cross JH, French JA, et al. Operational classification of seizure types by the international league against epilepsy: position paper of the ILAE Commission for Classification and Terminology. Epilepsia. 2017; 58:522–530 .
6. Go CY, Mackay MT, Weiss SK et al. Evidence-based guideline update: medical treatment of infantile spasms: report of the guideline development subcommittee of the American academy of neurology and the practice committee of the child neurology society. Neurology 2012; 78:1974–80.

7. Lux AL, Osborne JP. A proposal for case definitions and outcome measures in studies of infantile spasms and West syndrome: consensus statement of the west delphi group. Epilepsia 2004; 45:1416–28.
8. Ricka Messer , Kelly G Knupp . Infantile Spasms: Opportunities to Improve Care Neurol. 2020 Apr;40(2):236-245.
9. Steriade C, Sperling MR, Di Ventura B, Lozano M et al. Proposal for an updated seizure classification framework in clinical trials, Epilepsia. 2022; 63:565–572.
10. Auvin S, Hartman AL, Desnous B, et al. Diagnosis delay in West syndrome: misdiagnosis and consequences. Eur J Pediatr 2012; 171(11):1695–1701
11. Hussain SA, Lay J, Cheng E, Weng J, Sankar R, Baca CB. Recognition of infantile spasms is often delayed: the ASSIST study. J Pediatr 2017;190:215–221.e1
12. Gibbs FA, Gibbs EL. Atlas of Electroencephalography. Reading, MA: Addison-Wesley; 1952
13. Demarest ST, Shellhaas RA, Gaillard WD, et al; Pediatric Epilepsy Research Consortium. The impact of hypsarrhythmia on infantile spasms treatment response: observational cohort study from the National Infantile Spasms Consortium. Epilepsia 2017;58(12): 2098–2103
14. Vendrame M, Guilhoto LM, Loddenkemper T, Gregas M, Bourgeois BF, Kothare SV. Outcomes of epileptic spasms in patients aged less than 3 years: single-center United States experience. Pediatr Neurol. 2012 May;46(5):276-80.
15. E Gaily ,E Liukkonen, R Paetau, R Rekola, M L Granström. Infantile spasms: diagnosis and assessment of treatment response by video-EEG. Dev Med Child Neurol. 2001 Oct;43(10):658-67.
16. John R Mytinger , Jorge Vidaurre , Melissa Moore-Clingenpeel , Joseph R Stanek , A reliable interictal EEG grading scale for children with infantile spasms – The 2021 BASED .Score Epilepsy Res. 2021 Jul:173:106631.
17. Cusmai R, Ricci S, Pinard JM, Plouin P, Fariello G, Dulac O.West Syndrome Due to Perinatal Insults . Epilepsia. 1993 Jul-Aug;34(4):738-42.
18. Abath CB, Chandra Saha N, Hoque SA, et al . Clinical characteristics of children with infantile epileptic spasms syndrome from a tertiary-care hospital in Dhaka, Bangladesh. Heliyon. 2023 Mar 5;9(3):e14323.
19. Zuberi SM, Symonds JD. Update on diagnosis and management of childhood epilepsies. J Pediatr (Rio J) 2015;91: S67–77.
20. P Pavone, A Polizzi , S Domenica Marino et al .West syndrome: a comprehensive review .Neurological Sciences (2020) 41:3547–3562.
21. Georgia Ramantani , Bigna K Bölsterli , Michael Alber et al. Treatment of Infantile Spasm Syndrome: Update from the Interdisciplinary Guideline Committee Coordinated by the German-Speaking Society of Neuropediatrics. Neuropediatrics. 2022 Dec;53(6):389-401.
22. G Prezioso , G Carlone , G Zaccara , A Verrotti. Efficacy of ketogenic diet for infantile spasms: A systematic review. Acta Neurol Scand. 2018 Jan;137(1):4-11.

Rev Mar Mal Enf 2025 ; 60 : 27-29

Revue Marocaine des Maladies de l'Enfant

Faits cliniques

Jumeaux conjoints thoracopages

F. Taher, C. Hayda, F. Khayi, A. Daoudi

Service de réanimation néonatale, CHU Souss Massa
Faculté de médecine et de pharmacie, Université Ibn Zohr, Agadir, Maroc
Email : taher.fatima01@gmail.com

Résumé

Les jumeaux conjoints sont une malformation congénitale très rare, qui concerne les grossesses gémellaires monozygotes et dont le pronostic reste réservé. Nous rapportons un cas de jumeaux conjoints thoracopage ayant échappé au diagnostic anténatal à travers lequel nous discuterons les stratégies diagnostiques et thérapeutiques.

Mots clés

Jumeaux conjoints, Echographie anténatale, Diagnostic anténatal, Malformations.

Abstract

Conjoined twins are a very rare congenital malformation, occurring in monozygotic twin pregnancies, with an uncertain prognosis. We report a case of thoracopagus conjoined twins that escaped antenatal diagnosis, through which we will discuss diagnostic and therapeutic strategies.

Key words

Conjoined twins, Antenatal ultrasound, Antenatal diagnosis, Malformations.

Introduction

Les jumeaux conjoints (siamois) représentent une anomalie congénitale très rare, qui concerne les grossesses gémellaires monozygotes. Son incidence est de 1/50000 à 200000 naissances, avec une prédominance féminine [1]. Environ 65% des cas sont morts nés et parmi les nouveaux nés vivants, 35 % décèdent dans les 24 premières heures [2]. Seulement 25% survivent jusqu'à un âge où une séparation chirurgicale peut être envisagée [3].

Les jumeaux conjoints résultent d'une division incomplète du disque embryonnaire qui survient au-delà du 13ème jour gestationnel [4]. Le pronostic est lié au siège, à l'extension et à la vitalité des organes partagés ainsi qu'à la gravité des anomalies congénitales associées [1].

Nous rapportons l'observation de jumeaux conjoints thoracopages ayant échappé au diagnostic anténatal, après un consentement libre et éclairé des parents.

Observation

Il s'agit de nouveaux nés admis dans notre formation à H4 de vie pour prise en charge de jumeaux conjoints ; La mère était âgée de 22 ans, sans antécédent pathologique notable, primigeste, consanguinité de premier degré. La grossesse était estimée à terme à 38 semaines d'aménorrhées mal suivie, ayant bénéficié d'une seule échographie anténatale au cours du 2ème trimestre n'ayant pas posé le diagnostic de jumeaux conjoints. L'accouchement s'est déroulé par césarienne devant la grossesse gémellaire avec une bonne adaptation à la vie extra utérine.

L'examen clinique à l'admission a objectivé des jumeaux conjoints fusionnés au niveau du tronc et des membres, pesant en totalité 4kg200. Les extrémités céphaliques étaient séparées et sans anomalies, il y'avait un cordon ombilical unique et les organes génitaux externe d'aspect féminin (Fig.1). Les nouveaux nés étaient hypotones, stables sur le plan hémodynamique.



Fig.1. Image post natale des jumeaux conjoints.

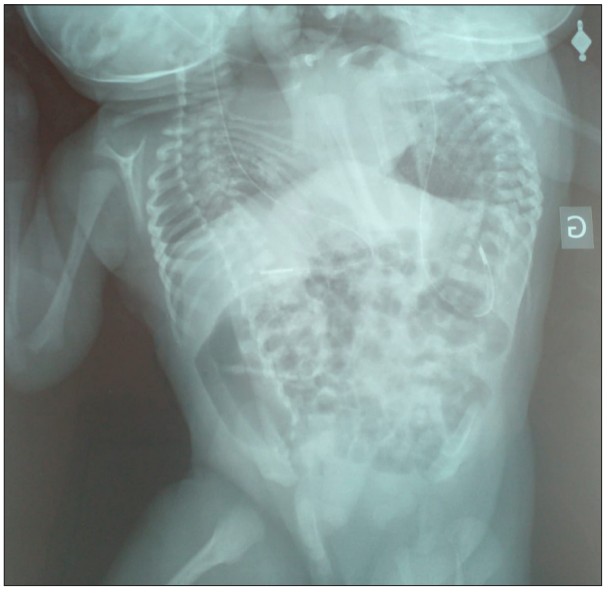

Fig.2. Radiographie thorax de face des jumeaux conjoints.

Sur le plan respiratoire ils étaient polypnéiques à 66 cycles par minute avec une saturation à 90% à l'air ambiant ; Le réflexe de succion et la réactivité étaient faibles.

Au bilan paraclinique, l'échographie transfontanellaire était sans anomalies pour le jumeau de droite et elle a objectivé chez le jumeau de gauche une communication du V4 avec les espaces liquidiens de la fosse cérébrale postérieure sans dilatation ni cavité kystique. La radiographie du thorax de face n'a pas objectivé d'anomalie du rachis (Fig.2). L'échographie cardiaque a trouvé chez le nouveau-né de droite un ventricule unique et chez le nouveau-né de gauche deux ventricules séparés par deux septums bien individualisés avec deux artères pulmonaires et l'aorte qui nait du VG. L'échographie abdominale a objectivé un seul foie, une seule vésicule biliaire, les reins,les rates, les vessies et les utérus sans anomalies.

Le bilan biologique n'a pas montré d'anomalies, notamment le bilan infectieux, hépatique et rénal.

La prise en charge initiale a consisté en une oxygénothérapie aux lunettes 2l/minute, un apport de base continu et une bi antibiothérapie probabiliste. L'évolution a été marquée par la survenue du décès au deuxième jour de l'hospitalisation suite à l'aggravation de la détresse respiratoire et l'échec des mesures de réanimation.

Discussion

Les jumeaux conjoints constituent une anomalie congénitale rare, touchant les grossesses gémellaires monozygotes. Son étiopathogénie reste mal élucidée, mais la théorie de la division incomplète du disque embryonnaire qui survient au-delà du 13ème jour gestationnel est la plus acceptée [4].

Plusieurs classifications ont été décrites en fonction du site de fusion, les organes communs et la symétrie. Cependant, on distingue plusieurs types : les jumeaux conjoints céphalopages, thoracopages, omphalopages, ischiopages, parapages, craniopages, pygopages et rachipages [5]. La duplication du cerveau, du cœur, des extrémités, de la colonne vertébrale, et du foie est de très mauvais pronostic [6].

Le diagnostic des jumeaux conjoints peut se faire précocement par l'échographie anténatale du premier trimestre, à partir de la 12ème semaine d'aménorrhée [7]. La visualisation d'organes dupliqués au sein de la même

masse embryonnaire confirme le diagnostic. D'autres signes orientent vers le diagnostic tel que la présence d'un cordon ombilical unique avec plus de trois vaisseaux, les pôles céphaliques situés à proximité, ainsi que les deux corps en miroir [8].

En plus du diagnostic, l'échographie va déterminer les zones de fusion, analyser les structures dupliquées ou communes et de chercher les malformations associées, qui conditionnent le pronostic notamment les malformations cardiaques, les omphalocèles, les anomalies urinaires et les défects du tube neural [8,9]. Certaines formes sont difficiles à diagnostiquer précocement, elles sont mises en évidence lors de l'échographie du 2ème trimestre de grossesse. Parfois le recours à une imagerie par résonance magnétique du contenu utérin pourra être nécessaire à visée diagnostique et pronostique [10].

La voie d'accouchement dépend du terme. La voie basse peut être discutable avant 24 semaines d'aménorrhées, au-delà, la plupart des équipes recommandent l'accouchement par césarienne pour éviter les traumatismes maternels et néonataux [11].

Le pronostic des jumeaux conjoints reste très réservé, surtout dans les pays en voie de développement, notamment 39% des jumeaux conjoints sont mort-nés et 34% meurent dans les heures qui suivent la naissance [12]. Certaines équipes recommandent l'interruption de la grossesse si le diagnostic est posé précocement, à savoir que, la légalité de l'avortement précoce des jumeaux conjoints diffère d'un pays à l'autre.

La prise en charge chirurgicale des jumeaux conjoints est lourde et très complexe. La séparation chirurgicale peut être envisagée par une équipe infantile qualifiée et expérimentée à condition qu'il n'y ait pas d'association malformative sévère.

Conclusion

Les jumeaux conjoints constituent une entité très rare et complexe. L'échographie anténatale précoce, réalisée par des obstétriciens expérimentés, garde son intérêt pour le diagnostic et pour le pronostic. L'accouchement doit se dérouler dans une structure adaptée à la prise en charge néonatale et la séparation chirurgicale reste toujours un défi pour les chirurgiens.

Références

1. M. Boujoual, H. Madani, H. Benhaddou, M. Belahcen. Jumeaux conjoints au niveau d´une omphalocèle commune avec extrophie cloacale et ambigüité sexuelle. Pan Afr Med J.2014;17: 243
2. Winkler N, Kennedy A, Byrne J, Woodward P. The imaging spectrum of conjoined twins. Ultrasound Q.2008;24(4):249-55.
3. Sabih D, Ahmad E, Sabih A, Sabih Q. Ultrasound diagnosis of cephalopagus conjoined twin pregnancy at 29 weeks. Biomed Imaging Interv J.2010;6(4):e38.
4. R. Konan Blé, K. Séni, S. Adjoussou, G. Quenum, E. Akaffou, M. Koné Jumeaux conjoints craniopages : difficultés de prise en charge en milieu africain Gynecol Obstet Fertil, 36 (2008), pp. 56–59.
5. R. Spencer Theoretical and analytical embryology of conjoined twins: part I: embryogenesis Clin Anat, 13 (2000), pp. 36– 53
6. Y.H Lam, S.Y Sin, C Lam, C.P Pee, M.H.Y Tang, H.Y Tse Prenatal sonographic diagnosis of conjoined twins in the first trimester : two cases reports Ultrasound Obstet Gynecol, 11 (1998), pp. 289–291
7. A. Al Rabeeah Conjoined twins – past, present and future J Pediatr Surg, 41 (5) (2006), pp. 1000–1004
8. 8. B. Broussin Les jumeaux conjoints : diagnostic anténatal J Pediatr Puericult, 13 (4) (2000), pp. 218–224.
9. J.C. Shih, et al. Concordant body stalk anomaly in monozygotic twinning--early embryo cleavage disorder Prenat Diagn, 16 (5) (1996), pp. 467–470.
10. T.C. Mackenzie, T.M. Crombleholme, M.P. Johnson, L. Schnaufer, A.W. Flake, H.L. Hedrick, et al. The natural history of prenatally diagnosed conjoined twins J Pediatr Surg, 37 (3) (2002), pp. 303–309.
11. M. Hovorakova, R. Peterkova, Z. Likovsky, M. Peterka A case of conjoined twin's cephalothoracopagus janiceps disymmetros Reprod Toxicol, 26 (2008), pp. 178–182.
12. I. Benchiba et al. Diagnosis of conjoined twins in a pregnant woman at term The Pan African Medical Journal - 2020 ;35:8.

Revue Marocaine des Maladies de l'Enfant

Faits cliniques

Choc septique réfractaire et hypothyroïdie

N. Benbouziane, FZ. El Amrani Idrissi, M. El-Bouz, W. Gueddari

Service d'Accueil des Urgences Pédiatriques, Hôpital Mère-Enfant A. Harouchi. CHU Ibn Rochd, université Hassan II, Casablanca, Maroc

Résumé

Le sepsis et le choc septique constituent un problème majeur de santé publique, surtout dans les pays à revenu faible. Afin de diminuer la mortalité, plusieurs sociétés savantes ont élaboré des protocoles et des lignes directrices pour un diagnostic et une prise en charge thérapeutique rapides. Celle-ci doit se faire dans la première heure et elle est basée essentiellement sur le remplissage vasculaire, l'antibiothérapie et les agents vasoactifs en cas de défaillance cardiovasculaire. Toutefois, le traitement d'un choc septique réfractaire aux agents vasoactifs n'est pas clair et très variable selon les cas. Dans notre pays où le dépistage des troubles endocriniens ne se fait pas systématiquement, un choc septique peut être révélateur ou entraîner un décès en l'absence d'un traitement rapide et adapté. Nous rapportons le cas d'une hypothyroïdie révélée lors d'une infection sévère compliquée de choc septique.

Mots clés

Sepsis, Choc Septique, Hypothyroïdie, Enfant.

Abstract

Sepsis and septic shock constitute a major public health problem, especially in low-income countries. To reduce mortality, several learned societies have developed protocols and guidelines for rapid diagnosis and therapeutic management. This management must occur within the first hour and is based primarily on fluid resuscitation, antibiotic therapy, and vasoactive agents in cases of cardiovascular failure. However, the treatment of septic shock refractory to vasoactive agents is unclear and highly variable. In our country, where screening for endocrine disorders is not systematic, septic shock can be the presenting symptom or lead to death if prompt and appropriate treatment is not provided. We report the case of hypothyroidism revealed during a severe infection complicated by septic shock.

Key words

Sepsis, Septic Shock, Hypothyroidism, Child.

Observation

Il s'agit d'un enfant âgé de 11 ans admis au service des urgences pédiatriques pour une fièvre associée à une douleur abdominale. A l'évaluation initiale, il était hypotonique et pâle. Il n'avait pas des signes de lutte respiratoires, sa fréquence respiratoire était normale ainsi que la saturation pulsée en oxygène. Il avait une fréquence cardiaque à 90 battements par minute et une tension artérielle à 80/53 mmHg avec un temps de recoloration à 3 secondes. Son Glascow coma score était à 13/15, sa température était à 39°C et sa glycémie capillaire à 0,40 g/L.

A l'anamnèse, la maman ne rapportait aucun antécédent pathologique en dehors d'un traumatisme crânien léger qu avait nécessité une hospitalisation de 24 heures pour surveillance. L'histoire de sa maladie avait commencé une semaine avant son admission par la fièvre, les douleurs abdominales et une grande fatigue.A l'examen physique, l'enfant était pâle, en surpoids et avait une boufissure du visage. Il avait une hépatomégalie douloureuse. L'examen pleuropulmonaire et cardiovasculaire

étaient normaux. La bandelette urinaire était négative.

Le traitement d'urgence a comporté deux bolus de sérum salé (20 mL/kg en 10 min), un bolus de G10%, une antibiothérapie probabiliste et une perfusion de noradrénaline.

Au bilan biologique réalisé, le taux d'hémoglobine était à 10 mg/dL avec VGM et TCMH normaux, un taux des leucocytes à 20000/mm^3 avec PNN à 12430/mm^3, Lymphocytes à 2700/mm^3 et un taux de plaquettes à 230000. La natrémie, la kaliémie, l'urée et la créatinine étaient normales. Les transaminases étaient élevées (ASAT à 450 UI/L et ALAT à 728 UI/L). La bilirubine totale, les protéines totales et l'albumine ainsi que le bilan d'hémostase étaient normaux.

A l'échographie abdominale, il y avait un abcès hépatique.

L'évolution après le traitement initial était marquée par la persistance de l'hypotension, l'apparition d'une bradycardie et la généralisation de l'oedème.

Une échographie cardiaque faite n'a pas objectivé de défaillance myocardique ni des signes hémodynamiques d'hypovolémie. A l'ECG, il y avait une bradycardie sinusale.

Le dosage des hormones thyroïdiennes a révélé un taux bas de la TSH et de la T4. L'IRM cérébrale était normale.

L'évolution après la supplémentation par lévothyrox était marquée par l'amélioration de l'état hémodynamique avec régression de l'oedème. L'enfant est suivi actuellement par les endocrinologues pédiatres.

Discussion

Le sepsis et particulièrement le choc septique constituent une cause majeure de mortalité chez l'enfant à travers le monde [1,2]. Plusieurs organismes scientifiques et sociétés savantes ont élaboré des protocoles et algorithmes pour une prise en charge rapide du sepsis aussi bien chez l'enfant que chez l'adulte [3,4]. Le traitement de première intention en cas de choc septique est établi sur le remplissage vasculaire, la correction d'une éventuelle hypoglycémie, l'antibiothérapie et les drogues vasoactives. En cas de choc septique réfractaire à ce traitement initial, les recommandations thérapeutiques varient selon l'évaluation hémodynamique et métabolique de chaque patient [3,5]. La société of Critical Care Medicine ainsi que la Société européenne des soins intensifs recommandent un traitement par les corticoïdes et ne recommandent pas l'utilisation des hormones thyroïdiennes chez l'enfant non connu porteur d'une maladie de la glande thyroïde [3]. Dans le cas de notre enfant, il n'y avait aucun signe biologique en faveur d'une insuffisance surrénalienne. Par contre, la pâleur avec l'œdème, l'hypoglycémie et la bradycardie étaient beaucoup plus en faveur d'une hypothyroïdie. Celle-ci a été confirmée par les taux bas du TSH et du T4. L'origine centrale de cette hypothyroïdie est expliquée dans ce cas par le traumatisme crânien daté de 2 mois. Il a été rapporté dans plusieurs études la survenue de troubles endocriniens même après un traumatisme crânien léger aussi bien chez l'enfant que chez l'adulte [5-7]. Le dysfonctionnement endocrinien après un traumatisme crânien est souvent sous-diagnostiqué. Son incidence varie de 5 à 57% selon les études [8,9]. La physiopathologie d'un traumatisme crânien est complexe et multifactorielle. Ainsi les lésions primaires causées par le traumatisme et celles secondaires causées essentiellement par l'ischémie et l'hypoperfusion cérébrale peuvent entraîner des lésions structurelles ou vasculaires au niveau de l'axe hypothalamo-pituitaire. L'hypothyroïdie centrale causée par un traumatisme crânien est souvent rapportée à la phase aiguë après le traumatisme. Elle peut être transitoire ou permanente. Les manifestations cliniques sont souvent frustes. Dans notre cas, l'enfant était pâle et asthénique, mais ce n'est qu'au cours de l'infection sévère que le tableau clinique d'hypothyroïdisme s'est complété.

Il est connu que les hormones thyroïdiennes jouent un rôle dans la réponse immunitaire et métabolique de l'organisme face aux infections. La survenue de l'abcès hépatique ainsi que son évolution vers un choc septique peuvent être expliquées par la faible réponse immunitaire chez notre enfant et sa vulnérabilité aux infections. Vu le taux bas des hormones thyroïdiennes chez notre malade, la défaillance cardiovasculaire s'est rapidement installée et n'a pas répondu aux drogues vasoactives. L'amélioration des troubles hémodynamiques sous supplémentation hormonale confirme l'origine endocrinienne de la défaillance cardiovasculaire chez notre patient.

Conclusion

Un choc septique réfractaire au traitement par les drogues vasoactives impose la recherche de dysfonctions métaboliques et endocriniennes comme une insuffisance

surrénalienne ou une hypothyroïdie. Les enfants victimes de traumatisme crânien doivent être suivis avec un dépistage ou un diagnostic précoce des troubles endocriniens en plus des troubles psychologiques et cognitifs.

Références

1. Rudd KE, Johnson SC, Agesa KM, et al . Global, regional, and national sepsis incidence and mortality, 1990-2017:analysis for the global burden of disease study. Lancet.2020;395(10219):200-211.
2. Weiss SL, Fitzgerald JC, Pappachan J, et al. Global epidemiology of pediatric severe sepsis: the sepsis prevalence, outcomes, and therapies study. Am J Respir Crit Care Med. May 15 2015;191(10):1147-57.
3. Rhodes A, Evans L, Alhazzani W, et al: Surviving Sepsis Campaign: International guidelines for management of sepsis and septic shock: 2016. Crit Care Med 2017; 45:486-552.
4. Levy MM, Evans LE, Rhodes A: The Surviving Sepsis Campaign bundle: 2018 update. Crit Care Med 2018; 46:997-1000.
5. Giuliano S, Talarico S, Bruno L, Nicoletti FB, Ceccotti C & Belfiore A. Growth hormone deficiency and hypopituitarism in adults after complicated mild traumatic brain injury. Endocrine 2017; 58: 115-123.
6. Agha A. Hypothalamopituitary dysfunction following traumatic brain injury and aneurysmal subarachnoid hemorrhage: a systematic review. JAMA 2007; 298: 1429-1438.
7. Klose M, Juul A, Poulsgaard L, Kosteljanetz M, Brennum J & Feldt Rasmussen U. Prevalence and predictive factors of post-traumatic hypopituitarism. Clinical Endocrinology 2007; 67: 193-201.
8. Salehi, F.; Kovacs, K.; Scheithauer, B.W.; Pfeifer, E.A.; Cusimano, M. Histologic study of the human pituitary gland in acute traumatic brain injury. Brain Inj. 2007, 21, 651-656.
9. Casano-Sancho, P. Pituitary dysfunction after traumatic brain injury: Are there definitive data in children? Arch. Dis. Child. 2017, 102, 572-577.

Rev Mar Mal Enf 2025 ; 60 : 33-35

Revue Marocaine des Maladies de l'Enfant

Faits cliniques

Hématome scrotal néonatal révélant un hémopéritoine d'origine idiopathique

M. El Achiwi, Z. El Korchi, M. Lehlimi, L. Derrak, M. Chemsi, A. Badre, A. Habzi

Service de médecine et de réanimation néonatale, Hôpital Mère-Enfant Abderrahim Harouchi, Université Hassan II de Casablanca, Maroc.
Auteur correspondant : elachiwimeriem@gmail.com

Résumé

L'hématome scrotal est une affection rare en période néonatale. Ses étiologies sont variées, dominées par la torsion testiculaire, les hémorragies surrénaliennes et les traumatismes obstétricaux. Dans de rares cas, il peut révéler une pathologie intra-abdominale sous-jacente, telle qu'un hémopéritoine.
Nous rapportons un cas d'hématome scrotal néonatal ayant révélé un épanchement intra-péritonéal idiopathique.
Le diagnostic était confirmé par l'imagerie. Les deux hématomes se sont spontanément résorbés, sans recours à la chirurgie.
L'évolution était spontanément résolutive, soulignant l'intérêt d'une surveillance clinico-radiologique afin de mener une prise en charge conservatrice.

Mots clés

Hématome scrotal néonatal, Torsion testiculaire, Hémopéritoine, Prise en charge conservatrice.

Abstract

Scrotal hematoma is a rare condition in the neonatal period. Its etiologies are varied, mainly including testicular torsion, adrenal hemorrhage, and obstetrical trauma. In rare cases, it may reveal an underlying intra-abdominal pathology, such as hemoperitoneum.
We report a case of neonatal scrotal hematoma revealing an idiopathic intraperitoneal effusion.
The diagnosis was confirmed by imaging. Both hematomas resolved spontaneously without the need for surgery.
The outcome was favorable with spontaneous resolution, highlighting the importance of clinico-radiological monitoring to allow for conservative management.

Key words

Neonatal scrotal hematoma, Testicular torsion, Hemoperitoneum, Conservative management.

Introduction

L'hématome scrotal néonatal est une entité rare, définie par une accumulation de sang au sein du scrotum, survenant en anténatal ou dans les premiers jours de vie [1,2]. Les principales étiologies incluent la torsion testiculaire, redoutée pour son risque ischémique, les hémorragies surrénaliennes néonatales, notamment en contexte traumatique ou d'asphyxie périnatale, ainsi que le traumatisme scrotal [3]. D'autres causes plus rares sont rapportées telles que les hématocèles, la péritonite méconiale, les néoplasies ou les troubles de la coagulation [4]. Dans certains cas, aucune cause précise n'est identifiée, justifiant la qualification d'idiopathique [1,2]. L'hémopéritoine, quant à lui, constitue également une situation inhabituelle chez le nouveau-né, rarement révélée par un hématome scrotal [5].

Dans ce contexte, nous rapportons un cas original d'hématome scrotal révélateur d'un hémopéritoine idio

pathique et discutons l'apport de l'imagerie et de l'évolution des stratégies diagnostiques et thérapeutiques à la lumière des données actuelles.

Observation

Il s'agit d'un nouveau-né de sexe masculin, admis à H17 de vie, pour risque infectieux devant la rupture prématurée des membrenes de18 heures et le liquide teinté, de mère primipare, issu d'une grossesse menée à 39 semaines d'aménorrhée selon le score de FAAR. L'accouchement a été réalisé par césarienne en urgence pour état fœtal non rassurant (EFNR) dans un contexte de liquide amniotique teinté (LAT). Le score d'Apgar était de 10/10. L'anamnèse infectieuse a retrouvé des facteurs de risque infectieux faits d'une rupture prématurée des membranes supérieure à 18 heures, d'un état fœtal non rassurant et liquide amniotique teinté. Le poids de naissance était de 2700 g.

À l'admission, le nouveau-né était stable sur les plans hémodynamique et respiratoire. L'examen clinique a objectivé une tuméfaction scrotale droite bleuâtre, douloureuse à la palpation, avec un testicule gauche d'aspect normal. Par ailleurs, l'abdomen était souple et non distendu.

Une échographie scrotale avec doppler a été réalisée, mettant en évidence un hématome épididymaire droit s'étendant au cordon spermatique, sans signe de torsion testiculaire.

L'échographie abdominale complémentaire a révélé un épanchement péritonéal de moyenne abondance, à contenu finement échogène, sans hématome des loges surrénaliennes.

Le bilan biologique, incluant une numération formule sanguine et un bilan d'hémostase, a objectivé une anémie à 9,9 g/dl, sans trouble de la coagulation associé. Une transfusion de culots globulaires a été indiquée devant l'anémie et les hématomes scrotal et péritonéal.

Le bilan infectieux a révélé un taux de CRP à 79mg/l, une ponction lombaire et une hémoculture revenues stériles. Le diagnostic d'infection néonatale bactérienne précoce probable a été retenu.

Après concertation avec l'équipe de chirurgie viscérale pédiatrique, une prise en charge conservatrice par surveillance clinico-radiologique a été décidée. L'évolution a été favorable, marquée par une régression progressive des hématomes abdomino-scrotaux.



Fig.1. Bourse droite tuméfiée, bleuâtre.

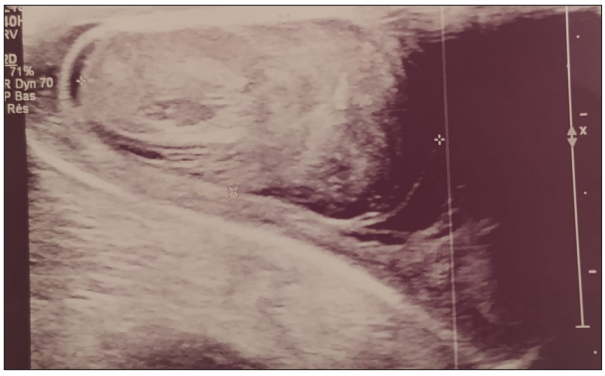

Fig.2. Aspect échographique en faveur d'un hématome épididymaire étendu au cordon spermatique, avec absence de visualisation de tours de spires.

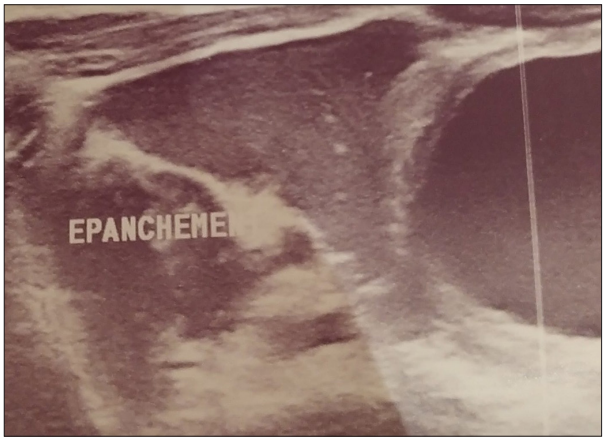

Fig.3. Aspect échographique d'un épanchement péritonéal de moyenne abondance à contenu finement échogène au niveau pelvien.

Discussion

L'hématome scrotal néonatal est une entité rare mais importante à reconnaître en période néonatale, en particulier dans le cadre d'un scrotum aigu. Il est défini par une accumulation de sang dans le scrotum, souvent unilatérale, secondaire à une hémorragie d'origine variable [1,2]. Son incidence exacte reste difficile à estimer, en raison du faible nombre de cas documentés dans la littérature, mais il représenterait environ 5 à 10 % des causes de scrotum aigu néonatal [1,3].

Les causes sont diverses : traumatismes obstétricaux (manœuvres instrumentales, présentation dystocique), coagulopathies congénitales ou acquises, hémorragies rétro-péritonéales notamment les hémorragies surrénaliennes, ou encore idiopathiques [4,6,7]. Dans de rares cas, l'hématome scrotal constitue le mode de révélation d'un hémopéritoine, comme observé dans notre cas [7,5].

Pendant longtemps, toute tuméfaction scrotale douloureuse chez le nouveau-né faisait suspecter en premier une torsion testiculaire, justifiant une exploration chirurgicale systématique. Cette approche était motivée par l'urgence de préserver la fonction testiculaire en cas de torsion [9,10]. Cependant, avec l'essor de l'imagerie, notamment de l'échographie scrotale avec doppler, il est désormais possible de documenter précisément la nature de la lésion, d'évaluer la vascularisation testiculaire et d'orienter vers une prise en charge conservatrice dans les formes stables et non compliquées [7,8].

Dans notre observation, un hématome épididymaire droit s'étendant au cordon spermatique a été mis en évidence par échographie, sans torsion testiculaire associée. L'échographie abdominale complémentaire a révélé un épanchement péritonéal de moyenne abondance, échogène, sans atteinte surrénalienne visible, évoquant un hémopéritoine idiopathique [7,5]. Ce diagnostic, inhabituel, a été rendu possible grâce à l'analyse échographique poussée déclenchée par l'examen scrotal. Le bilan biologique a montré une anémie, sans trouble de la coagulation, justifiant une transfusion érythrocytaire. L'évolution favorable, marquée par une résorption spontanée de l'hématome, a conforté la prise en charge non chirurgicale [7,8].

Plusieurs cas cliniques similaires soutiennent cette stratégie. Yazici et al. ont rapporté cinq cas d'hématomes scrotaux néonatals, tous pris en charge de manière conservatrice avec évolution favorable [1]. Jimoh et al. ont publié un cas d'hématome scrotal idiopathique résolu sous surveillance [1]. De même, Gkantseva-Patsoura et al. ont présenté un nouveau-né avec un hématome scrotal sans étiologie retrouvée, traité médicalement avec succès [2]. Enfin, Hegarty et al. ont insisté sur la nécessité d'élargir le champ diagnostique du scrotum aigu néonatal au-delà de la torsion testiculaire, en particulier en cas de coloration inhabituelle ou de contexte obstétrical évocateur [9,10].

Conclusion

Ce cas met en évidence la complexité diagnostique d'un scrotum aigu néonatal et illustre la valeur ajoutée de l'imagerie dans l'évaluation initiale. L'hématome scrotal, loin d'être toujours d'origine locale, peut être le signe révélateur d'un saignement intra-abdominal méconnu, comme un hémopéritoine idiopathique. L'évolution favorable sous simple surveillance, en l'absence de signe de gravité, souligne l'intérêt d'une approche conservatrice dans les formes cliniquement stables, à condition qu'un suivi étroit soit assuré. Ce type de présentation renforce l'importance d'une évaluation globale et multidisciplinaire, intégrant données cliniques, biologiques et radiologiques, pour une prise en charge adaptée et sécurisée..

Références

1. Jimoh BM, Chinwe EB, Adebisi AO, Aiyekomogbon J. Idiopathic scrotal hematoma in neonate: a case report and review of the literature. Case Rep Urol. 2014;2014:212914. doi:10.1155/2014/212914.
2. Gkantseva-Patsoura S, et al. Idiopathic scrotal hematoma in a neonate. GMS Ger Med Sci. 2021;19:Doc01. doi:10.3205/000288.
3. Miele V, et al. Scrotal hematoma due to neonatal adrenal hemorrhage: ultrasonography value. Pediatr Radiol. 1997;27(8):672–674. doi:10.1007/s002470050209.
4. Lai LJ, et al. Neonatal adrenal hemorrhage with scrotal hematoma: case report. Pediatr Neonatol. 2012;53(3):210–213. doi:10.1016/j.pedneo.2012.03.003.
5. Salatto A, et al. Idiopathic neonatal hemoperitoneum presented as scrotal hematoma: it's a diagnostic challenge? Ital J Pediatr. 2021;47(1):207. doi:10.1186/s13052-021-01161-x.
6. Ajaj O, et al. Scrotal hematoma due to neonatal bilateral adrenal hemorrhage. Iran J Neonatol. 2022;13(4):1–4. doi:10.22038/ijn.2022.60165.
7. Bhatt S, et al. Neonatal adrenal hemorrhage presenting as acute scrotum: ultrasound insight. J Ultrasound. 2017;20(3):253–259. doi:10.1007/s40477-017-0250-1.
8. Basta AM, et al. Scrotal swelling in the neonate. J Ultrasound Med. 2015;34(3):495–505. doi:10.7863/ultra.34.3.495.
9. Francis XS, Mark FB. Abnormalities of testes/scrotum: surgical management. In: Campbell-Walsh Urology. 10th ed. Philadelphia: Elsevier; 2012. p. 3557–3596.e13.
10. Demirel N, et al. Adrenal bleeding in neonates: report of 37 cases. Turk J Pediatr. 2011;53(1):43–47.

Revue Marocaine des Maladies de l'Enfant

Faits cliniques

La rougeole néonatale

L. Derrak, H. Abou El faraj, M. Lehlimi, Z. EL Korchi, A. Badre, M. Chemsi, A. Habzi

Service de médecine et de réanimation néonatale, Hôpital Mère-Enfant A. Harouchi. CHU Ibn Rochd, université Hassan II, Casablanca, Maroc
Auteur correspondant : lam.derrak@gmail.com

Résumé

La rougeole néonatale est rare en raison de la protection conférée par les anticorps maternels. L'épidémie survenue au Maroc en septembre 2023 a révélé des cas exceptionnels chez des nouveau- nés de mères non immunisées. Nous rapportons quatre cas confirmés, décrivant la sémiologie clinique, le délai d'apparition et l'évolution. Nous insistons sur l'importance de la vaccination maternelle pour prévenir ces formes néonatales.

Mots clés

Rougeole , Nouveau-né, Vaccination.

Abstract

Neonatal measles is rare due to the protection conferred by maternal antibodies. The epidemic that occurred in Morocco in September 2023 revealed exceptional cases in infants born to non-immune mothers. We report four confirmed cases, describing the clinical features, time to onset, and progression. We highlight to the importance of maternal vaccination to prevent these neonatal forms.

Key words

Measles, Newborn , Vaccination

Introduction

La rougeole est une infection virale éruptive aiguë causée par un morbillivirus à ARN de la famille des *Paramyxoviridae*. Elle atteint essentiellement les enfants à partir de l'âge de cinq à six mois et constitue une maladie définitivement immunisante. L'homme infecté constitue l'unique réservoir du virus. Les nouveau-nés bénéficient habituellement d'une protection temporaire par le transfert transplacentaire d'anticorps maternels, rendant les formes néonatales très rares.

Au Maroc, une épidémie de rougeole est apparue en septembre 2023, mettant en lumière un phénomène préoccupant : l'émergence de cas néonataux est une forme rare de la maladie, particulièrement observée dans les contextes où la couverture vaccinale est insuffisante.

Nous rapportons ici l'observation de quatre cas de rougeole néonatale confirmée, colligés au service de médecine et de réanimation néonatale à l'hôpital mère enfant Abderrahim Harouchi au CHU Ibn Rochd de Casablanca.

Notre objectif est de décrire les particularités cliniques, le délai d'apparition et l'évolution de la rougeole chez le nouveau-né.

Observations

Nous rapportons une série de quatre nouveau-nés à terme. L'âge médian était de 21 jours. Les quatre nouveau-nés ont été hospitalisés pour détresse respiratoire post-natale (sévère dans trois cas, modérée chez un cas). Un antécédent commun de rougeole clinique non confirmée



Fig.1. Éruption morbilliforme.



Fig.2. Lésion de desquamation étendue sur le tronc.

Tableau 1. Le tableau regroupe les 4 observations.

	Observation 1	*Observation 2*	*Observation 3*	*Observation 4*
Délai d'apparition	J22	J10	J26	J27
Détresse respiratoire	Sévère	Modérée	Sévère	Sévère
GB /ul	13 350	16 970	17 330	10 130
CRP (mg /l)	66,3	8,9	8,8	100
Radiographie pulmonaire	surcharge bronchique associée à une diminution de la transparence pulmonaire	diminution de la transparence pulmonaire	diminution de la transparence pulmonaire	surcharge bronchique associée à une diminution de la transparence pulmonaire
Échocardiographie	-	-	-	CAV+CIV+CIA+HTAP
PCR rhinopharyngée	-	-	-	Entérovirus+ rhinovirus
Évolution	Bonne	Bonne	Bonne	Décès

biologiquement chez la mère a été retrouvé dans tous les cas. Cliniquement, les patients présentaient une éruption maculo-papuleuse morbilliforme diffuse (visage, tronc, membres), sans atteinte palmoplantaire (Fig.1 et 2) précédée d'un catarrhe oculo-naso-bronchique apparaissant en moyenne 9 jours avant .La durée médiane de l'éruption était de trois jours dans un contexte fébrile dans trois cas et apyrétique dans un cas, avec une évolution secondaire vers une desquamation. L'examen neurologique a révélé une hypotonie axiale chez un nouveau- né de facies trisomique .L'examen cardiovasculaire a mis en évidence un souffle cardiaque chez le même patient et à l'échocardiographie Doppler on a noté une communication auriculo-ventriculaires (CAV) complète avec communication interventriculaire postérieure de 8mm et communication interauriculaire ostium primum de 5mm associée à une hypertension artérielle pulmonaire.

La radiographie pulmonaire a montré une surcharge bronchique associée à une diminution de la transparence pulmonaire dans deux cas, et une simple diminution de la transparence pulmonaire dans les deux autres. Sur le

plan biologique, la CRP était négative chez deux patients et positive chez deux autres avec une hyperleucocytose à la numération formule sanguine. La PCR nasopharyngée a confirmé l'infection rougeoleuse par la détection du gène de la nucléoprotéine (Ct = 19). Par ailleur , une PCR rhinopharyngée faite chez le quatrième cas a objectivé la présence d'un entérovirus et d'un rhinovirus. Le traitement a reposé sur une oxygénothérapie et une réhydratation par perfusion, associées à une antibiothérapie de 7 jours dans trois cas. Trois nouveaux- nés ont présenté une évolution favorable, tandis qu'un nouveau- né est décédé suite à un choc cardiogénique sur pneumopathie virale (Tab.1).

Discussion

Nous rapportons quatre observations de rougeole survenue précocement en période néonatale. Sur le plan clinique, la présentation ne différait que peu de celle habituellement décrite chez le nourrisson plus âgé. L'éruption, de type morbilliforme classique, était précédée d'un catarrhe oculo-naso-bronchique, avec une chronologie et une distribution cutanée similaires à celles observées chez l'enfant plus grand. La survenue de cette maladie en période néonatale reste exceptionnelle, La rougeole néonatale est peu décrite dans la littérature. Au Japon, dans une série de 96 nourrissons atteints de rougeole, trois cas de rougeole néonatale ont été décrits, sans précision sur le contexte de survenue ni sur le statut immunitaire des mères[1] .

Les cas de rougeole survenant pendant la grossesse sont mieux documentés, notamment en ce qui concerne les conséquences fœtales. Dans une série de 16 cas, Dao et al. [2] rapportent deux avortements spontanés, trois morts fœtales in utero et un accouchement prématuré.

La rougeole congénitale est définie chez le nouveau-né exposé à une infection maternelle en fin de grossesse, avec éruption à la naissance ou dans les dix jours suivants celle-ci, ou chez un nouveau-né asymptomatique avec détection virale à la naissance [3,4]. Cette forme est rare et souvent consécutive à une infection maternelle survenue dans les deux semaines précédant l'accouchement [5]. Le tableau clinique varie de formes modérées à des présentations sévères, incluant fièvre, rash maculopapuleux, pneumonie, voire décès. Les nouveau-nés prématurés présentent un risque de mortalité accru. La panencéphalite subaiguë sclérosante constitue la complication neurologique majeure, avec un risque élevé chez les enfants infectés avant un an. La mortalité de la rougeole congénitale est estimée à 27 % [6].

Le transfert d'anticorps antirougeoleux maternels et la durée de leur protection varient selon les populations. Au Sénégal et en Guinée-Bissau [7,8], ce transfert n'atteint en moyenne que 50 % du niveau maternel, assurant une protection de courte durée. Une étude Franco-anglo-canadienne [9] a montré que la proportion de nourrissons présentant des taux protecteurs d'anticorps d'origine maternelle (≥ 120 mUI/mL) diminue au fur et à mesure jusqu'à 10% chez les nourrissons de six à sept mois. Les auteurs sont arrivées à la conclusion que l'âge de la primovaccination pourrait être avancé à six mois.

Cliniquement, l'infection commence par une phase d'invasion de 2 à 4 jours associant fièvre élevée, catarrhe oculo-nasal et toux, parfois identifiable par les taches de Koplik, pathognomoniques mais inconstantes. L'éruption morbilliforme typique débute derrière les oreilles, s'étend de manière descendante sur le tronc et les membres, et est suivie d'une desquamation fine. Dans plus de 90 % des cas, l'évolution est favorable, mais des complications graves peuvent survenir, en particulier chez les nourrissons, les immunodéprimés et les femmes enceintes. Ces complications incluent les pneumonies bactériennes ou virales, le syndrome de détresse respiratoire aiguë, l'encéphalite aiguë, la panencéphalite subaiguë sclérosante, les otites, les bronchopneumopathies et les diarrhées aiguës [10]. La co-infection peut être particulièrement dangereuse car la rougeole affaiblit les défenses de l'organisme. Cela rend les personnes plus vulnérables à d'autres infections, comme les pneumonies causées par le virus respiratoire syncytial (VRS), qui peuvent être plus graves que si l'infection était isolée. Les décès liés à la rougeole sont souvent dus à une co-infection bactérienne ou virale, notamment la pneumonie.

Le diagnostic de référence est la recherche d'ARN viral par PCR sur la salive ou un écouvillonnage rhinopharyngé, l'ARN pouvant également être détecté dans les cellules sanguines mononucléées. La sérologie est moins fiable à cet âge, car la production d'IgM spécifiques peut être retardée ou absente [10,11].

Chez le nouveau-né, aucun traitement antiviral spécifique n'est disponible. En cas d'infection maternelle en

fin de grossesse, ni tocolytiques ni césarienne ne sont indiqués, La prophylaxie par immunoglobulines est recommandée dès la naissance, sauf si la mère a eu l'éruption plus de dix jours avant l'accouchement, afin de prévenir la rougeole congénitale ou d'atténuer ses symptômes. L'allaitement et les contacts mère-enfant restent possibles, mais un isolement est nécessaire pendant la phase de contagiosité (jusqu'à cinq jours après le début de l'éruption).

En cas de rougeole néonatale, l'isolement doit être maintenu cinq jours après l'apparition de l'éruption. Il n'existe pas de traitement spécifique, les soins consistent essentiellement à soulager les symptômes, à préserver le confort du malade et à prévenir les complications [6,12].

Conclusion

La rougeole néonatale est rare, les nouveau-nés étant protégés par les anticorps maternels au cours des premiers mois de vie. Cependant, la décroissance de ces anticorps expose au risque de formes graves, telles que la pneumonie ou l'encéphalite. Pour limiter ce risque, un rappel du vaccin antirougeoleux chez les adolescentes et les femmes en âge de procréer est recommandé. La primovaccination est généralement effectuée à neuf mois, mais peut être avancée à six ou à sept mois chez les nourrissons à risque.

Références

1. Ohsaki M, Tsutsumi H, Takeuchi R, Seki K, Shiba S. Recent increase in the frequency of infant measles in Japan. Pediatr Int 2000;42(3):233-5.
2. Dao B, Koalaga AP, Ki Zerbo G, Bambara M. Rougeole et grossesse. À propos de 16 cas au Burkina Faso. J Gynecol Obstet Biol Reprod (Paris) 1997;26(6):606-9.
3. Zwiauer K, Forstenpointner E, Popow-Kraupp T, Hauser E, Jellinger KA. Rapid progressive subacute sclerosing panencephalitis after perinatally acquired measles virus infection. Lancet 1995;345(8957):1124.
4. Dasopoulou M, Covanis A. Subacute sclerosing panencephalitis after intrauterine infection. Acta Paediatr 2004;93(9):1251-3.
5. Betta Ragazzi SL, De Andrade Vaz-de-Lima LR, Rota P, Bellini WJ, Gilio AE, Costa Vaz FA et al. Congenital and neonatal measles during an epidemic in Sa˜ o Paulo, Brazil in 1997. Pediatr Infect Dis J 2005;24(4):377-8.
6. Ohji G, Satoh H, Satoh H, Mizutani K, Iwata K, Tanaka-Taya K. Congenital measles caused by transplacental infection. Pediatr Infect Dis J 2009;28(2):166-7. [19] Nakata Y, Nakayama T, Ide Y, Kizu R, Koinuma G, Bamba M. Measles virus genome detected up to four months in a case of congenital measles. Acta Paediatr 2002;91(11):1263-5.
7. Cohen BJ, Audet S, Andrews N, Beeler J. Plaque reduction neutralization test for measles antibodies: description of a standardised laboratory method for use in immunogenicity studies of aerosol vaccination. Vaccine 2007;26(1):59-66.
8. Cohen BJ, Parry RP, Doblas D, Samuel D, Warrener L, Andrews N, et al. Measles immunity testing: comparison of two measles IgG ELISAs with plaque reduction neutralisation assay. J Virol Methods 2006;131(2):209-12.
9. Gagneur A, Pinquier D, Aubert M, Balu L, Brissaud O, De Pontual L, et al. Evolution of maternal measles neutralizing serum antibodies in infants in France in 2006. BEH 2009;22:225—9 [Available from: http://www.invs.sante.fr/ beh/2009/22/beh 22 2009.pdf. Accessed on July 6, 2011].
10. Campbell H, Andrews N, Brown KE, Miller E. Review of the effect of measles vaccination on the epidemiology of SSPE. Int J Epidemiol 2007;36(6):1334-48 ([Epub 2007]).
11. Go H, Hashimoto K, ImamuraT, Sato M, Kawasaki Y, Momoi N et al. An extremely low birth weight infant born to a mother with measles. J Perinatol 2010;30(2):146-8.
12. Gazala E, Karplus M, Liberman JR, Sarov I. The effect of maternal measles on the fetus. Pediatr Infect Dis 1985;4(2):203-4.

Revue Marocaine des Maladies de l'Enfant

Faits cliniques

Vascularite cérébrale compliquant la méningite à pneumocoque chez l'enfant

K. El Fakhr[1], H. Darouich[1], S. Kalouch[1], D. Bentaleb[2], K. Chbani[2], S. Salam[2]

1.Service de réanimation pédiatrique, Hôpital mère-enfant A. Harouchi CHU Ibn Rochd, Casablanca, Maroc
2.Service de radiologie pédiatrique, Hôpital mère-enfant A. Harouchi CHU Ibn Rochd, Casablanca, Maroc
Université Hassan II, Casablanca, Maroc
Auteur correspondant : kaoutarelfakhr2013@gmail.com

Résumé

La vascularite cérébrale post-pneumococcique désigne l'ensemble des altérations de la paroi vasculaire des vaisseaux cérébraux chez un patient ayant eu un diagnostic de méningite à pneumocoque.
Nous rapportons le cas d'une patiente âgée de 13 ans, ayant reçu son vaccin antipneumococcique, admise en réanimation pédiatrique pour trouble de conscience sur méningite à streptococcus pneumonie, avec vascularite cérébrale qui a été diagnostiquée à l'IRM. L'évolution a été marquée par l'amélioration clinique et des marqueurs biologiques d'inflammation après traitement basé sur l'antibiothérapie et la corticothérapie.
La vascularite cérébrale post-pneumococcique est une complication rare mais grave de la méningite à pneumocoque. Son diagnostic repose sur l'imagerie cérébrale et son traitement associe antibiothérapie et corticothérapie. Une prise en charge précoce conditionne le pronostic neurologique.

Mots clés

méningite, pneumocoque, vascularite cérébrale

Abstract

Post pneumococcal cerebral vasculitis refers to all alterations of the vascular wall of vessels destined for the brain in a patient diagnosed with pneumococcal meningitis.
We report the case of a 13-year-old patient who received her pneumococcal vaccine, admitted to pediatric intensive care for febrile altered consciousness due to streptococcus pneumoniae meningitis, with cerebral vasculitis diagnosed on MRI. The clinical course was marked by clinical improvement and improvement in inflammatory markers after treatment based on antibiotic therapy and corticosteroids.
Post-pneumococcal cerebral vasculitis is a rare but serious complication of pneumococcal meningitis. Diagnosis relies on brain imaging, and treatment combines antibiotics and corticosteroids. Early management is crucial for neurological outcomes.

Key words

meningitis, pneumococcus, cerebral vasculitis

Introduction

Le Streptococcus pneumonie représente la première cause de méningite bactérienne communautaire. Il représente 48% des causes de méningites bactériennes tous âges confondus [1]. La vascularite cérébrale post-pneumococcique désigne l'ensemble des altérations de la paroi vasculaire des vaisseaux à destinée cérébrale chez un patient ayant eu un diagnostic de méningite à pneumocoque [2].

Nous en rapportons un cas chez une fillette de 13 ans, admise au service de réanimation pour trouble de conscience fébrile.

Observation

Il s'agit d'une patiente âgée de 13 ans sans antécédents pathologiques particuliers ayant reçu son vaccin anti pneumocoque conjugué à 13 valences (PCV13) avec quatre doses, selon le programme national d'immunisation marocain, admise en réanimation pédiatrique pour trouble de conscience fébrile.

L'histoire de sa maladie remonte à deux jours avant son admission par l'installation d'une fièvre à 40°c avec céphalées et photophobie et des vomissements en jet. Elle a été traitée par les céphalosporines de 3ème génération, et son évolution a été marquée par une crise convulsive tonico-clonique généralisée suivie d'un trouble de conscience, motivant son transfert en réanimation.

A l'admission en réanimation, la malade était fébrile à 39°C, elle avait un GCS (Glascow Coma Scale) à 10/15 (ouverture des yeux : 2, réponse verbale : 3, réponse motrice 5), avec une raideur méningée, les pupilles étaient symétriques et réactives, elle n'avait pas de déficit sensitivo-moteur. Sa glycémie capillaire était à 0,8 g/l. Sa SPO2 était de 95% sous 2l d'O2. Sur le plan hémodynamique elle était tachycarde à 120 bpm, normotendue avec une PAM à 80 mmgH.

Après mise en condition et stabilisation initiale de la malade, une TDM cérébrale a été réalisée qui avait montré une prise de contraste méningé sans signe d'engagement (Fig.1).

L'hémogramme a montré un taux d'hémoglobine de 11,3 g/dl, avec une hyperleucocytose à 28070/mm^3 à prédominance PNN à 22460/mm^3, le taux des plaquettes était normal à 465 000/mm^3. Un taux de la protéine C réactive (CRP) était élevé à 160 mg/L.

La ponction lombaire a été faite après élimination des contre-indications, elle avait montré un aspect clair, le taux de leucocyte était de 70 GB/mm^3, 100% lymphocytaire, l'examen direct n'a pas montré pas de germes visibles et la culture était négative. La biochimie du LCR avait montré une hyperprotéinorachie à 1,2 g/L avec hypo glycorachie à 0,4 mmol/L avec un rapport glycorachie/glycémie bas à 0,44. La PCR multiplexe sur le LCR a été demandé et a objectivé un Streptococcus pneumoniae.

La conduite à tenir initiale a comporté de la ceftriaxone 100 mg/kg, et du méthyl prednisolone 2 mg/kg/8h. Après 48h de traitement la malade est restée fébrile avec au bilan de contrôle une CRP à 154 mg/L. Le statut neurologique était stationnaire avec un score de GCS à 10/15. La patiente a été mise sous vancomycine à dose de 60 mg/kg/24h en continue.

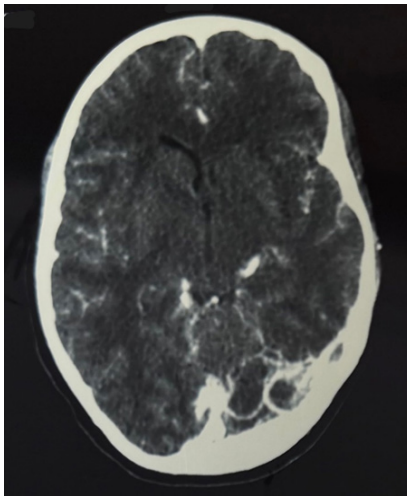

Fig.1. Scanner cérébral injecté en coupe axiale montrant une prise de contraste méningée.

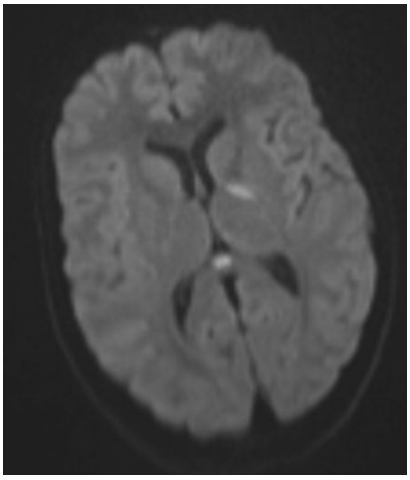

Fig.2. IRM en séquence de diffusion (DWI), coupe axiale : la flèche désigne un hypersignal au niveau capsulaire interne gauche et du splénium du corps calleux évoquant une lésion ischémique en faveur d'une vascularite.

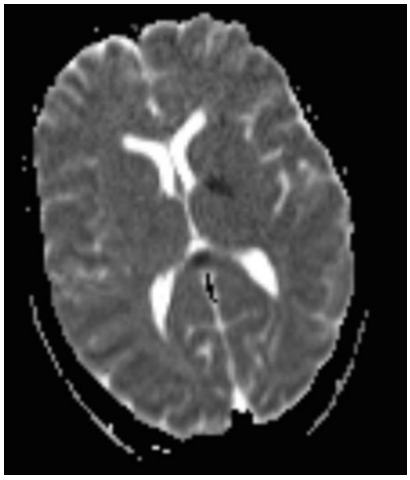

Fig.3. IRM, coupe axiale, la flèche désigne un ADC bas sans rehaussement après injection de gadolinium au niveau capsulaire interne gauche et du splénium du corps calleux évoquant une lésion ischémique en faveur d'une vascularite.

Une IRM cérébrale a été demandée et avait montré : une lésion en hypersignal en diffusion DWI (Diffusion Weighted Imaging) au niveau capsulaire interne gauche et du splénium du corps calleux (Fig.2), avec un ADC (Apparent Diffusion Coefficient) bas et sans rehaussement après injection de gadolinium (Fig.3), en faveur d'une méningite avec atteinte ischémique faisant évoquer une vascularite infectieuse.

L'évolution était marquée par l'apyrexie et l'amélioration de l'état de conscience avec un GCS à 14/15 après 10 jours de traitement en réanimation. Le taux de CRP était à 17 mg/l avant de la transférer au service de pédiatrie infectieuse pour complément de prise en charge.

Discussion

Les méningites à Streptococcus pneumoniae restent, malgré les progrès thérapeutiques, associées à une morbi-mortalité significative, notamment en raison de leurs complications neurologiques. Parmi ces dernières, la vascularite cérébrale qui est rare, mais potentiellement sévère. Son diagnostic est difficile en raison de manifestations cliniques aspécifiques et de l'absence de critères diagnostiques consensuels [1].

La survenue de cette vascularite est généralement tardive, souvent entre le 5e et le 14e jour après le début de la méningite [2,3].

Trois mécanismes physiopathologiques sont suggérés dans la genèse de la vascularite cérébrale post-méningite :

- Inflammation locale directe : L'invasion bactérienne du LCR déclenche une réaction immunitaire marquée par la libération de cytokines pro-inflammatoires (TNF-α, IL-1β, IL-6), responsables de l'activation des cellules endothéliales, de l'augmentation de la perméabilité vasculaire et de l'infiltration leucocytaire [4]. Cette réponse peut conduire à une atteinte pariétale des vaisseaux cérébraux.
- Réaction immunologique retardée : Certains auteurs évoquent une vascularite immune secondaire avec formation de complexes immuns et activation du complément [5]. Cette réaction pourrait expliquer des atteintes vasculaires survenant même en l'absence de germes vivants dans le LCR.
- Effet rebond après corticothérapie : L'arrêt trop rapide de la corticothérapie adjuvante pourrait exacerber l'inflammation résiduelle.

La présentation clinique est hétérogène et non spécifique. Elle peut inclure : Une altération de l'état de conscience, des convulsions focales ou généralisées, des déficits neurologiques focaux (hémiplégie, aphasie, hémianopsie), une fièvre persistante malgré un traitement bien conduit.

Dans certains cas, les symptômes sont subtils, ce qui retarde le diagnostic [2,5,6]. La diversité des présentations s'explique par la localisation variable des lésions vasculaires.

L'IRM est l'examen de référence pour le diagnostic des vascularites cérébrales, avec une sensibilité estimée à plus de 90% [7]. Les anomalies retrouvées sont : des lésions ischémiques corticales ou sous-corticales, des rehaussements méningés ou parenchymateux, des irrégularités des vaisseaux intracrâniens sur les séquences angio-IRM.

La tomodensitométrie cérébrale est souvent normale ou peu informative, en particulier dans les formes débutantes. Dans certains cas, l'artériographie cérébrale reste utile, bien que plus invasive.

Il n'existe pas de recommandations spécifiques concernant le traitement des vascularites cérébrales post-méningite. Les stratégies thérapeutiques sont inspirées de la prise en charge des vascularites systémiques avec une corticothérapie qui vise à réduire l'inflammation vasculaire et prévenir les ischémies secondaires, avec l'usage de bolus de méthylprednisolone de 30mg/kg/jr en trois jours suivis d'une corticothérapie orale dégressive de 1 mg/ kg/j pendant 4 à 6 semaines puis 10 mg/ semaines jusqu'à arrêt complet [6,8]. En cas d'évolution défavorable ou de vascularite étendue, certains auteurs ont proposé l'association à des immunosuppresseurs tels que le cyclophosphamide [6,9,10]. L'antibiothérapie conforme aux recommandations (ex. : ceftriaxone ou cefotaxime ± vancomycine) reste essentielle [8,11].

Le pronostic est variable. Certains patients récupèrent complètement après traitement anti-inflammatoire, d'autres gardent des séquelles neurologiques irréversibles, voire décèdent. Le facteur pronostique principal semble être la précocité du diagnostic et de la prise en charge thérapeutique [1,4,12].

Conclusion

La vascularite cérébrale post-méningite à Streptococcus pneumoniae constitue une complication redoutable, encore sous-estimée en pratique clinique. Elle peut survenir de manière retardée, même sous traitement antibiotique adapté, et se manifeste par des signes neurologiques aspécifiques, rendant le diagnostic souvent difficile.

La morbi-mortalité liée à la méningite pneumococcique persiste malgré la mise en place du vaccin antipneumococcique, les progrès en réanimation et la mise en place d'une corticothérapie adjuvante. Un traitement précoce de la méningite associé à la vascularite peut réduire significativement le risque de séquelles neurologiques, comme nous l'avons observé chez notre patiente [9,3].

Références

1. Artiaga A, Herman F, Arquizan C, et al. Cerebral vasculitis as a complication of pneumococcal meningitis: a cohort study. Infect Dis Now. 2023;53(8):104772. doi: 10.1016/j.idnow.2023.104772
2. Domínguez A, Fraga CR, Ayala R, et al. Cerebral vasculitis secondary to pneumococcal meningitis. Plasmapheresis as adjuvant therapy. Anaesthesiol Intensive Ther. 2025;57(1):46–49. doi: 10.5114/ait.2025.147585
3. Boix-Palop L, Fernández T, Pelegrín I, et al. Delayed cerebral vasculopathy in pneumococcal meningitis: epidemiology and clinical outcome. Int J Infect Dis. 2020;97:283–289. doi: 10.1016/j.ijid.2020.05.089
4. Koedel U, Scheld WM, Pfister H-W. Pathogenèse et physiopathologie de la méningite à pneumocoque. Lancet Infect Dis 2002 ; 2:721-36.
5. Nomura T, Ura S, Yaguchi H, Yabe I. Reversible centripetal cerebral vasculitis in pneumococcal meningitis. Intern Med. 2023;62(6):953–954. doi: 10.2169/internalmedicine.0016-22
6. Legouy C, Cornic R, Razazi K, et al. Intracranial complications in adult patients with severe pneumococcal meningitis: a retrospective multicenter cohort study. Ann Intensive Care. 2024;14:182. doi: 10.1186/s13613-024-01405-z
7. Berberian G, Pérez MG, Epelbaum C, Ceinos Mdel C, Lopardo H, Rosanova MT. Pneumococcal meningitis: A 12-year experience in a children's hospital prior to the universal immunization with a conjugate vaccine. Arch Argent Pediatr. 2014;112(4):332–6
8. Cabellos C, Dzupova O, et al. Ligne directrice ESCMID : diagnostic et traitement de la méningite bactérienne aiguë. Clin Microbiol Infect 2016 ; 22:S37-S62.
9. Glimaker M, Johansson B, Grindborg O, Bottai M, Lindquist L, Sjolin J. Adult Bacterial Meningitis: Earlier Treatment and Improved Outcome Following Guideline Revision Promoting Prompt Lumbar Puncture. Clin Infect Dis 2015; 60:1162–1169.
10. De Gans J, van de Beek D. Dexamethasone in Adults with Bacterial Meningitis. N Engl J Med 2002; 347:1549-1556.
11. van de Beek D, de Gans J, McIntyre P, Prasad K. Corticosteroids for acute bacterial meningitis. Cochrane Database Syst Rev 2007 ; :CD004405.pub2.
12. Tubiana S, Varon E, Biron C, et al. Community-acquired bacterial meningitis in adults : in-hospital prognosis, long-term disability and determinants of outcome in a multicentre prospective cohort. Clin Microbiol Infect 2020; 26:1192-1200.

A propos d'une detresse respiratoire post-rougeole

M. El Kinani, M. KheirAllah, W. Kojmane

Service des urgences pédiatriques, CHU Hassan II, Université Sidi Mohamed Ben Abdellah, Fès, Maroc
Auteur correspondant : meriem.elkinani@usmba.ac.ma

Il s'agit d'un enfant de 2 ans et demi, sans antécédents particuliers, qui a été adressé au service des urgences pédiatriques pour une tuméfaction occulaire. Sa vaccination est incomplète (il n'avait reçu que le premier vaccin du PNI). Quinze jours avant son admission, l'enfant avait présenté une éruption fébrile associée à une toux, considérées par son médecin traitant comme une rougeole. Il a alors été traité par une amoxicilline et de la vitamine A. L'évolution était marquée par l'apyrexie, la régression de l'éruption et la persistance de la toux. Un jour avant son admission, il avait présenté brutalement une tuméfaction unilatérale palpébrale droite associée à une gêne respiratoire. L'examen clinique à son admission a noté une gène respiratoire avec présence d'une tuméfaction palpébrale unilatérale sans signes inflammatoires en regard (Fig.1). La palpation avait mis en évidence une légère crépitation neigeuse au niveau palpébral droit avec une polypnée (FR à 46c/min), une SaO2 à 88% à l'air ambiant et 98% sous 2l/min d'oxygène par masque facial avec un battement des ailes du nez et un tirage sous costal. Il était stable sur le plan hémodynamique. Au niveau cutané, il avait quelques lésions hyperpigmentées diffuses au niveau du corps. Sur le plan paraclinique, l'hémogramme était sans particularité, le bilan infectieux était négatif et la sérologie de la rougeole IgM était positive.

A cette étape, quels examens complémentaires allez-vous demander ?



Fig.1. Tuméfaction palpébrale droite.

Réponse

Une radiographie de thorax (Fig.2) était demandée ainsi qu'une tomodensitométrie facio-cervico-thoracique (Fig.3).

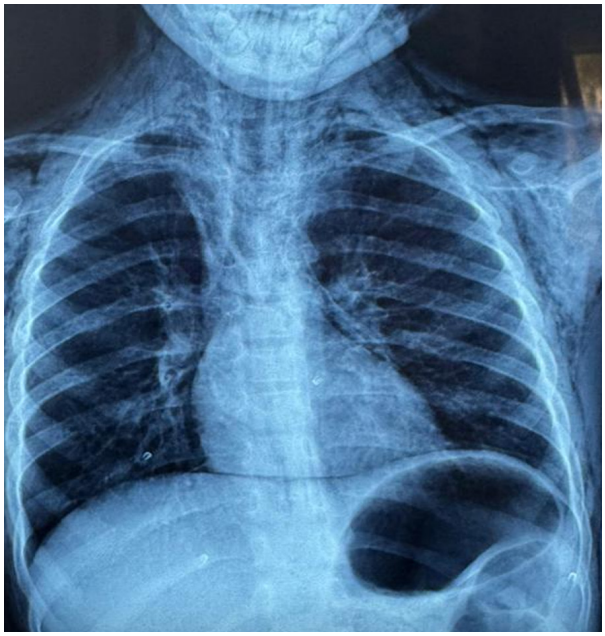

Fig.2. Radiographie thoracique de Face.

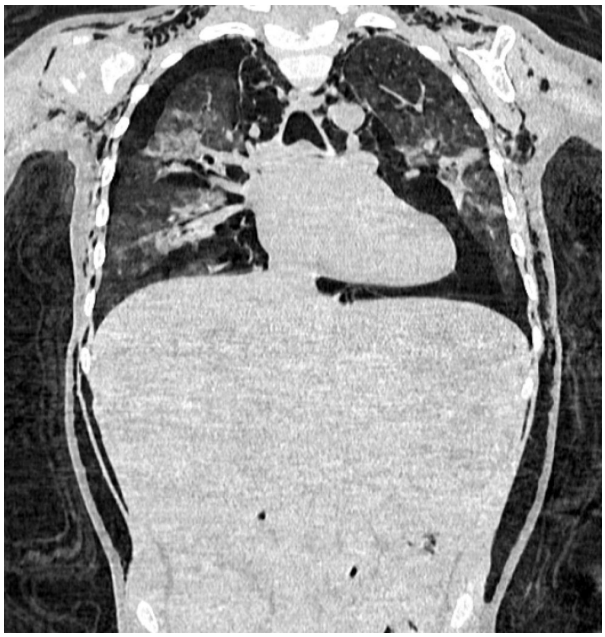

Fig.3. Scanner thoracique en coupe coronale.

A ce stade, quel est votre diagnostic ?

La radiographie thoracique a objectivé un emphysème sous cutané associé à un pneumopéricarde et un pneumo médiastin. Le scanner thoracique était en faveur d'un pneumothorax bilatéral de moyenne abondance, un pneumo péricarde, associé à un pneumo-médiastin de grande abondance disséquant l'espace péri-bronchovasculaires et fusant au niveau des parties molles cervicales et faciales notamment au niveau palpébral droit. On a noté aussi un emphysème sous cutané diffus thoraco abdominal avec une broncho-pneumonie bilatérale d'allure infectieuse.

La prise en charge thérapeutique a consisté en la mise sous oxygénothérapie à faible débit avec un masque facial et une antibiothérapie par une céphalosporine de 3ème génération. Le drainage thoracique n'était pas nécessaire devant la stabilité de l'état respiratoire. L'évolution était marquée par l'amélioration clinique de l'emphysème sous cutané, la disparition des signes de lutte respiratoire et une SaO^2 correcte à l'air libre. Une TDM thoracique de contrôle après 10 jours d'hospitalisation était en faveur d'une régression quasi-totale du pneumothorax, du pneumo médiastin et de l'emphysème sous cutané avec discrète régression des foyers de pneumonies. Un mois plus tard, l'examen clinique et l'imagerie thoracique étaient normaux.

Discussion

L'emphysème sous cutané associé à un pneumothorax, pneumomédiastin et pneumopéricarde sont des situations rares chez l'enfant. Ils sont souvent rapportés chez l'enfant en rapport avec des crises d'asthme ou des corps étrangers intrabronchiques et très rarement d'étiologie infectieuse. Nous rapportons un cas secondaire à la rougeole. La pneumopathie est une complication fréquente et parfois grave de la rougeole, mais l'évolution vers un emphysème ou un pneumomédiastin, un pneumothorax ou un pneumopéricarde est une situation beaucoup plus rare, bien que potentiellement létale vu le risque de compression des structures cervicales et médiastinales [1]. Les fuites d'air, telles que le pneumomédiastin et l'emphysème sous-cutané, chez les patients atteints de rougeole, seraient causées par la rupture des alvéoles en raison d'une pression intra-alvéolaire accrue dans la feuille bronchovasculaire, ce qui permet à l'air

de se propager à travers les plans fasciaux jusqu'au médiastin et aux tissus sous-cutanés [2,3]. L'hypothèse avancée est que la fragilité accrue des tissus conjonctifs due au virus de la rougeole favorise la formation de bulles et un emphysème interstitiel pulmonaire. Cliniquement, l'emphysème sous-cutané se manifeste par un œdème localisé ou diffus des tissus mous dans la région thoracique supérieure et le cou. À la palpation, on retrouve une crépitation neigeuse caractéristique sous les doigts. Le signe de Hamman est une crépitation précordiale entendue lors de la systole cardiaque, souvent associée à une diminution des bruits cardiaques, elle est pathognomonique du pneumo-médiastin. Ce dernier peut se compliquer aussi d'un pneumo-péricarde ce qui expose le patient à un risque de tamponnade. En cas d'emphysème massif, la peau peut présenter un aspect spongieux, notamment au niveau des paupières, comme observé dans notre cas clinique. La radiographie thoracique permet d'affirmer le diagnostic en objectivant la présence de clarté gazeuse dans les tissus mous. Il est important de rechercher attentivement cette clarté, notamment au niveau des creux sus-claviculaires. En outre, un liseré clair moulant la silhouette médiastinale peut indiquer la présence d'un pneumo médiastin. Un fin liseré aérien autour des contours cardiaques peut signaler la présence d'un pneumopéricarde. Cependant, un scanner thoracique est nécessaire pour identifier d'autres complications pouvant être présentes, telles que des lésions pulmonaires associées, ou des signes de compression cardiaque en cas de pneumopéricarde. Il permet aussi le suivi de l'évolution de la maladie en évaluant la résolution ou la progression des lésions. L'attitude thérapeutique est conservatrice en dehors des formes graves compressives. L'évolution est souvent marquée par la régression spontanée de l'emphysème sous-cutané, du pneumomédiastin, du pneumopéricarde et du pneumothorax d'étiologie infectieuse [3-5].

Conclusion

Les complications pulmonaires de la rougeole liées soit au virus lui-même soit à des surinfections bactériennes ou virales autres sont très fréquentes. L'emphysème sous-cutané associé à un pneumothorax, pneumomédiastin et pneumopéricarde reste une complication très rare mais potentiellement grave, pouvant compromettre le pronostic vital dans certaines situations.

Références

1. DT Damore, PS Dayan. Medical causes of penumomediastinum in children. Clin Pediatr (Phila) 2001 ; 40 :87-91.
2. P. Moons, M. Thallinger. High incidence of subcutaneous emphysema in children in a Somali refugee CAMP during measles outbreak. Pediatr Infect Dis J. 2014;33:96–98.
3. I. Aliyu. Air leak syndrome complicating measles: report of two cases. Menoufia Med J. 2016; 29:174.
4. A. Mamman Na'uzo, U. Sanni , T. Lawal, T. Musa, O. Gabriel, Z. AbdullahiK , M. Habib. Subcutaneous Emphysema Complicating the Convalescent Stage of Measles in a malnourished Indigent Child: A Case Report From North-Western Nigeria. Cureus. 2024 Apr 21;16(4):e58668.
5. S. Giuliani, A. Franklin, J. Pierce, H.Ford, T.C. Grikscheit. Massive subcutaneous emphysema, pneumomediastinum, and pneumopericardium in children. J Pediatr Surg 2010 Mar;45(3):647-9.

Protection prolongée du nirsevimab contre les infections à VRS chez les nourrissons : résultats à 180 jours de l'étude HARMONIE.

180-day efficacy of nirsevimab against hospitalisation for respiratory syncytial virus lower respiratory tract infections in infants (HARMONIE): a randomised, controlled, phase 3b trial.

Alasdair P S Munro, PhD

Le virus respiratoire syncytial (VRS) reste l'une des principales causes d'infections respiratoires basses sévères et d'hospitalisations chez les nourrissons dans le monde, touchant également les enfants en bonne santé sans comorbidités. Jusqu'à récemment, les options de prévention étaient limitées, reposant sur des mesures d'hygiène ou le palivizumab, réservé aux enfants à haut risque. L'anticorps monoclonal à longue durée d'action nirsevimab offre une nouvelle stratégie de protection universelle contre le VRS. L'essai multicentrique randomisé HARMONIE, mené en France, Allemagne et Royaume-Uni, a inclus plus de 8000 nourrissons âgés de moins de 12 mois, nés à au moins 29 semaines de gestation et entrant dans leur première saison de VRS. Les enfants ont été randomisés pour recevoir soit une injection unique de nirsevimab, soit les soins standards sans prophylaxie. Le critère principal d'évaluation était l'incidence des hospitalisations pour infection des voies respiratoires basses liées au VRS jusqu'à 180 jours après administration.

Après six mois, 12 nourrissons (0,3%) du groupe nirsevimab ont été hospitalisés pour VRS contre 68 (1,7%) dans le groupe témoin, correspondant à une efficacité de 82,7% (IC95% : 67,8–91,5 ; p<0,0001). Pour les formes très sévères, l'efficacité atteignait 75,3% (IC95% : 38,1–91,8). L'incidence des hospitalisations pour toutes les infections respiratoires basses a également été réduite de 41,9% (IC95% : 23,1–56,3). Les résultats étaient cohérents dans tous les sous-groupes analysés, y compris selon l'âge, le poids, le pays et le moment de l'administration au cours de la saison. Le profil de sécurité du nirsevimab s'est révélé excellent, avec principalement des effets indésirables bénins comparables au groupe témoin et sans signal de tolérance préoccupant sur 12 mois.

Ces données confirment que le nirsevimab offre une protection prolongée d'au moins six mois contre les formes graves de VRS chez tous les nourrissons, avec une seule injection suffisant pour couvrir l'ensemble de la saison virale. Cette efficacité soutenue permet une plus grande flexibilité dans l'organisation des programmes de prévention pédiatrique, réduit significativement le risque d'hospitalisation et la charge sur les services de santé, tout en diminuant le fardeau socio-économique pour les familles. L'intégration du nirsevimab dans les calendriers de vaccination pédiatriques représente donc une avancée majeure pour la prévention des infections à VRS à l'échelle mondiale.

Pr L. Derrak (Casablanca)

Influence du sexe biologique sur le risque d'anévrisme coronarien chez l'enfant atteint de maladie de Kawasaki.

Males with Kawasaki disease develop coronary artery aneurysms more than twice as much as females.

Laurence Watelle, MD, Andrea Dahoud, MD, Samuel Blais, MD, PhD, Rosie Scuccimarri, MD, Claudia Renaud, MD, Brian W McCrindle, MD, MPH, Dereck Human, MD, Frédéric Dallaire, MD, PhD, Nagib Dahdah, MD, MBA

La maladie de Kawasaki (KD) est la principale cause d'anévrismes coronaires acquis chez l'enfant et constitue un problème majeur de santé pédiatrique dans les pays à revenu élevé. Les complications coronariennes, en particulier les anévrismes, affectent jusqu'à 25 % des enfants non traités. Des données antérieures suggèrent que le sexe biologique influence la prévalence et la gravité de la KD, les garçons étant plus fréquemment touchés et présentant un pronostic cardiaque moins favorable que les filles.

Cette étude multicentrique rétrospective a analysé 1382 enfants ≤10 ans diagnostiqués avec KD entre 2004 et

2015 dans cinq centres pédiatriques canadiens. L'objectif principal était de déterminer l'association entre le sexe biologique et le risque de développement d'anévrismes coronaires (CAA) dans l'année suivant le diagnostic. Les marqueurs inflammatoires biologiques (CRP, vitesse de sédimentation, plaquettes, hémoglobine, albumine, sodium) ont également été évalués pour leur impact différentiel selon le sexe.

Les résultats montrent que les garçons présentent une incidence cumulée de CAA significativement plus élevée que les filles : CAA totale 17,5% vs 9,7% (différence ajustée 6,0%, IC 95 % 2,5–9,4), CAA moyenne ou grande 8,6% vs 3,3% (différence ajustée 4,6%, IC 95% 2,1–7,0), et CAA géante 4,5% vs 1,1% (différence ajustée 3,3%, IC 95% 1,7–5,0). L'analyse des marqueurs inflammatoires a confirmé leur association avec le risque de CAA, mais aucune interaction statistiquement significative avec le sexe n'a été identifiée.

Ces résultats confirment que le sexe masculin constitue un facteur de risque indépendant de complications coronariennes dans la KD. La majorité des patients étant prépubères, l'influence hormonale semble limitée, suggérant que d'autres mécanismes biologiques ou génétiques expliquent cette différence. Les marqueurs inflammatoires restent des prédicteurs importants, indépendamment du sexe. La prise en compte du sexe biologique pourrait améliorer la stratification du risque, guider les décisions thérapeutiques et optimiser le suivi à long terme chez les enfants atteints de KD.

Pr L. Derrak (Casablanca)

Incidence and Risk Factors for Hypertension among Children with Nephrotic Syndrome.

Cal Robinson, et al.
Journal of Pediatrics, 2025 ; 284 :114443).

Le syndrome néphrotique idiopathique est le trouble glomérulaire le plus fréquent chez l'enfant. Les enfants atteints de ce syndrome sont exposés à de nombreuses complications liées à la maladie elle-même ou à son traitement, notamment les infections, la thrombose, les troubles de la croissance, et l'insuffisance rénale chronique.

Robinson et al attirent notre attention sur une autre complication potentielle : l'hypertension artérielle. En utilisant les données d'une cohorte prospective et observationnelle d'enfants atteints de syndrome néphrotique à Toronto, Canada, nous avons évalué l'incidence et le délai d'apparition de l'hypertension, globalement et selon deux stratifications :
1. Résistance ou sensibilité aux corticoïdes
2. Type de rechutes (rechutes fréquentes, dépendance ou rechutes rares).

L'hypertension était définie par une pression artérielle de stade 1–2 hypertensive lors de deux visites consécutives ou par l'instauration d'un traitement antihypertenseur

Ils ont montré que près de la moitié des enfants développaient soit des valeurs tensionnelles dans la plage hypertensive, soit nécessitaient l'instauration d'un traitement antihypertenseur au cours d'un suivi de cinq ans.

Sans surprise, les enfants atteints de syndrome néphrotique résistant aux corticoïdes présentaient la plus forte incidence d'hypertension ; ces enfants présentent souvent une pathologie sous-jacente telle que la glomérulosclérose segmentaire et focale fréquemment associée à une altération de la fonction rénale, et/ou sont exposés à des médicaments dont les effets secondaires connus incluent l'hypertension.

Cependant, même les enfants atteints de syndrome néphrotique sensible aux corticoïdes, qui répond habituellement bien au traitement, affichaient un taux étonnamment élevé de développement d'hypertension Un plus grand nombre de rechutes, la prise en charge dans un centre universitaire et, de façon prévisible, un indice de masse corporelle élevé étaient également associés à une augmentation du risque d'hypertension.

Notre inquiétude à propos de ces résultats est toutefois atténuée par la définition large de l'hypertension utilisée dans l'étude et par l'absence de mesures tensionnelles standardisées. Peu d'enfants ont bénéficié d'une surveillance ambulatoire de la pression artérielle pour confirmer le diagnostic, et la relation entre le traitement en cours par corticostéroïdes ou inhibiteurs de la calcineu-

rine et la détection de valeurs tensionnelles anormales dans la cohorte n'est pas clairement définie.

Malgré ces limites, **Robinson et al.** ont mis en évidence un nouvel aspect important de la prise en charge des enfants atteints de syndrome néphrotique, qui mérite une évaluation attentive et un suivi rigoureux dans les consultations de pédiatrie et de néphrologie

Pr Z. EL Korchi (Casablanca)

Point-of-care lung ultrasound to differentiate bacterial and viral lower respiratory tract infections in pediatric age: a multicenter prospective observational study.

Rosa Morello1, Anna Camporesi2, Cristina De Rose1, Lorenzo Di Sarno1, Luca Tagliaferri3, Azzurra Orlandi4, Mariantonietta Francavilla5, Mariachiara Supino6, Alberto Villani6, Annamaria Caterina Musolino6 & Danilo Buonsenso1,7
Scientific Reports, (2025) 15 :35196
https://doi.org/10.1038/s41598-025-19040-4

Les infections des voies respiratoires aigues basses IRAB constituent un problème majeur de santé publique, avec un impact considérable sur la morbidité et la mortalité pédiatriques[1,2]. Les symptômes sont peu spécifiques, et il est difficile de distinguer les causes bactériennes et virales chez les enfants .Bien que les virus soient les causes les plus fréquentes d'IRAB, la majorité des enfants diagnostiqués reçoivent encore un traitement antibiotique empirique, souvent injustifié, contribuant ainsi de manière significative à l'augmentation de la résistance bactérienne aux antibiotiques[6].

Cette étude multicentrique, prospective et observationnelle a inclus des enfants hospitalisés pour suspicion d'IRAB dans trois centres pédiatriques en Italie et avait pour objectif d'évaluer l'association entre les caractéristiques échographiques pulmonaires (POCUS) et le diagnostic étiologique des IRAB chez l'enfant.162 enfants âgés de 6 mois à 17 ans, hospitalisés pour une IRAB suspectée, ont été inclus entre mars 2023 et juin 2024. Les patients ont été classés en deux groupes : pneumonie bactérienne (confirmée ou probable) et pneumonie virale (confirmée ou probable). L'échographie pulmonaire a été réalisée dans les six heures suivant le diagnostic clinique, en parallèle avec la collecte de données cliniques, biologiques, microbiologiques et radiologiques.

Les résultats montrent que le score POCUS est significativement plus élevé dans les infections bactériennes (32) par rapport aux infections virales (27,5). Les courbes ROC indiquent que les modèles intégrant les données POCUS (AUC=0,88) ou les résultats de radiographie thoracique (CXR) (AUC=0,89), combinés à des données cliniques et biologiques minimales, sont efficaces pour établir l'étiologie des IRAB.

Les auteurs soulignent également que les caractéristiques épidémiologiques, cliniques et biologiques, bien qu'utiles, ne suffisent pas à elles seules pour différencier les étiologies bactériennes et virales. L'échographie pulmonaire, en revanche, permet une évaluation précise et non invasive, aussi performante que la radiographie thoracique, pour aider à distinguer les pneumonies bactériennes des pneumonies virales chez l'enfant. Son utilisation en complément des données cliniques et biologiques pourrait améliorer la précision diagnostique, réduire le recours à la radiographie conventionnelle et réduire les prescriptions inutiles d'antibiotiques chez les enfants atteints IRAB virales.

Pr Z. EL Korchi (Casablanca)

13ème Congrès Somipev-Zerouali
Décembre 5-7, 2025, Marrakech

Fondation Lalla Asmaa et Fondation Mohamed VI des Sciences et de Santé (1er Congrés Africain sur L'implantation cochléaire de l'enfant)
Decembre 12-14, 2025, Rabat

Association Casablancaise des Pédiatres Privés de Casablanca (ACPP) (Cong Africain de Pédiatrie)
Janvier 9-11, 2026, Casablanca

Amicale des Pédiatres de Fés
Février 13-15, 2026, Fés

Association des Pédiatre de Libre Pratique de la wilaya de RABAT (APELIP)
Avril 3-5, 2026, Rabat

Association de Pédiatrie de la Régionde Tensift (APRT)
Mai 8-10, 2026, Marrakech

La Société Marocaine de Gastro-Entérologie et Nutrition Pédiatriques (SMGENP)
Mai 15-16, 2026

ASSOC DEFICIT Imminitaire
Juin 4-6, 2026

Societé Marocaine d'Urgences et de Réanimation Neonatales et Pédiatique (SMURNEP)
Juin 19-21, 2026

Association des Pédiatres de la région de l'Oriental (A.P.O)
Juin 26-27, 2026, Oujda

Societé Marocaine de Pédiatrie(SMP) ET Amicale des Pédiatres de Tanger (APT)
Septembre 18-20, 2026, Tanger