Juin 2026 - Numéro 61

Revue Marocaine des Maladies de l'Enfant

Peut-on prévenir les infections à VRS ?

Hommage à Feu Professeur Claude Griscelli

L'infection à Helicobacter pylori chez l'enfant

Profil étiologique des dilatations des bronches

La dermatite atopique de l'enfant

Syndrome de Beckwith-Wiedemann

Hépatite auto-immune et cholangite sclérosante primitive

La neurofibromatose de type 1 révélée par une tumeur palpébrale

Rhinolithiase pédiatrique

Quand la parotidite n'est pas infectieuse !

Purpura thrombopénique chronique

À propos d'une détresse respiratoire aigue



Revue Marocaine des Maladies de l'Enfant

Juin 2026 - Numéro 61

Directrice de la rédaction
N. Mikou
mikounabiha@gmail.com

Directrice Adjointe
M. Lehlimi
drlehlimi@gmail.com

Comité de rédaction
Abderrahmane Abid
Mina Oumlil
A. Aziz Bousfiha
Salwa Chafai
Zineb Jouhadi
Widad Gueddari
Nezha Benmansour
Khadija Bendarqawi
Mounia El Alaoui El Hanafi
Siham Salam
Kamilia Chbani
Rachida Chami
Mohamed Fehri
Fatna Souhail

Secrétariat de la rédaction
Mouna Lehlimi
Mounia El Alaoui El Hanafi

Conception et Infographie
Mustapha Malouli

Siège
Faculté de Médecine et de Pharmacie
Univérsité Hassan II - Aïn Chock
19 Rue Tarik Ibn Ziad, Casablanca
Site web :
https ://revues.imist.ma/index.php/RMME

ISSN : 2820-7394



Membres fondateurs :
A. Abid, N. Mikou, R. Chami, M. Oumlil, F. Souhail, M. Fehri, S. Benomar

Revue Marocaine des Maladies de l'Enfant :
Organe Officiel de la Société Marocaine de Pédiatrie.

Comité scientifique :
A. Abkari, M. Aboumarouf, A. Aboussad, M.S. Afif, H. Afilal, A. Balafrej, A. Barkat, A. Baroudi, N. Benajiba, B. Benhammou, S. Benomar, D. Bensabbahia, A. Bentahila, K. Bouayed, M. Bouskraoui, S. Chihab, B. Chkirat, A. Chlilek, F. Dehbi, M. El Andaloussi, A. El Hassani, A. El Malki Tazi, T. El Medhi, N. Erreimi, F. Ettaybi, H. Hadj Khalifa, L. Hessissen, B. Hmmamouchi, F. Jennane, M. Khattab, M. Ksiyer, M. Itri, M.T. Lahrech, N. Lamdouar Bouazzaoui, M. Laraki, F. Lazrak, A. Lyaghfouri, A. Madani, C. Mahraoui, F.M Maoulainine, MF. Merini, F. Mesefer Alaoui, A. Miri, N. Mouane, S. Nejmi, M. Ouazzani Touhami, M. Ouladsayad, L. Ouzidane, A. Refass, A. Sadraoui, A. Sakhi, S. Salimi, H. Sbihi, M. Sbihi, H. Sibai, B. Slaoui, M. Squalli Housseini, M. Yaakoubi, B. Yousri, H. El Zemmouri, A. Zineddine, L. Zniber

Comité de Lecture & Membres Correspondants :
Casablanca : N. Amenzoui, D. Belahcène, A. Boughnama, M. Elhouari, J. Eloudghiri, Z. Hammoumi, A.Khairouni, K. Maani. ***Rabat :*** S. Benchekroun, B.E. Benjelloun Dakhamaa, K. Bouhmouch, N. Dini, N. El Hafidi, Z. Ghanimi, L. Karboubi, M. Kisra, A. Thimou, H. Zerhouni. ***Marrakech :*** E. Agoutane, I. Ait Saab, I. Elibrahimi, K. Fouraiji, N. Rada, N. Slitine El Idrissi. ***Fès :*** S. Abourazzak, M.A. Afifi, A. Berdai, M. Boubou, A. Bouharrou, M. Hbibi, M. Hida, F. Hmami, I. Lafram, M. Lakhdar Idrissi. ***Tanger :*** K. Bennani, A. Elmadi, A. Oulmaati, M. Saoui. ***Oujda :*** A. Ammour, R. Amrani, A. Ayyad, A. Baba Akhouya, M. Bellahcen, N. Benajiba, H. Benhaddou, M.C. Derkaoui, B.Y. Melhaoui, S. Messaoudi, H. Mimouni, M. Rkain. ***Meknes :*** A. Akif. O. Filali Ansar, S. Hamdouch, M. Youssoufi, N. Zouhri. ***Agadir :*** A. Daoudi, B. Jabir, A. Khannous K. Naina, A. Nbou, A. Saadi. ***El Jadida :*** A. Dahlane, C. Dourrachad, N. Fouad, K. Regragui, S. Sakhraoui. ***Essaouira :*** L. Regtaoui. ***Nador :*** A. Essaddiki, M. Hammouti. ***Settat :*** M. Elidrissi.

Partenariat scientifique : *Fédération Marocaine de Pédiatrie, Société Marocaine d'Allergologie et de Pneumologie Pédiatriques, Société Marocaine de Néonatologie, Société Marocaine de Gastro-Entérologie Pédiatrique, Société Marocaine de Chirurgie Pédiatrique, Société Marocaine d'Urgence et de Réanimation Néo-natales et Pédiatriques, Société Marocaine d'Hématologie et d'Oncologie Pédiatrique, Association des Pédiatres de la Région de Tensift, Amicale des Pédiatres de Fès, Amicale des Pédiatres de Meknes, Amicale des Pédiatres de Tanger, Association des Pédiatres de Libre Pratique de Rabat, Société Marocaine des Sciences Médicales, Société Marocaine d'Infectiologie Pédiatrique et de Vaccinologie, Société de Neurologie Pédiatrique, Association des pédiatres de la région de l'Oriental, Association des pédiatres de la région Sousse-Massa, Association des Pédiatres El Jadida Doukala, Moroccan Society for Predisposition to Infectious, Auto-Immune and Allergic Diseases (MSPID)*

Editeur : GSM - RMME - E-mail : revuemarocaineenfant@gmail.com

Editorial
Peut-on prévenir les infections à VRS ?
R. Chami 1

Hommage
À Feu Professeur Claude Griscelli
M.T. Lahrech, H. Afilal, M. Khattab 3

Mise au point
L'infection à Helicobacter pylori chez l'enfant : état des lieux et recommandations récentes
M. Idrissi Lakhdar, M. Hida 10

Article original
Profil étiologique des dilatations des bronches chez l'enfant
I. Mansouri, D. Benchaji, I. Belkhou, S. Zridi, F. Ailal, J. Elbakkouri, I. Benhsaien, F. Adnane, S. Salam, A.A. Bousfiha, N. Amenzoui 14

Pédiatrie au quotidien
La dermatite atopique de l'enfant. Prise en charge au quotidien
E. Mahé 20

Faits cliniques
Syndrome de Beckwith-Wiedemann
I. Maâch, K. Ryouni, K. El Ouassifi, M. Elalaoui Elhanafi, N. Benajiba 27
Hépatite auto-immune et cholangite sclérosante primitive : un syndrome de chevauchement illustré par deux cas
K. Weyo, M. Bousfiha, M. Jalal, M. Atrassi, D. Laoudiyi, K. Chbani, S. Salam, N. Bennani, D. Ben Sabbahia 30
La neurofibromatose de type 1 révélée par une tumeur palpébrale : à propos d'un cas
N. Taouri, N. Boutimzine, A. Amazouzi, O. Cherkaoui 33
Rhinolithiase pédiatrique : à propos d'un cas
A. Douami, F.Z. Chargui, D. Bentaleb, S. Benali, W. Bijou, M. Harmak, D. Laoudiyi, K. Chbani, M. Mahtar, S. Salam 36
Quand la parotidite n'est pas infectieuse !
M. Bissou, K. El ouassifi, K. Ryouni, M. El Alaoui El Hanafi, N. Benajiba 40
Purpura thrombopénique chronique de l'enfant : derrière un PTI réfractaire, une cause génétique
M. El Alaoui El Hanafi, K. Ryouini, K. Elouassifi, N. Benajiba, I. Benhsain, K. Maani, F. Ailal 45

Cas Radio-clinique
À propos d'une détresse respiratoire aigue
N. Benbouziane, L. Derrak, M. El Mouadden, F. El Amrani Idrissi, M. El. Bouz, D. Laoudiyi, C. Bjitro, M. Arihi, W. Gueddari 45

Revue de presse 48

Agenda 50

Contents

Editorial
Can RSV infections be prevented?
R. Chami 1

Tribute
Tribute to the Late Professor Claude Griscelli
M.T. Lahrech, H. Afilal, M. Khattab 3

Review
Helicobacter pylori infection in children: current status and recent recommendations
M. Idrissi Lakhdar, M. Hida 10

Original Articles
Etiological profile of bronchiectasis in children
I. Mansouri, D. Benchaji, I. Belkhou, S. Zridi, F. Ailal, J. Elbakkouri, I. Benhsaien, F. Adnane, S. Salam, A.A. Bousfiha, N. Amenzoui 14

Daily pediatrics
Atopic dermatitis in children: everyday management
E. Mahé 20

Case reports
Beckwith-Wiedemann syndrome
I. Maâch, K. Ryouni, K. El Ouassifi, M. Elalaoui Elhanafi, N. Benajiba 27
Autoimmune hepatitis and primary sclerosing cholangitis: an overlap syndrome illustrated by two cases
K. Weyo, M. Bousfiha, M. Jalal, M. Atrassi, D. Laoudiyi, K. Chbani, S. Salam, N. Bennani, D. Ben Sabbahia 30
Neurofibromatosis type 1 revealed by an eyelid tumor: a case report
N. Taouri, N. Boutimzine, A. Amazouzi, O. Cherkaoui 33
Pediatric rhinolithiasis: a case report
A. Douami, F.Z. Chargui, D. Bentaleb, S. Benali, W. Bijou, M. Harmak, D. Laoudiyi, K. Chbani, M. Mahtar, S. Salam 36
When parotitis is not infectious!
M. Bissou, K. El ouassifi, K. Ryouni, M. El Alaoui El Hanafi, N. Benajiba 40
Chronic immune thrombocytopenic purpura in children: behind refractory ITP, a genetic cause
M. El Alaoui El Hanafi, K. Ryouini, K. Elouassifi, N. Benajiba, I. Benhsain, K. Maani, F. Ailal 45

Radio-clinical case
Regarding acute respiratory distress
N. Benbouziane, L. Derrak, M. El Mouadden, F. El Amrani Idrissi, M. El. Bouz, D. Laoudiyi, C. Bjitro, M. Arihi, W. Gueddari 45

A press review 48

Agenda 50

Revue Marocaine des Maladies de l'Enfant
Editorial

Peut-on prévenir les infections à VRS ?

R. Chami

Professeur de Pédiatrie.
340 résidence Maarif,angle Boulevard Roudani et rue Abou Ishak Al Marouni, Casablanca, Maroc.
Auteur correspondant : docchami@gmail.com

Les infections à virus respiratoire syncitial ou VRS posent un problème de santé publique majeur en période hivernale, particulièrement chez le nourrisson. L'incidence mondiale est estimée à plus de 30 millions d'infections respiratoires basses chez l'enfant de moins de 5 ans, et ce chiffre est probablement sous-estimé car les cas sont beaucoup plus importants dans les pays à faible revenu. Presque 4 millions d'hospitalisations sont recensées dans le monde, dont 100.000 décès surtout chez le nourrisson de moins de 6 mois qui représente près de la moitié des décès [1]. Le VRS est incriminé dans 80% des bronchiolites du nourrisson et jusqu'à 40% des pneumonies de l'enfant. 70% de tous les enfants sont contaminés par le VRS avant l'âge de 1 an et près de 90% avant 2 ans, dont 40% feront une infection respiratoire aigüe basse [2,3].

Le VRS circule toute l'année, dans le monde entier et dans toutes les tranches de la population, selon un mode saisonnier variable dont le meilleur marqueur est la bronchiolite du nourrisson. Il est très contagieux, transmissible par les sécrétions nasopharyngées ou de façon indirecte sur les surfaces, les tissus ou la peau où il peut persister jusqu'à 6 jours. Son taux de reproduction est estimé à 4, parfois plus dans les populations à risque telles le sujet âgé ou le petit nourrisson [4].

C'est un virus à ARN enveloppé. Il se multiplie dans la cellule cible mais le mécanisme de réplication est encore mal connu. Il comporte 2 protéines essentielles à sa surface : une glycoprotéine G qui facilite l'attachement du virus à la cellule cible, et une protéine de fusion F qui permet aux enveloppes virale et cellulaire de fusionner et donc au virus de pénétrer dans la cellule [5]. Les 2 protéines G et F induisent des anticorps neutralisants qui réduisent le nombre de cellules infectées, mais l'immunité post-infectieuse est partielle et de durée limitée à cause des glissements antigéniques très fréquents, ce qui fait du VRS un virus peu immunisant. La protection naturelle se fait alors de manière très progressive au gré des réinfections [4].

Etant donné l'absence de consensus sur la pris en charge de la bronchiolite et qu'aucun traitement n'a montré son efficacité [1], la seule méthode éventuellement efficace pour lutter contre le VRS reste la prévention. Cette prévention comporte 3 volets : les mesures barrières, la vaccination et l'immunisation passive.

Les mesures barrières, telles qu'on les a connues et appliquées durant la pandémie Covid-19, sont extrêmement efficaces, en témoigne la disparition presque complète des bronchiolites à VRS durant cette période. La circulation du VRS est redevenue importante dès que ces mesures n'ont plus été appliquées. Mais la distanciation sociale, le port du masque, le lavage et la désinfection des mains, et la désinfection des surfaces sont des mesures impossibles à respecter dans la vie quotidienne pour tous les nourrissons [6,7]. Leurs conséquences peuvent être immunologiques, avec l'installation d'une dette immunitaire étant donné que les enfants ne sont plus exposés aux virus habituels. Cette dette immu-

nitaire expose les enfants à des infections plus sévères lors du contact avec le VRS. L'impact psychologique est également à prendre en compte car la distanciation sociale et l'isolement impactent de manière significative le développement neuro-psychologique de l'enfant.

La vaccination contre le VRS, bien que très récemment validée chez l'adulte, reste un challenge chez le petit enfant. L'âge de survenue et la sévérité de la bronchiolite chez le nourrisson de moins de 3 mois est un frein important à la vaccination anti-VRS. Pour être efficace, le vaccin devrait être administré dès la naissance, mais la réponse immunitaire est faible à cet âge, et la présence d'anticorps maternels freine la fabrication des anticorps neutralisants par le nourrisson [5]. La compréhension récente des mécanismes physiopathologiques de l'infection à VRS a permis d'élaborer des vaccins plus efficaces avec un bon rapport entre immunogénicité et tolérance, mais ces vaccins ne sont validés que chez l'adulte. Ces vaccins ciblent la protéine F dans sa forme pré-fusion, car la protéine G qui permet l'attachement du virus à la cellule est très instable. 3 vaccins sont actuellement sur le marché pour l'adulte, et un seul est indiqué chez la femme enceinte (Abrysvo, Pfizer). L'intérêt de la vaccination de la femme enceinte contre le VRS est de transmettre des anticorps neutralisants pour diminuer la sévérité de la bronchiolite chez le tout petit nourrisson. Cette vaccination a permis de diminuer de 80% les formes sévères de bronchiolite chez le bébé de moins de 3 mois [8].

Le 3ème volet de la prévention repose sur l'immunisation passive par l'injection d'anticorps monoclonaux au nourrisson, puisque l'immunisation active par la vaccination n'est pas encore au point actuellement. Cette immunisation passive consiste en l'administration au petit nourrisson d'anticorps neutralisants avant le début de la saison d'endémie du VRS, vers le mois d'octobre pour les pays de l'hémisphère nord. Ces anticorps neutralisants ciblent la protéine F de fusion pour empêcher la fusion du VRS avec la cellule respiratoire, mais ont une demi-vie plus ou moins courte et ne peuvent protéger que pendant la saison des bronchiolites. Deux produits sont disponibles actuellement : le palivizumab (commercialisé au Maroc, Synagis®, Astra Zeneca) et le nisévimab (Beyfortus®, Sanofi). Les études contrôlées ont démontré une efficacité de plus de 80% pour la prévention des formes sévères de bronchiolite, des séjours en soins intensifs et des hospitalisations chez les petits nourrissons à risque pour les 2 molécules. Le palivizumab a une demi-vie courte d'environ 3 semaines ce qui nécessite plusieurs injections durant la saison des bronchiolites, alors que le nirsévimab a une demi-vie beaucoup plus longue d'environ 3 mois et ainsi une seule injection en début d'endémie est suffisante [9,10,11].

L'administration d'anticorps monoclonaux en prévention serait plus efficace que la vaccination des femmes enceintes en terme de protection contre les bronchiolites à VRS [12]. L'idéal serait de vacciner les mamans au dernier trimestre de grossesse et d'administrer ces anticorps neutralisants en début de saison d'endémie. Le palivizumab, disponible au Maroc, est surtout utilisé pour les nouveau-nés prématurés ou porteur d'une pathologie respiratoire ou cardiaque, mais son prix très élevé en limite l'utilisation dans notre contexte, malgré son efficacité. Le nirsévimab, indiqué chez tous les nourrissons de moins de 1 an en début de saison, permettrait de diminuer fortement la pression sur les services d'urgences et de soins intensifs pédiatriques, mais son utilisation sera également limitée à cause de son coût.

Références

1. Mazur IN and al. Severe respiratory syncytial virus infection in children: burden, management, and emerging therapies. Lancet. 2024, 404: 1143.
2. Esposito S and al. RSV prevention in all Infants: which is the most preferable strategy? Front Immunol. 2022, 13: 880368.
3. Zar HJ and al. Early-life respiratory syncytial virus disease and long-term respiratory health. Lancet Respir Med. 2024, 12: 810.
4. Grimpel E. Le virus respiratoire syncytial et sa prévention en 2024. Bull Acad Natl Med. 2024, 208 : 493.
5. Rameix-Welti MA. Le virus respiratoire syncytial (VRS) : état actuel des connaissances. Feuillets de biologie. 2017, N°335.
6. Monto AS and al. Respiratory Viral Infections From 2015 to 2022 in the HIVE Cohort of American Households: Incidence, Illness Characteristics, and Seasonality. J Infect Dis. 2025, 231: 795.
7. Gashgarey D and al. Evolving Epidemiology of Pediatric Respiratory Syncytial Virus (RSV) Cases Around COVID-19 Pandemic: Impact and Clinical Insights, Retrospective Cohort Study. J Epidemiol Glob Health. 2024, 14: 319.
8. Kampmann B and al. Bivalent Prefusion F Vaccine in Pregnancy to Prevent RSV Illness in Infants. 2023, 388: 1451.
9. Garegnani L and al. Palivizumab for preventing severe respiratory syncytial virus (RSV) infection in children. Cochrane Database Syst Rev. 2021, 11: CD13757.
10. Assad Z and al. Nirsevimab and Hospitalization for RSV Bronchiolitis. NEJM. 2024, 391: 144.
11. Sumsuzzman DM and al. Real-world effectiveness of nirsevimab against respiratory syncytial virus disease in infants: a systematic review and meta-analysis. Lancet Child Adolesc Health. 2025, 9: 393.

Hommage à Feu Professeur Claude Griscelli



Nous venons de perdre un grand ami, un illustre pédiatre, un humaniste.

Le Professeur Claude Griscelli nous a quittés le 7 mai dernier à Rabat après une longue lutte contre un mal qui le rongeait depuis quelques années. Il a lutté contre ce mal comme il a lutté durant toute sa vie pour soigner ses patients français, marocains et d'ailleurs avec un acharnement et une volonté de vaincre les maladies, souvent graves, souvent rares qui les minaient. Travailleur sans relâche, chercheur éclairé et d'une grande curiosité scientifique, il a fait progresser la médecine, la pédiatrie et l'immunologie en particulier grâce à ses découvertes et celles des équipes et des organismes qu'il a dirigés. Son but était comme l'exprime le titre de son ouvrage de soulager « L'enfant sans défenses ».

Je voudrais relater ici les traits et les qualités de l'homme que nous avons eu le bonheur de côtoyer et avec lequel nous avons passé des instants mémorables durant ces dernières années en compagnie de son épouse Loni et de ma femme. Claude aimait la conversation, les échanges sur divers sujets de philosophie, de religion, d'actualité politique aussi. Il avait aussi une passion pour les plantes qu'il reconnaissait à leurs aspects, leurs couleurs, leurs odeurs. Il rappelait chaque fois son attachement au Maroc, sa patrie de cœur et surtout de sa ville natale Salé, que nous partageons tous les deux. Il aimait rappeler son enfance dans cette ville, les écoles qu'il y avait fréquentées, son marché, ses ruelles, sa plage, son terrain de tennis. Nous projetions souvent d'aller faire un pèlerinage dans ces lieux et surtout retrouver son école primaire à la rue Cherratine qu'il avait revisitée à maintes reprises. Combien de fois nous avons fait le parallélisme entre Salé et sa ville familiale de Servione en Corse ; nous avions envisagé de nous y retrouver tous ensemble en famille l'été prochain mais le sort a en a voulu autrement. Chaque fois qu'il partait à Paris pour ses contrôles médicaux, il nous avisait : je reviens à telle date et il me tarde de nous retrouver autour d'un thé ou d'un repas, chez nous ou chez lui. C'est dire l'attachement qu'il avait pour cette terre qui l'a vu naitre et où il souhaitait demeurer pour l'éternité.

Claude avait aussi le sens de l'amitié et de la famille. Il nous parlait souvent avec beaucoup d'émotions de ses retrouvailles familiales dans leur maison en Corse. Il était entouré de sa femme, Loni qui l'a toujours accompagné, avec discrétion mais beaucoup d'efficacité pour le soutenir et l'aider dan ses différents projets et activités. Entouré également de ses enfants qui ont suivi sa trace et hérité de lui les mêmes passions pour la recherche médicale et scientifique de haut niveau et avec une grande maitrise des nouvelles technologies. Il a laissé aussi un remarquable institut Imagine qu'animent ses anciens collaborateurs et proches pour poursuivre les recherches dans le domaine de l'immunologie et des maladies rares.

Il repose désormais ici, à Rabat, près de son père, dans cette terre marocaine avec l'affection de tous les siens et des nombreux amis marocains qui gardent de lui l'image d'un homme simple, humaniste, affectueux et serviable. Un grand serviteur de l'humanité grâce à ses travaux, ses découvertes et son humanisme. Il repose désormais en paix après avoir accompli une noble mission au service de l'humanité.

Il restera à jamais dans nos mémoires et nos cœurs.

Pr M.T. Lahrech
Professeur de Pédiatrie

C'est avec une immense tristesse que nous avons appris le décès du Professeur Claude Griscelli.

La pédiatrie mondiale perd un immense scientifique, un homme d'une intelligence exceptionnelle, pionnier dans le domaine de l'immunologie pédiatrique et des maladies rares, dont les travaux ont marqué durablement la médecine moderne et permis d'améliorer la vie de milliers d'enfants à travers le monde.

Mais pour nous, pédiatres marocains, le Professeur Claude Griscelli était bien plus qu'un grand nom de la médecine.

Il était profondément attaché au Maroc, qu'il aimait sincèrement et qu'il considérait comme une partie de sa vie. Il vivait au Maroc, soutenait le Maroc, accompagnait les pédiatres marocains avec générosité et bienveillance, et répondait toujours présent lorsqu'il s'agissait d'aider, de conseiller ou de transmettre.

Au-delà du scientifique d'exception, nous garderons le souvenir d'un homme chaleureux, toujours souriant, convivial, élégant dans ses paroles comme dans ses attitudes, d'une rare simplicité malgré son immense parcours.

Son humanité, son amitié fidèle et son amour pour notre pays resteront gravés dans nos mémoires.

Au nom de la communauté pédiatrique marocaine, nous présentons nos sincères condoléances à sa famille, à ses proches, à ses collègues et à tous ceux qui ont eu l'honneur de le connaître.

Reposez en paix, Cher Professeur.

Le Maroc ne vous oubliera pas.

Dr Hassan Afilal
Président de la Société Marocaine de Pédiatrie

En tant qu'ami à ce grand homme, j'ai été sonné, complètement sonné, lorsque j'ai appris la triste nouvelle, tant redoutée, de son départ.

Triste et malheureux, je pleure M. Claude Griscelli (CG).

Triste et malheureux, je pleure l'un des plus éminents pédiatres et scientifiques chercheurs qu'ait connu le monde de la pédiatrie. Une immense figure de la médecine française.

Triste et malheureux, je pleure un Marocain de cœur et un Marocain dans l'âme.

J'aurais rêvé qu'il soit éternel, tant il est resté constamment utile aux enfants malades et aux pédiatres.

Très proche de lui durant les dix dernières années, il a été pour moi un compagnon, un père, un grand frère, un guide, un ami… tout cela à la fois.

J'ai eu le privilège et le grand honneur de présenter, devant lui, son livre publié en 2021, « L'Enfant sans Défenses », et ce à trois reprises : à Rabat, Fès et Salé (lors d'un hommage de l'Association Bouregrag, en avril 2022). À cette occasion, j'avais émis le souhait que, de son vivant, son nom soit porté à jamais par un hôpital, une place ou une avenue de Salé, lui qui y a passé les vingt premières années de sa vie, de 1936 à 1956.

Il a été un grand clinicien-chercheur, faisant des allers-retours constants entre la recherche et la clinique afin de mieux comprendre les mécanismes des maladies et de mieux les combattre.

Il était tenace, déterminé, ne renonçant jamais pour parvenir à ses fins : soigner et soulager les enfants malades dans des hôpitaux pleins d'humanisme. Il entretenait une relation paternelle et amicale avec les patients comme avec ses collaborateurs.

Bref, je recommande à tout pédiatre ou étudiant en médecine de lire ou de relire ce livre, car il nous apprend ce que doit être un médecin.

Je n'oublierai jamais ce grand homme qui nous a poussés et aidés à réaliser la première allogreffe à l'Hôpital d'Enfants de Rabat, en 2018, chez un bébé de dix mois atteint d'un déficit immunitaire combiné sévère, alors que ses trois frères aînés étaient décédés auparavant de la même maladie. Je n'oublierai jamais les nombreuses fois où il venait lui-même en voiture au service (SHOP) pour récupérer des prélèvements sanguins des patients, les mettre dans sa valise et les ramener avec lui à Necker-Enfants malades afin d'effectuer des analyses coûteuses et indisponibles au Maroc.

Je n'oublierai jamais le jour où il a vu un malade en phase terminale, hospitalisé sous morphine et souhaitant rentrer chez lui. Il a immédiatement proposé de commander des pompes analgésiques autoprogrammées (contrôlées par le patient à domicile). Un mois plus tard, tous les services d'oncologie pédiatrique du Maroc avaient reçu ces pompes. Rien d'étonnant à cela, puisqu'il ne cessait de marteler: « Aucun enfant ne doit souffrir. ». Il y a trois mois, il avait émis le vœu de rencontrer les anciens de l'hôpital NeckerEnfants malades. Ainsi, le Pr Tahar Lahrech a invité et réuni chez lui, le 29/01/2026, autour d'un cocktail dînatoire, une douzaine de pédiatres. Nous y avons passé avec Mr CG environ trois heures de bonheur, de retrouvailles et d'anecdotes de notre passé hospitalier. M. CG et le Pr Lahrech ont clôturé la soirée en évoquant le projet de rédiger un livre regroupant nos histoires, témoignages et vécus, ainsi que celui de nous retrouver chaque année.

Le lendemain, M. CG nous a envoyé un texto :
« Chers amis,
Je me réjouis que la rencontre d'hier chez nos amis Lahrech ait permis de faire naître un beau projet. Mes vœux de succès vous accompagnent et je vous adresse mon indéfectible et profonde amitié. ».
Puis il a ajouté :
« Je contribuerai à ce livre, inchallah. ».

Hélas, personne n'aurait imaginé que ce serait notre dernière réunion avec M.CG.

C'est dur et cela me fait beaucoup de peine de parler de lui au passé.

Adieu, M. Griscelli. Vous resterez à jamais dans mon cœur et dans ma mémoire. Que votre âme repose en paix.

Mes sincères et respectueuses condoléances à son épouse Apollonia, à ses enfants Annelise, Frank, Karin et Olivier, ainsi qu'à ses petits-enfants.

Pr Mohammed Khattab
Professeur d'onco-hématologie pédiatrique.

Revue Marocaine des Maladies de l'Enfant

Mise au Point

L'infection à Helicobacter pylori chez l'enfant : état des lieux et recommandations récentes

M. Idrissi Lakhdar, M. Hida

Service de Pédiatrie, CHU Hassan II, Fès.
Faculté de Médecine, Pharmacie et Médecine Dentaire de Fès, Maroc.
Auteur correspondant : mounialim@yahoo.fr

RESUME

L'infection à Helicobacter pylori est fréquente chez l'enfant dans de nombreuses régions du monde. Les recommandations pédiatriques récentes émanant de la mise à jour conjointe entre l'European Society for Paediatric Gastroenterology Hepatology and Nutrition (ESPGHAN) et la Nord American Society for Paediatric Gastroenterology Hepatology and Nutrition (NASPGHAN) de 2023/2024 insistent sur une stratégie diagnostique et thérapeutique raisonnée : dépister et traiter uniquement dans les indications cliniques justifiant une éradication, privilégier l'orientation vers la recherche de la sensibilité aux antibiotiques lorsque c'est possible, et utiliser des schémas adaptés au profil de résistance locale. La résistance aux antibiotiques (clarithromycine, métronidazole, parfois lévofloxacine) est en augmentation, conditionnant le choix des schémas thérapeutiques et la nécessité d'une surveillance épidémiologique.

Mots clés: *H.pylori, enfant, gastrite, sensibilité bactérienne.*

ABSTRACT

Helicobacter pylori infection is common in children in many parts of the world. Recent pediatric guidelines from the joint update by the European Society for Paediatric Gastroenterology Hepatology and Nutrition (ESPGHAN) and the North American Society for Paediatric Gastroenterology Hepatology and Nutrition (NASPGHAN) for 2023/2024 emphasize a reasoned diagnostic and therapeutic strategy: screening and treatment only in clinical indications justifying eradication, prioritizing antibiotic susceptibility testing when possible, and using regimens adapted to the local resistance profile. Resistance to antibiotics (clarithromycin, metronidazole, sometimes levofloxacin) is increasing, influencing the choice of treatment regimens and the need for epidemiological surveillance.

Keywords: *H. pylori, child, gastritis, bacterial sensitivity.*

INTRODUCTION

Helicobacter pylori (H.pylori) est une bactérie spiralée, microaérophile à Gram négatif, colonisant la muqueuse gastrique humaine dès les premières années de la vie. Dans les pays en développement, la prévalence est élevée, notamment en raison de la transmission intra-familiale : lorsqu'un parent est infecté, 40% des enfants sont H.pylori +, contre seulement 3% dans les familles non infectées. Si l'infection est fréquente chez l'enfant, ses manifestations restent souvent bénignes et les complications sévères sont rares. Les décisions de dépistage et de traitement chez l'enfant diffèrent de celles chez l'adulte. L'approche pédiatrique est plus conservatrice et fondée sur des indications précises [1].

PHYSIOPATHOLOGIE ET FACTEURS DE RISQUE

L'acquisition de l'H.pylori chez l'enfant survient surtout dans l'enfance (transmission intrafamiliale par voie oro-orale ou féco-orale). Les déterminants socio-économiques, l'hygiène et la densité familiale restent des facteurs de risque majeurs. Des facteurs génétiques de l'hôte et des souches bactériennes plus virulentes (ex. cagA, vacA) modulent le risque d'issues cliniques sévères [2].

L'H.pylori est classé comme carcinogène de classe I par l'OMS. En adhérant à l'épithélium gastrique, la bactérie provoque une inflammation chronique et altère la sécrétion acide. L'infection est, en effet, responsable d'une cascade d'anomalies histologiques allant de la muqueuse normale à la gastrite chronique active qui peut être réversible au début. Passant au stade de l'atrophie, les lésions deviennent irréversibles, peuvent évoluer vers la métaplasie, la dysplasie et secondairement vers le cancer gastrique (Fig.1). Les malades qui présentent une atrophie gastrique sont donc sujets à des examens endoscopiques de suivi à un rythme variable en fonction de son degré. Dans une étude faite dans notre unité d'explorations digestives pédiatriques, nous avions noté un chiffre d'atrophie gastrique avoisinant les 38% (Fig.2). Le lymphome de MALT ou l'adénocarcinome restent exceptionnels chez l'enfant. D'autre part, H.pylori est considéré comme étant la principale cause d'ulcère gastroduodénal pédiatrique bien que cette complication n'apparaisse que chez environ 7% des enfants infectés.

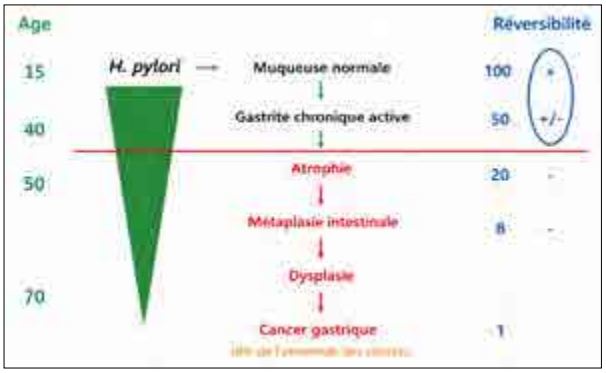

Fig.1. Cascade des anomalies histologiques gastriques conduisant au cancer (Cascade de Correia).

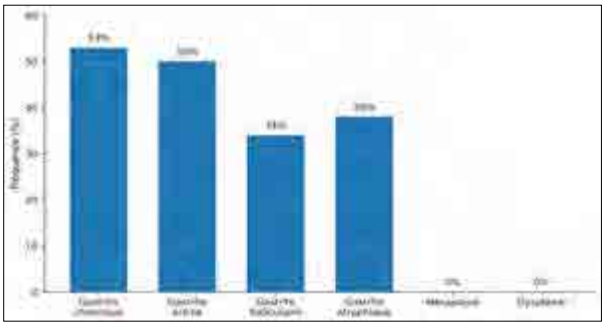

Fig.2. Caractéristiques histologiques chez nos patients.

ÉPIDÉMIOLOGIE ET DONNÉES LOCALES

Les études publiées sur la population pédiatrique ont révélé une prévalence très variable selon les régions et la méthode diagnostique adoptée. Tandis qu'elle se situe aux alentours de 35% en Europe [3], au Maroc, plusieurs séries pédiatriques récentes rapportent des prévalences élevées. Au CHU de Fès, sur un ensemble d'enfants ayant bénéficié d'un examen endoscopique pour toutes causes confondues (nb=213), on a trouvé une prévalence de 61%. Les examens réalisés incluaient l'histologie, la PCR et le test rapide à l'uréase. Au CHU d'Oujda, dans une série de 230 enfants étudiés, 118 (51%) étaient infectés par H. pylori, 46,6% d'entre eux étaient âgés de 10 à 16 ans [4]. Les taux de prévalence rapportés en Afrique du Nord sont également élevés (ex. séries rapportant > 60% chez l'adulte dans certaines régions du Maghreb), ce qui suggère des réservoirs familiaux importants et des facteurs socio-économiques et hygiéniques déterminants [5].

Tableau I. Sensibilité antimicrobienne de l'H.pylori chez une population pédiatrique, service de pédiatrie, CHU Hassan II de Fès (n=28).

	No. résistant	% résistant	MIC50 (µg/L)	MIC90 (µg/L)
Clarithromycine	0	0	0,032	0,064
Metronidazole	12	42.8	2	20,5
Amoxicilline	0	0	0,0195	0,032
Levofloxacine	0	0		
Tetracycline	0	0		

MIC : minimum inhibitory concentration; MIC50 : concentration of antibiotic inhibiting 50% of the studied isolates; MIC90 : concentration of antibiotic inhibiting 90% of the studied isolates.

Les données de résistance locales sont incomplètes mais soulèvent des préoccupations suffisantes pour justifier des enquêtes locales standardisées

Des études phénotypiques et moléculaires récentes documentent des taux non négligeables de résistance au Maroc, en particulier au métronidazole, poussant à privilégier la culture avec antibiogramme ou des tests moléculaires ciblant les mutations de résistance lorsqu'ils sont disponibles [6,7] (Tab.I).

QUAND RECHERCHER L'HELICOBACTER PYLORI?

Il n'y a pas de signes spécifiques d'H.pylori chez l'enfant. La recherche doit être orientée par des signes cliniques évocateurs. Si une infection à H.pylori est identifiée, un traitement doit être administré et l'éradication confirmée. Selon les dernières recommandations ESPGHAN/ NASPGHAN 2024, l'objectif principal de l'investigation clinique des symptômes gastro-intestinaux est de déterminer la cause sous-jacente et non pas uniquement le diagnostic d'H.pylori. Ainsi, il n'est pas recommandé de le chercher devant les douleurs abdominales fonctionnelles, l'exploration d'une petite taille, l'évaluation initiale d'une anémie, ou pour un dépistage systématique en population pédiatrique. Par conséquent, la recherche de l'H.pylori est indiquée dans les douleurs abdominales d'allure organique, l'anémie ferriprive réfractaire lorsque d'autres causes d'anémie ferriprive ont été exclues, le purpura thrombopénique idiopathique chronique rebelle (indication discutée), en présence de signes endoscopiques évocateurs telle la gastrite nodulaire, les érosions ou l'ulcère gastroduodénal, ou devant un antécédent de cancer gastrique chez un parent du 1er degré (test non invasif de dépistage). Par ailleurs, lors de l'exploration d'autres maladies telles que les maladies inflammatoires chroniques de l'intestin, la maladie cœliaque ou l'œsophagite à éosinophiles, les biopsies diagnostiques spécifiques pour l'infection à H.pylori, ne sont pas indiquées [8,9].

Les douleurs abdominales chroniques ou récurrentes sont fréquentes chez les enfants H.pylori + mais le lien de causalité reste controversé avec une fréquence rapportée entre 7% et 63% selon les études. Les indications justifiant la recherche de cette infection sont les douleurs plutôt épigastriques rythmées par les repas et accompagnées de réveils nocturnes, de vomissements, d'altération de l'état général ou d'hémorragie digestive [10,11].

L'H.pylori est aussi incriminé comme facteurs de risque de plusieurs pathologies digestives et extra-digestives comme la stéatose hépatique non alcoolique (NAFLD) de l'enfant, l'hyperglycémie, la dyslipidémie et l'épilepsie résistante. Ces pathologies ne sont pas reconnues, pour le moment, comme des indications au dépistage de cette bactérie [12,13].

MODALITÉS DIAGNOSTIQUES

Les méthodes invasives par endoscopie digestive :

L'ESPGHAN et NASPGHAN recommandent la réalisation de biopsies gastriques pour la culture, les tests moléculaires et l'histopathologie. Un diagnostic optimal repose sur la combinaison de plusieurs méthodes. La culture permet l'antibiogramme et le test à l'uréase rapide (RUT) n'est pas recommandé. Avant tout test diagnostique, il faut attendre au moins 2 semaines après l'arrêt des IPP et 4 semaines après l'arrêt des antibiotiques éventuellement prescrits auparavant [1,10,14].

Les méthodes non invasives :

Le test respiratoire à l'urée (13C-UBT) et le test antigénique dans les selles (Hp-SAT) sont tous les deux utiles pour le diagnostic initial si l'indication est validée et pour le contrôle d'éradication. La fiabilité du test antigénique dans les selles dépend de la technique utilisée. La détection par les anticorps polyclonaux est moins coûteuse mais peu fiable, elle est, alors, à éviter. Par contre, l'utilisation des AC monoclonaux est plus sûre avec une sensibilité et spécificité supérieures à 95% mais elle est plus coûteuse. La sérologie n'est pas recommandée car ne permet pas de distinguer une infection active d'une infection passée. L'utilisation des tests moléculaires ou la culture des selles est déconseillée dans le cadre de la détection de l'infection à H.pylori (Fig.3). Les tests sérologiques et les tests moléculaires de détection dans l'urine et la salive sont également déconseillés en pratique clinique [1,15,16].

TRAITEMENT : PRINCIPES GÉNÉRAUX ET RECOMMANDATIONS RÉCENTES

Les indications :

L'éradication de cette bactérie n'est recommandée que lorsque l'indication clinique était bien établie. Rappelons que la fréquence des complications est basse chez l'enfant, qu'il y a un risque de résistance aux antibiotiques qui devient de plus en plus croissant surtout pour la clarithromycine et le métronidazole. Certaines études ont suggéré le rôle immunomodulateur de l'H. pylori en protégeant contre certaines maladies allergiques dont l'asthme et les maladies inflammatoires



Fig.3. Comparaison entre les tests Ag et la PCR dans les selles [14].

intestinales chroniques et son éradication a été associée à une augmentation de l'IMC chez les enfants prépubères. Les recommandations sont, donc, contre la stratégie de « tester et traiter » et le traitement est indiqué si l'infection est confirmée avec des signes endoscopiques évocateurs (ulcère ou gastrite macro-nodulaire, aspect de lymphome chez les jeunes adolescents). La découverte fortuite de l'infection sur ces signes endoscopiques lors d'une exploration pour d'autres maladies gastro-intestinales implique un traitement après discussion des risques et des avantages avec la famille.

Les conditions :

Pour un traitement optimal et pour éviter les échecs d'éradication et l'émergence de résistances bactériennes, il est essentiel de tenir compte des résultats de l'antibiogramme lorsqu'il est disponible et d'insister sur la bonne observance du traitement. Un taux d'éradication satisfaisant n'est obtenu que si plus de 90% du traitement prescrit a été ingéré. La durée du traitement doit être suffisamment longue avec un contrôle optimal du pH intragastrique.

Les schémas thérapeutiques :

La préférence est pour une thérapie guidée par l'antibiogramme (culture ou méthodes moléculaires sur biopsie) quand il est disponible. Une trithérapie associant Amoxicilline + IPP + un antibiotique adapté (clarithromycine ou métronidazole) pendant une durée de 14 jours est alors le traitement de première intention (Tab.II). Ainsi, en cas de non réponse alors qu'on avait obtenu une sensibilité pour les deux, on peut changer la clarithromycine par le métronidazole et vice versa. Sinon, on peut considérer le protocole d'une double résistance et traiter par des doses élevées d'IPP – Amoxicilline – Métronidazole ou traiter par le Bismuth (non disponible au Maroc) [10,11,17]. Les fortes doses d'Amoxicilline sont : de 15 à 24 Kg : 750 mg matin et soir, de 25 à 34 Kg : 1000 mg matin et soir, et > 35 kg : 1500 mg matin et soir [10].

Sinon, en l'absence de tests de sensibilité, un protocole empirique fondé sur les résistances locales est préconisé. La mise à jour conjointe ESPGHAN/NASPGHAN recommande de plus en plus la quadrithérapie à base de bismuth (IPP + Amoxicilline+ métronidazole + bismuth) pendant 14 jours comme option préférée en particulier en Europe où la résistance à la clarithromycine et au métronidazole est élevée. Le schéma séquentiel peut aussi être une alter-

Tableau II. Les doses proposées pour le traitement de 1ère intention pour l'éradication d'HP chez l'enfant et l'adolescent selon l'ESPGHAN/NASPGHAN.

	Body Weight	*Morning*	*Noon*	*Evening*
Esomeprazole	20-24 kg	20 mg	-	10 mg
	25-34 kg	20 mg	-	20 mg
	35-49 kg	40 mg	-	20 mg
	> 50 kg	40 mg	-	40 mg
Amoxicillin	20-24 kg	500 mg	500 mg	500 mg
	25-34 kg	750 mg	750 mg	750 mg
	35-49 kg	1000 mg	1000 mg	1000 mg
	> 50 kg	1000 mg	1000 mg	1000 mg
Metronidazole	20-24 kg	250 mg	-	250 mg
	25-34 kg	500 mg	-	250 mg
	35-49 kg	500 mg	-	500 mg
	> 50 kg	500 mg	-	500 mg
Clarithromycine	20-24 kg	250 mg	-	250 mg
	25-34 kg	500 mg	-	250 mg
	35-49 kg	500 mg	-	500 mg
	> 50 kg	500 mg	-	500 mg

native thérapeutique en l'absence du test de sensibilité. En cas d'allergie à la Pénicilline, une triple thérapie associant IPP, clarithromycine et métronidazole sera utilisée. Les gélules de PYLERA® (Bismuth subcitrate potassique Métronidazole, Tétracycline chlorhydrate) ne doivent pas être administrées aux enfants âgés de moins de 12 ans et sont déconseillées chez les adolescents âgés de 12 à 18 ans. Leur utilisation est possible au besoin à partir de 14 ans et doit être associée aux IPP. Chez les adolescents, l'utilisation de la Lévofloxacine 500 mg matin et soir et de la Tétracycline (Doxycycline) 100 mg matin et soir est également possible [18].

L'adjonction des probiotiques :

Plusieurs souches probiotiques, notamment les lactobacilles, ont démontré des propriétés antagonistes contre H.pylori in vitro [19]. Plusieurs mécanismes potentiels expliquent l'efficacité des probiotiques contre H.pylori. Les lactobacilles sont commensaux du tube digestif humain et leur concentration dans l'estomac normal varie entre 0 et 10^3/ml de liquide [20]. Résistants à l'acidité, ils persistent dans l'estomac plus longtemps que les autres bactéries. Le rôle possible du microbiote local dans la protection contre les lésions gastriques est suggéré par l'étude d'Elliott et al [21], qui ont constaté que le niveau d'aérobies totaux dans l'estomac de rats sains variait de 10^3à 10^4 UFC/g de tissu, les micro-organismes Gram négatifs ne représentant que 5% de la population ; des lactobacilles gastriques autochtones étaient présents chez tous les rats. Cependant, le lendemain de l'induction des ulcères gastriques, le nombre total d'aérobies a atteint un pic de 10^9-10^{10} UFC/g et est resté élevé pendant une semaine. À ce moment-là, les bactéries Gram négatif représentaient la majorité des aérobies totaux, tandis que la population de lactobacilles avait disparu. La colonisation par les bactéries Gram négatif s'est produite préférentiellement au niveau de l'ulcère. Ces résultats suggèrent que le microbiote gastroduodénal, bien que peu abondant, pourrait constituer une première ligne de défense contre les bactéries pathogènes. Ainsi, l'apport de bactéries lactiques exogènes, en particulier celles ayant des propriétés probiotiques, pourrait renforcer ces fonctions protectrices au niveau de l'estomac en maintenant l'homéostasie microbiologique locale, en interférant avec H. pylori et/ou en diminuant les processus inflammatoires [22,23,24]. Sans oublier leur effet possible sur la réduction des effets secondaires du traitement antibiotique. Les souches et les doses restent encore à déterminer.

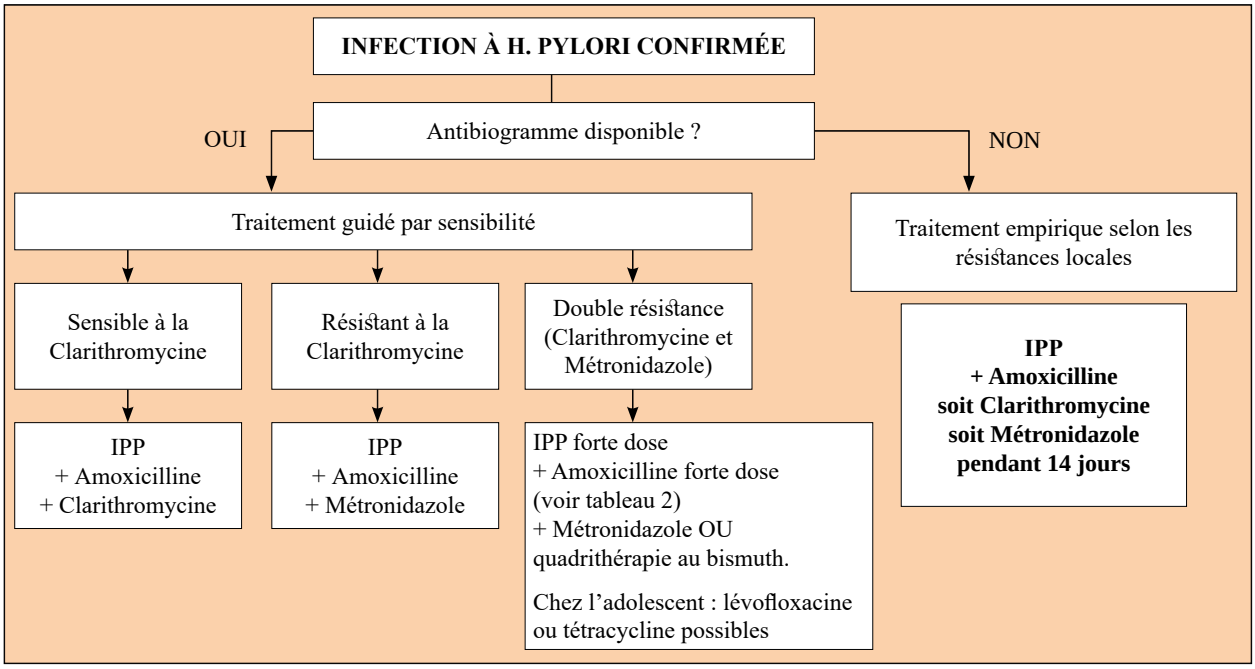

Fig.4. Algorithme de prise en charge thérapeutique de l'infection à H. pylori chez l'enfant.

SUIVI

Pour le contrôle d'éradication, il est préconisé de réaliser un test non invasif : test respiratoire ou Ag HP dans les selles en test monoclonal avec les mêmes conditions que pour les tests diagnostiques, c'est-à-dire au-delà de 4 semaines de la fin du traitement et de 2 semaines après l'arrêt des IPP.

A retenir :

- Pas de dépistage systématique chez un enfant avec une douleur abdominale chronique sans signes d'alerte — privilégiez l'investigation pour troubles fonctionnels.
- Indiquez le test si ulcère documenté, gastrite sévère ou autres indications guidées par les recommandations des sociétés savantes.
- Récupérez les biopsies gastriques pour l'histologie et la culture (si possible) afin d'obtenir un antibiogramme.
- Si pas d'antibiogramme disponible, utilisez un schéma empirique adapté au profil local.
- Test de contrôle au moins ٤ semaines après la fin du traitement et ٢ semaines après l'arrêt des IPP.

PRÉVENTION ET SANTÉ PUBLIQUE

La prévention repose principalement sur l'amélioration des conditions socio-économiques et de l'hygiène, la détection et la prise en charge des foyers familiaux dans les contextes à forte prévalence, ainsi que sur la surveillance de la résistance et l'adaptation des politiques de traitement local. Des discussions existent sur la stratégie de dépistage familial dans certains contextes à risque élevé [25].

LIMITES DES DONNÉES ET PERSPECTIVES DE RECHERCHE :

Les lacunes actuelles incluent une couverture inégale des données de résistance dans de nombreuses régions, des variations inter-régionales importantes et un besoin d'études pédiatriques randomisées comparant directement les nouvelles quadrithérapies en pédiatrie. L'optimisation des stratégies guidées par la génomique (tests moléculaires rapides de résistance) est une priorité future [26]. La vaccination anti H.pylori est un projet qui a commencé depuis plusieurs années. Il repose sur la sélection de protéines de surface nouvellement identifiées

comme candidats vaccins, priorisées in vivo pour leur immunogénicité et leur efficacité protectrice. Par ailleurs, des études portant sur de nouvelles approches vaccinales (ARN, vecteurs viraux) sont menées. En 2025, il n'existe toujours pas de vaccin disponible sur le marché.

CONCLUSION

Les recommandations internationales récentes renforcent une approche prudente et individualisée de la prise en charge de l'H. pylori chez l'enfant : tester et traiter seulement lorsqu'il existe une indication clinique claire et privilégier la recherche de sensibilité bactérienne. La surveillance épidémiologique de la sensibilité et la recherche translationnelle vers des tests moléculaires rapides seront essentielles pour améliorer les résultats pédiatriques.

Déclaration : *aucun conflit d'intérêt.*

Références

1. Homan M, L.Jones N , Bontems P, W. Carroll M, J. Czinn S and al. Updated joint ESPGHAN/NASPGHAN guidelines for management of Helicobacter pylori infection in children and adolescents (2023). J Pediatr Gastroenterol Nutr. 2024
2. Borka Balas R, Meliț L, Mărginean C. Current Worldwide Trends in Pediatric Helicobacter pylori Antimicrobial Resistance. Children (Basel) 2023 Feb 18;10(2):403
3. Hibaoui L, Naoual Hmass, Lakhdar Idrissi M, Hida M.Moroccan Children With Helicobacter pylori Infection: Demographics, Clinical Features, and Histological Findings 5. Cureus 2023 Jun 21;15(6):e40740.
4. Rkain M, Bahari H, Hamami A, Elouali and al. Epidemiological, Clinical, and Evolutionary Profile of Helicobacter pylori Infection in the Pediatric Population of the Eastern Region of Morocco: A Series of 118 Cases. Cureus 2025 Feb 22;17(2):e79449.
5. I. Smith S, Schulz C; Ugiagbe R; Ndip R and al. Helicobacter pylori Diagnosis and Treatment in Africa: The First Lagos Consensus Statement of the African Helicobacter and Microbiota Study Group. Dig Dis (2024) 42 (3): 240–256.
6. Essaidi I, Bounder G, Jouimyi RM, Boura H and al. Comparative Study of Helicobacter Pylori Resistance to Clarithromycin and Metronidazole and Its Association with Epidemiological Factors in A Moroccan Population. Asian Pac J Cancer Prev. 2022 Aug;23(8):2755–2761.
7. Kheir FZ, Baalala A, Bounder G, Abkari A and al. Prevalence of metronidazole resistance and Helicobacter pylori infection in Moroccan children: a cross-sectional study. Pan Afr Med J, 2024 Jul 4:48:89.
8. Le Thi T G, Werkstetter K, Kotilea K, Bontems P and al. Helicobacter pylori Special Interest Group of ESPGHAN. Management of H. pylori infection in paediatric patients in Europe: results from the EuroPedHp Registry. Infection. 2023; 51:921–934.
9. Kotilea K, Romano C, Miele E, Kindermann A. Helicobacter pylori infection found during upper endoscopy performed for the diagnosis of celiac, inflammatory bowel diseases, and eosinophilic esophagitis: A multicenter pediatric European study. ESPGHAN H. pylori special interest group. Helicobacter. 2024 May-Jun;29(3):e13092.
10. Kalach N, Bontems P, Raymond J. Helicobacter pylori infection in children. Helicobacter, 10 September 2017, https://doi.org/10.1111/hel.12414.
11. Kalach N, Raymond. Helicobacter pylori infection in children. Rev Prat ; 2020 Mar;70(3):301-304.
12. Barakat S, Abdel-Fadeel M, Sharaki O, El Shafei M and al. Is Helicobacter pylori infection a risk factor for non-alcoholic fatty liver disease in children? Eur J Pediatr 2024 Nov 27;184(1):47.
13. Mohamed MA, Mahmoud EA, Basily MS, Mohamed MM and al. Efficacy of treating Helicobacter pylori infection on seizure frequency in children with drug-resistant idiopathic generalized epilepsy: a randomized controlled trial. E.Ital J Pediatr. 2025 Apr 17;51(1):121.
14. Malfertheiner P, Megraud F, Rokkas T, P Gisbert J and al, European Helicobacter and Microbiota Study group. Management of Helicobacter pylori infection: the Maastricht VI/Florence consensus report. Gut ; 2022 Aug 8:gutjnl-2022-327745.
15. Guarner J, Kalach N, Elitsur Y, Koletzko S. Helicobacter pylori diagnostic tests in children: review of the literature from 1999 to 2009. Eur J Pediatr 2010 Jan;169(1):15-25.
16. Enming Qiu, Zhou Li, Shuai Han. Methods for detection of Helicobacter pylori from stool sample: current options and developments. Braz J Microbiol. 2021 Dec;52(4):2057-2062.
17. Borka Balas R , Elena Melit L, Oana Mărginean C. Current Worldwide Trends in Pediatric Helicobacter pylori Antimicrobial Resistance. Children 2023, 10, 403. https://doi.org/10.3390/children10020403.
18. Casas Deza D, Alcedo J, Lafuente M, López FJ and al. Probiotics Prescribed With Helicobacter pylori Eradication Therapy in Europe: Usage Pattern, Effectiveness, and Safety. Results From the European Registry on Helicobacter pylori Management (Hp-EuReg).; Am J Gastroenterol. 2025 Nov 1;120(11):2644-2659.
19. Alsahli M, Michetti P. Lactobacilli for the management of Helicobacter pylori. Nutrition 2001; 17: 268-269.
20. Gotteland M, Brunser O, Cruchet S. Systematic review: are probiotics useful in controlling gastric colonization by Helicobacter pylori? Aliment Pharmacol Ther 2006; 23: 1077-1086.
21. Elliott SN, Buret A, McKnight W, Miller MJ, Wallace JL. Bacteria rapidly colonize and modulate healing of gastric ulcers in rats. Am J Physiol 1998; 275: G425-G432.
22. Pacifico L, Frederick Osborn J, Bonci E, Romaggioli S and al. Probiotics for the treatment of Helicobacter pylori infection in children. World J Gastroenterol 2014 January 21; 20(3): 673-683.
23. Feng JR, Wang F, Qiu X, McFarland LV and al. Efficacy and safety of probiotic-supplemented triple therapy for eradication of Helicobacter pylori in children: a systematic review and network meta-analysis. J.Eur J Clin Pharmacol. 2017 Oct;73(10):1199-1208.
24. Ye ZN, Eslick GD, Huang SG, He XX. Faecal microbiota transplantation for eradicating Helicobacter pylori infection: clinical practice and theoretical postulation. eGastroenterology. 2024 Dec 23;2(4):e100099.
25. Garcés-Duran R, Kindt S, Kotilea K, François S. Belgian consensus for Helicobacter pylori management 2023. Belgian Helicobacter pylori and Microbiota Study Group (BHMSG). Acta Gastro-Enterologica Belgica, Vol. 86, January-March 2023.
26. Salahi-Niri A, Nabavi-Rad A, Monaghan TM, RokkasT and al. Global prevalence of Helicobacter pylori antibiotic resistance among children in the world health organization regions between 2000 and 2023: a systematic review and meta-analysis ; BMC Medicine (2024) 22:598.

Revue Marocaine des Maladies de l'Enfant

Article original

Profil étiologique des dilatations des bronches chez l'enfant

I. Mansouri[1], D. Benchaji[1], I. Belkhou[1,2], S. Zridi[1], F. Ailal[1,2], J. Elbakkouri[1,3], I. Benhsaien[1,2], F. Adnane[1,2], S. Salam[1,4], A.A. Bousfiha[1,2], N. Amenzoui[1,2]

[1] Laboratoire d'Immunologie Clinique, Infection et Autoimmunité (LICIA), Faculté de Médecine et de Pharmacie, Université Hassan II, Casablanca, Maroc.

[2] Service de Pédiatrie 1, Maladies Infectieuses et Immunologie Clinique. Centre Hospitalier Universitaire Ibn Rochd, Hôpital Mère-Enfant A. Harouchi, Casablanca, Maroc.

[3] Laboratoire d'Immunologie, CHU Ibn Rochd, Casablanca, Maroc.

[4] Service de radiologie pédiatrique, Hôpital Mère-Enfant A. Harouchi, Centre Hospitalier Universitaire Ibn Rochd, Casablanca, Maroc.

Auteur correspondant : mansouri.islam09@gmail.com

Conflit d'intérêt : Aucun

Résumé

Les causes de la dilatation des bronches (DDB) chez l'enfant restent peu étudiées, en particulier dans les pays émergents, malgré les avancées récentes en immunologie et en biologie moléculaire.

C'est une étude rétrospective descriptive menée de janvier à décembre 2019, incluant tous les enfants âgés de 1 mois à 16 ans avec DDB confirmée par tomodensitométrie thoracique. Des explorations ont été effectuées selon l'orientation clinique. Les maladies génétiques, notamment les déficits immunitaires primitifs (DIP), la mucoviscidose et la dyskinésie ciliaire primitive (DCP), ont été confirmées par biologie moléculaire.

Les principales étiologies retrouvées étaient représentées par le déficit immunitaire primitif (30,4%), la mucoviscidose (21,7%), la dyskinésie ciliaire primitive (8,7%), le corps étranger, la compression extrinsèque et la malformation kystique congénitale (4,3% chacun). Les formes idiopathiques représentaient 26,1% des cas. Les étiologies génétiques étaient exclusivement associées aux formes diffuses, tandis que les formes localisées étaient uniquement liées à des causes non génétiques.

Une amélioration de l'accès aux bilans spécialisés et la conduite d'études de plus grande envergure sont nécessaires pour mieux caractériser les profils étiologiques et optimiser la prise en charge des DDB pédiatriques au Maroc.

Mots clés : *Bronchectasie, Consanguinité, Déficit immunitaire, Dyskinésie ciliaire, Enfant.*

Abstract

The causes of bronchiectasis (BE) in children remain insufficiently studied, particularly in emerging countries, despite recent advances in immunology and molecular biology.

This is a retrospective descriptive study conducted from January to December 2019, including all children aged 1 month to 16 years with BE confirmed by chest computed tomography. Investigations were performed according to clinical orientation. Genetic disorders, particularly primary immunodeficiencies (PID), cystic fibrosis (CF), and primary ciliary dyskinesia (PCD), were confirmed by molecular biology.

The main identified etiologies were primary immunodeficiency (30.4%), cystic fibrosis (21.7%), primary ciliary dyskinesia (8.7%), foreign body, extrinsic compression, and congenital cystic malformation (4.3% each). Idiopathic forms accounted for 26.1% of cases. Genetic etiologies were exclusively associated with diffuse forms, whereas localized forms were solely linked to non-genetic causes.

Improved access to specialized investigations and larger-scale studies are needed to better characterize etiological profiles and optimize the management of pediatric bronchiectasis in Morocco.

Keywords: *Bronchiectasis, Consanguinity, Immunodeficiency, Ciliary dyskinesia, Child.*

Introduction

La dilatation des bronches (DDB) est une maladie respiratoire chronique, liée à une destruction de la paroi bronchique, entraînant une augmentation anormale et irréversible du calibre des bronches, avec une inflammation persistante [1].

Chez l'enfant, le diagnostic repose principalement sur la tomodensitométrie. Il est retenu lorsqu'un rapport bronche/artère supérieur à 0,8 est observé, souvent associé à un épaississement pariétal et à une visualisation des bronches jusqu'en périphérie [1].

La DDB pédiatrique reste peu étudiée dans de nombreux pays. Les données épidémiologiques sont incomplètes, et les causes varient largement d'une région du monde à l'autre [2].

Notre travail vise à décrire les principales causes identifiées chez les enfants suivis pour dilatation des bronches dans un service hospitalier universitaire marocain.

Patients et Méthodes

Cette étude rétrospective descriptive a été menée de janvier à décembre 2019 au sein du Service de pédiatrie 1 de l'Hôpital mère-enfants A. Harrouchi, relevant du Centre Hospitalier Universitaire Ibn Rochd de Casablanca, au Maroc. Elle a inclu tous les enfants âgés de 1 mois à 16 ans chez qui une dilatation des bronches (DDB) a été confirmée par tomodensitométrie thoracique (TDM). La TDM a été réalisée chez l'ensemble des patients, mais le rapport complet n'était disponible que dans 15 cas (65,2%). Le bilan étiologique a été orienté selon le contexte clinique. Une numération formule sanguine (NFS) et un bilan immunitaire de première intention ont été réalisés chez tous les patients (100%). La sérologie VIH a été effectuée chez 22 enfants (95,7%), le test de la sueur chez 14 (60,9%), la recherche de tuberculose chez 13 (56,5%), l'examen cytobactériologique des crachats (ECBC/ECBE) chez 11 (47,8%), l'électrophorèse des protéines plasmatiques (EPP) chez 7 (30,4%), une bronchoscopie diagnostique chez 5 (21,7%), et un dosage de l'alpha-1-antitrypsine ainsi qu'une recherche d'aspergillose bronchopulmonaire allergique (ABPA) chez un seul patient (4,3%). Les maladies génétiques identifiées, notamment les déficits immunitaires primitifs, la mucoviscidose et la dyskinésie ciliaire primitive, ont été confirmées par biologie moléculaire. L'analyse statistique a été réalisée à l'aide du logiciel IBM SPSS, version 26.0.

Résultats

Au total, 23 patients ont été inclus, âgés de 1 an et 9 mois à 16 ans, avec un âge moyen de 7,5 ans. Parmi eux, 30,4% (n = 7) étaient âgés de moins de 5 ans, tandis que 69,6% (n = 16) avaient 5 ans ou plus. On notait une légère prédominance féminine avec 56,5% (n = 13) et un taux de consanguinité de 47,8%.

La topographie des DDB a pu être précisée chez 19 patients (82,6%) à partir des rapports de la TDM thoracique (n = 15) ou des données cliniques et radiologiques du dossier (n = 4). Une atteinte diffuse était retrouvée dans 78,9% des cas (n = 15), contre 21,1% pour les formes localisées (n = 4) (Tableau I). Parmi les 15 enfants disposant d'un rapport complet de TDM, la forme cylindrique était la plus fréquente (n = 13 ; 86,7%), suivie des formes kystiques (n = 6 ; 40%) et variqueuses (n = 2 ; 13,3%). Plusieurs enfants présentaient des formes mixtes, dont deux associant les trois types de dilatation. Une forme cylindrique isolée était observée dans 7 cas (46,7%).

Les étiologies les plus fréquentes étaient les déficits immunitaires primitifs (30,4%), la mucoviscidose (21,7%) et la dyskinésie ciliaire primitive (8,7%). Trois étiologies plus rares étaient observées : corps étranger inhalé, compression extrinsèque et malformation kystique congénitale (4,3% chacune). Les formes idiopathiques représentaient 26,1% (Tableau I).

Chez les enfants de moins de 5 ans, la mucoviscidose dominait (42,9%), suivie des formes idiopathiques (28,6%), des DIP (14,3%) et d'un cas de corps étranger (14,3%). Chez ceux de 5 ans ou plus, les DIP étaient majoritaires (37,5%), suivis des formes idiopathiques (25%), de la mucoviscidose et de la DCP (12,5% chacune), ainsi que d'un cas de compression extrinsèque et de malformation pulmonaire (6,25% chacun).

Les formes localisées (n = 4) étaient uniquement associées à des causes non génétiques : idiopathiques (50%), corps étranger (25%) et compression extrinsèque

Tableau I. Répartition des étiologies des dilatations des bronches dans notre cohorte (N = 23 cas). Ce tableau présente la répartition des principales étiologies, leur distribution selon l'âge et la localisation, ainsi que le nombre et le rendement des bilans étiologiques réalisés.

Étiologie	N	%	Âge<5ans (N=7)	%	Âge>5ans (N=16)	%	DDB locale (N=4)	%	DDB diffuse (N=15)	%	Bilan réalisé (n)	Rendement (%)
Déficit immunitaire primitif	7	30.4%	1	14.3%	6	37.5	0	05	5	33.33	12	30.4
Mucoviscidose	5	21.7%	3	42.9%	2	12.5	0	0	5	33.33	14	35.7
Dyskinésie ciliaire primitive	2	8.7%	0	0%	2	12.5	0	0	2	13.33	2	100
Corps étranger	1	4.3%	1	14.3%	0	0	1	25	0	0	5	20
Compression intrinsèque	1	4.3%	0	0%	1	6.25	1	25	0	0	15	6.7
Malformation congénitale pulmonaire	1	4.3%	0	0%	1	6.25	0	0	1	6.67	15	6.7
Idiopathique	6	26.1%	2	28.6%	4	25	2	50	2	13.33	--	--
Total	23	100%	7	100%	16	100	4	100	15	100		

Note : Le "bilan réalisé" correspond au nombre de tests effectués pour rechercher l'étiologie considérée. Le "rendement" correspond au pourcentage de diagnostics confirmés parmi les tests réalisés. Les étiologies génétiques (DIP, mucoviscidose, DCP) ont été confirmées par biologie moléculaire. Abréviations : N : nombre de cas ; DDB : dilatation des bronches ; DCP : dyskinésie ciliaire primitive ; DIP : déficit immunitaire primitif ; TDM : tomodensitométrie.

(25%). En revanche, les étiologies génétiques telles que les DIP, la mucoviscidose et la DCP étaient uniquement retrouvées dans les formes diffuses (n = 15), représentant 80% de ce groupe. Les autres cas avec formes diffuses incluaient des formes idiopathiques (13,3%) et une malformation congénitale (6,7%).

Discussion

Cette étude rétrospective a permis d'analyser le profil étiologique des dilatations des bronches (DDB) chez 23 enfants hospitalisés en 2019 à Casablanca. L'année 2019 a été retenue car elle représentait la période la plus récente et la mieux documentée avant le début de la pandémie de COVID-19, laquelle a perturbé le flux des patients et la réalisation des explorations diagnostiques. L'âge moyen était de 7,5 ans, avec une légère prédominance féminine, et un taux de consanguinité élevé (47,8%). Ce taux, proche de celui rapporté dans la série de Marrakech (42%) [4], reflète une caractéristique démographique fréquente au Maroc, où la consanguinité reste relativement élevée dans certaines régions, et peut influencer la répartition étiologique des maladies génétiques.

Sur le plan étiologique, les déficits immunitaires primitifs (DIP) constituaient la première cause identifiée (30,4%), suivis de la mucoviscidose (21,7%), de la dyskinésie ciliaire primitive (8,7%), et des causes rares, telles qu'un corps étranger inhalé (4,3%), une compression extrinsèque (4,3%) et une malformation adénomatoïde kystique du poumon (4,3%). Les formes idiopathiques représentaient 26,1% des cas. Les DDB diffuses étaient principalement associées à des étiologies génétiques, tandis que les formes localisées relevaient uniquement de causes non génétiques, ce qui montre l'intérêt de la tomodensitométrie pour orienter les investigations étiologiques. L'analyse de notre série montre également une variation des étiologies selon l'âge : la mucoviscidose prédomine chez les enfants de moins de 5 ans, probablement du fait de ses manifestations cliniques précoces, alors que les déficits immunitaires, souvent plus hétérogènes dans leur présentation, sont identifiés plus fréquemment après 5 ans. Enfin, même rares, les causes telles que le corps étranger, la compression extrinsèque ou les malformations pulmonaires, doivent être envisagées devant des formes localisées.

Le pourcentage élevé de DIP dans notre cohorte peut s'expliquer par le fait que notre centre est une structure de

Tableau II. Répartition étiologique des dilatations des bronches chez l'enfant dans différentes cohortes hospitalières (Maroc, Afrique du Sud, Tunisie, Corée du Sud) [4,6–8].

		N	Idiopathique	Post-infectieuse	VIH	DIP	DCP	CF	CE	Autres	Autres détails
Notre cohorte (2019)	Avec CF	23	26.1%	---	---	30.4%	8.6%	21.7%	4.3%	8.6%	Malformation kystique congénitale du poumon MACK [1] compression extrinnsèque [1]
	Total	23	6	---	---	7	2	5	1	2	
	Sans CF	18	33.3 %	---	---	38.9%	11.1%	NI	5.6%	11.1%	
	Total	18	6	---	---	7	2	NI	1	2	
Marrakech (2010-2019)	Avec CF	40	20%	10%	---	27.5%	12.5%	5%	5%	20%	Asthme [7] Non précisé [1]
	Total	40	8	4	---	11	5	2	2	8	
	Sans CF	38	21.1%	10.5%	---	28.9%	13.2%	NI	5.3%	21.1%	
	Total	38	8	4	---	11	5	NI	2	8	
Tunisie (1994-2006)	Avec CF	41	48.8%	9.7%	---	9.7%	9.7%	17%	---	4.9%	Non précisé [2]
	Total	41	20	4	---	4	4	7	---	2	
	Sans CF	34	58,8%	11.8%	---	11.8%	11.8%	NI	---	5.9%	
	Total	34	20	4	---	4	4	NI	---	2	
Corée du sud (2000-2017)	multi-centres	387	37,1 %	A* = 55.3% B* = 12.3%	NR	4.2%	4.5%	1.4%	---	~ 19,6%	Immunodéficience secondaire : 3,3 % (12/360) Maladies neuromusculaires : 2,8 % (10/358) Malformations pulmonaires : 2,8 % (10/359) Pneumopathies interstitielles : 1,4 % (5/361) Connectivites : 0,8 % (3/358) Cardiopathies congénitales : 5,6 % (20/358)
	Total	387	(137/369)	A*=(166/300) B*= (42/341)	NR	15/354	(16/354)	(5/358)	---	(70/358)	
Afrique du sud (2019)	Sans CF	58	3.4%	43.1%	27.6%	5.1%	----	NI	---	20.7%	Syndrome d'aspiration (dont reflux gastro-œsophagien – RGO) 13.8% [8] Anomalies anatomiques des voies respiratoires 6.9% [4]
	Total	58	2	25	16	3	---	NI	---	12	

A* : Post-infectieuses hors tuberculose B* : Post tuberculeuses

Les données sont exprimées en pourcentage (%) et nombre de cas (n). Une seconde ligne a été ajoutée pour certaines études afin d'exclure les cas de mucoviscidose (CF), dans le but de faciliter les comparaisons entre cohortes. Les étiologies rares sont regroupées sous « Autres » (détails à droite du tableau). « NI » indique que la CF n'était pas incluse dans l'étude. Abréviations : CE : Corps étranger : CF : Cystic Fibrosis ; DCP : Dyskinésie ciliaire primitive ; DIP : Déficit immunitaire primitif ; NI : Non Inclus ; NR : Non Rapporté ; VIH : Virus de l'immunodéficience humaine.

référence nationale dans le domaine des déficits immunitaires, bénéficiant d'une expertise spécialisée et d'un accès privilégié aux bilans immunologiques et à la biologie moléculaire. La proximité entre nos résultats et ceux observés dans la série marocaine de Marrakech (27,5% de DIP) [4] suggère une prévalence importante de ces pathologies dans notre pays, probablement sous-estimée à l'échelle nationale. En outre, si l'on considère le nombre moyen de cas annuels, notre série rapporte 23 cas de DDB en une année, contre une moyenne de 4 cas par an dans la série de Marrakech (40 cas sur 10 ans). Cette différence pourrait refléter un recrutement plus large, une spécialisation accrue de notre centre ou encore une meilleure documentation des dossiers médicaux.

Concernant la DCP, la série de Marrakech rapportait 5 cas (12,5%) incluant deux syndromes de Kartagener [4]. Dans notre cohorte, seuls deux cas (8,7%) ont été identifiés. Cette différence peut être en partie liée à la durée des études : notre cohorte couvre une seule année (2019), tandis que la série de Marrakech s'étend sur une décennie (2010-2019), permettant potentiellement une détection plus large des cas. En considérant le nombre moyen de cas annuels, notre série rapporte 2 cas en une année, contre 0,5 cas par an à Marrakech. Cette différence pourrait refléter une amélioration récente des capacités diagnostiques dans notre service, notamment grâce au recours à la biologie moléculaire. L'introduction plus large de tests simples et accessibles, tels que la mesure du monoxyde d'azote nasal (nNO), pourrait favoriser une orientation diagnostique plus précoce, en particulier dans les pays à ressources limitées et en contexte de forte consanguinité [5].

La comparaison avec la littérature maghrébine et internationale met en lumière les disparités régionales (Tableau II). Dans la cohorte tunisienne, menée entre 1994 et 2006 sur 41 enfants, le diagnostic reposait principalement sur la radiographie thoracique (n=37) et/ou la TDM (n=36), avec un accès limité aux explorations spécialisées [6]. La mucoviscidose représentait 17% des cas, les déficits immunitaires primitifs (DIP) 9,7%, la dyskinésie ciliaire primitive (DCP) 9,7%, les formes post-infectieuses 9,7%, et les étiologies idiopathiques dominaient avec 48% [6]. En comparaison, notre étude plus récente montre une proportion plus faible de formes idiopathiques (26,1%) et des taux plus élevés de DIP (30,4%) et de DCP (8,7%), probablement en lien avec une amélioration des capacités diagnostiques et un meilleur accès aux bilans spécialisés.

En Afrique du Sud, l'étude conduite en 2019 à Cape Town (excluant la mucoviscidose) [7], rapportait une forte prévalence des étiologies post-infectieuses (43,1%) et du VIH pédiatrique (27,6%). Ces résultats illustrent le poids majeur des maladies infectieuses dans cette région, en particulier le VIH, dont plus des deux tiers des cas mondiaux sont concentrés en Afrique subsaharienne [3]. De plus, la forte proportion de maladies génétiques dans notre cohorte peut être liée au contexte de consanguinité marocaine (47,8%), comparable à celui observé à Marrakech (42%) [4], favorisant l'expression de pathologies autosomiques récessives telles que les DIP, la DCP ou la mucoviscidose.

Par ailleurs, la durée d'inclusion limitée à une seule année pourrait également contribuer à l'absence de certaines étiologies plus rares ou moins systématiquement documentées, telles que les séquelles post-infectieuses, retrouvées à 10,5% à Marrakech [4] et à 43,1% en Afrique du Sud [7] (tableauII).

Enfin, une large cohorte multicentrique sud-coréenne, incluant 387 enfants entre 2000 et 2017 [8] présente un profil étiologique très différent. Les principales étiologies rapportées étaient les infections respiratoires préexistantes (55,3%), la bronchiolite oblitérante (14,3%) et la tuberculose pulmonaire (12,3%), traduisant un poids important des séquelles infectieuses dans cette population [8]. Les maladies génétiques comme les DIP, les DCP et la mucoviscidose y étaient rares (4,2%, 4,5%, et 1,4% respectivement), probablement en lien avec la faible consanguinité et le contexte génétique local. Dans 37,1% des cas, aucune cause n'a pu être identifiée [8], montrant que, même dans des études de grande envergure menées en contexte de soins avancés, certaines étiologies restent difficiles à établir. Ce constat renforce la nécessité de conduire des études similaires à grande échelle dans nos pays afin de mieux comprendre nos profils épidémiologiques et de renforcer les stratégies diagnostiques adaptées au contexte local.

Conclusion

Notre étude met en évidence un profil étiologique varié des DDB pédiatriques dans notre contexte, avec une proportion importante de déficits immunitaires primitifs et de maladies génétiques. Ce profil, dans un pays où la consanguinité reste fréquente, suggère que ces

étiologies pourraient être encore insuffisamment explorées à l'échelle nationale. Pour y remédier, il est essentiel de renforcer les capacités diagnostiques, notamment par un meilleur accès aux examens spécialisés (bilan immunitaire spécialisé, NO nasal, biologie moléculaire), et de promouvoir des études de plus grande échelle. Cela permettrait de mieux caractériser les profils épidémiologiques, d'harmoniser les démarches diagnostiques et d'améliorer la prise en charge des enfants atteints de DDB au Maroc.

Références

1. Chang AB, Fortescue R, Grimwood K, Alexopoulou E et al. European Respiratory Society guidelines for the management of children and adolescents with bronchiectasis. Eur Respir J. 2021;58(2):2002990.
2. Chandrasekaran R, Mac Aogáin M, Chalmers JD, Elborn SJ et al. Geographic variation in the aetiology, epidemiology and microbiology of bronchiectasis. BMC Pulm Med. 22 mai 2018;18(1):83.
3. Verwey C, Gray DM, Dangor Z, Ferrand RA et al. Bronchiectasis in African children: Challenges and barriers to care. Front Pediatr. 2022;10:954608.
4. Fakiri KE, Draiss G, Admou B, Rada N et al. Bronchiectasis in Children: Etiological Diagnosis. 2020;9(12):66-71.
5. Lucas JS, Barbato A, Collins SA, Goutaki M et al. European Respiratory Society guidelines for the diagnosis of primary ciliary dyskinesia. Eur Respir J. janv 2017;49(1):1601090.
6. Bouyahia O, Essadem L, Matoussi N, Gharsallah L et al. Etiology and outcome of bronchiectasis in children: a study of 41 patients. Tunis Med. nov 2008;86(11):996-9.
7. Mapani MK, Githinji L, Vanker A, Verwey C et al. Bronchiectasis in African children: Prevalence, etiology, and clinical spectrum at a pediatric tertiary hospital in Cape Town, South Africa. J Pan Afr Thorac Soc. 24 déc 2024;5(3):135-42.
8. Lee E, Shim JY, Kim HY, Suh DI et al. Clinical characteristics and etiologies of bronchiectasis in Korean children: A multicenter retrospective study. Respiratory Medicine. 1 avr 2019;150:8-14.

Rev Mar Mal Enf 2026 ; 61 : 19-23
Revue Marocaine des Maladies de l'Enfant
Pédiatrie au quotidien

La dermatite atopique de l'enfant. Prise en charge au quotidien

E. Mahé

Professeur Associé, Université Versailles-Saint-Quentin-en Yvelines. Chef de Service de Dermatologie et Médecine Vasculaire, Centre Hospitalier Victor Dupouy.
69 rue de Lieutenant-Colonel Prud'hon 95107 Argenteuil Cedex,France
Auteur correspondant : emmanuel.mahe@ch-argenteuil.fr

Résumé

La dermatite atopique (DA) est une dermatose inflammatoire chronique fréquente de l'enfant, touchant 10 à 30% de la population pédiatrique. Son impact sur la qualité de vie est majeur en raison du prurit, des troubles du sommeil et du retentissement familial. Malgré l'existence de recommandations internationales et de traitements efficaces, la prise en charge reste marquée par deux erreurs fréquentes : le sous-traitement et les explorations allergologiques excessives. La physiopathologie associe une composante génétique, une altération de la barrière cutanée, une dysrégulation immunitaire de type Th2, des anomalies du microbiote cutané et des facteurs environnementaux. Le diagnostic est essentiellement clinique. Les émollients et les dermocorticoïdes constituent les piliers du traitement. Les dermocorticoïdes, souvent sous-utilisés en raison de la corticophobie, sont pourtant efficaces et globalement sûrs lorsqu'ils sont correctement prescrits. L'éducation thérapeutique des familles joue un rôle central dans le contrôle de la maladie et la prévention des rechutes. Les nouvelles biothérapies et les inhibiteurs de Janus kinases représentent des avancées majeures pour les formes sévères, mais, du fait de leur coût, ils ne sont pas disponibles dans tous les pays.

Abstract

Atopic dermatitis (AD) is a common chronic inflammatory skin disease in children, affecting 10 to 30% of the pediatric population. It has a significant impact on quality of life due to pruritus, sleep disturbances, and the burden on the family. Despite the existence of international guidelines and effective treatments, management remains marked by two common errors: undertreatment and excessive allergy testing. The pathophysiology involves a genetic component, impaired skin barrier function, Th2-type immune dysregulation, abnormalities in the skin microbiome, and environmental factors. Diagnosis is clinical. Emollients and topical corticosteroids are the cornerstones of treatment. Topical corticosteroids, often underutilized due to corticophobia, are nevertheless effective and generally safe when properly prescribed. Patient education plays a central role in disease control and relapse prevention. New biologic therapies and Janus kinase inhibitors represent major advances for severe forms of the disease, but due to their cost, they are not available in all countries.

INTRODUCTION

La dermatite atopique (DA), également appelée eczéma atopique, est une maladie inflammatoire chronique de la peau touchant préférentiellement le nourrisson et l'enfant. Sa prévalence est estimée entre 10 et 30% chez l'enfant et entre 3 et 5% chez l'adulte [1]. Son incidence semble en augmentation, notamment dans les pays industrialisés. La DA représente souvent la première étape de la « marche atopique », associée à d'autres manifesta-

tions atopiques telles que l'asthme, la rhinite allergique ou les allergies alimentaires [2]. Toutefois, l'évolution de la maladie est variable : certaines formes guérissent précocement, tandis que d'autres persistent à l'adolescence ou à l'âge adulte.

Le retentissement de la maladie est important, tant pour l'enfant que pour sa famille, du fait du prurit chronique, des troubles du sommeil, de l'absentéisme scolaire et de l'impact psychosocial.

Malgré une prise en charge codifiée, deux erreurs restent fréquentes en pratique quotidienne : le sous-traitement lié à la corticophobie (préférer le terme « corticoscepticisme », moins agressif pour les parents) des parents et du monde médical ; les explorations allergologiques inadaptées.

L'objectif de cette mise au point est de proposer une approche pratique de la dermatite atopique de l'enfant, centrée sur le bon usage des dermocorticoïdes.

PHYSIOPATHOLOGIE

La physiopathologie de la DA est multifactorielle et résulte de l'interaction entre anomalies de la barrière cutanée, dysrégulation immunitaire, facteurs génétiques et environnementaux.

Génétique. La DA présente une forte composante génétique, comme en témoigne la fréquence élevée des antécédents familiaux observés chez les patients atteints. Environ 70% des personnes souffrant de DA rapportent des antécédents familiaux d'atopie ou de DA, ce qui souligne l'importance de la prédisposition héréditaire dans le développement de cette maladie. Le risque de développer une atopie augmente également en fonction des antécédents parentaux. Lorsqu'un seul parent présente des antécédents d'atopie, le risque pour l'enfant de développer une DA est d'environ 25%. Ce risque atteint près de 50% lorsque les deux parents sont concernés. Par ailleurs, certaines anomalies génétiques spécifiques ont été identifiées. Des mutations de perte de fonction du gène de la filaggrine, une protéine essentielle à l'intégrité de la barrière cutanée, sont retrouvées dans environ 10% des cas de dermatite atopique. Ces mutations favorisent une altération de la fonction barrière de la peau, augmentant la pénétration des allergènes et la sensibilité aux irritants.

Altération de la barrière cutanée. La peau atopique présente une altération de sa fonction barrière avec augmentation des pertes insensibles en eau et pénétration facilitée des allergènes et irritants. Les mutations de perte de fonction de la filaggrine jouent un rôle important dans cette altération [3,4]. Ces anomalies favorisent également le développement d'allergies alimentaires et respiratoires.

Dysrégulation immunitaire. La DA est caractérisée par une inflammation de type Th2 impliquant plusieurs cytokines, notamment l'IL-4, l'IL-13 et l'IL-31, cette dernière étant fortement impliquée dans le prurit [5]. Ces connaissances physiopathologiques ont permis le développement récent de thérapies ciblées.

Microbiote cutané. Le microbiote cutané est perturbé dans la DA, avec notamment une prolifération de Staphylococcus aureus [6]. Cette dysbiose participe à l'entretien de l'inflammation cutanée.

Facteurs environnementaux. Plusieurs facteurs peuvent déclencher ou aggraver les poussées : acariens, irritants textiles, climat chaud et sec, stress, infections virales ou bactériennes. Des poussées de DA ont ainsi été rapportées dans 15 à 20% des cas après infection par le SARS-CoV-2 [7].

DIAGNOSTIC CLINIQUE

Le diagnostic de la DA est essentiellement clinique.

Signes cliniques. Le prurit est constant et constitue le signe cardinal de la maladie. Les lésions typiques sont des plaques érythémato-squameuses, mal limitées, sèches.

Formes cliniques. Plusieurs formes cliniques sont individualisées, et leur fréquence est dépendante de l'âge de l'enfant et de son phototype : forme « classique » (Fig.1 et 2), eczéma nummulaire, dyshidrose, acropulpite (Fig.3), prurigo atopique (Fig.4), formes folliculaires (plus fréquente sur phototype V ou VI) (Fig.5), érythrodermie, forme tête et sou (chez l'adolescent notamment), eczéma chronique des mains (plutôt chez l'adulte).

Topographie selon l'âge. Chez le nourrisson, l'at-



Fig.1. DA typique du nourrisson : atteinte des convexités : joues, menton.



Fig.2. Atteinte type du grand enfant : plis.



Fig.3. Acropulpite très invalidante : douleur importante.



Fig.4. Prurigo atopique.



Fig.5. Atteinte folliculaire (papules folliculaires avec souvent une légère hyperpigmentation) de l'enfant à peau pigmentée.

teinte prédomine sur les convexités : joues, cuir chevelu, faces d'extension des membres, abdomen et dos (Fig.1). Plus l'enfant va grandir, plus l'atteinte va prédominer aux plis: coudes, creux poplités, cou (Fig.2). Chez l'adolescent et adulte, des atteintes plus localisée, les "zones exposées" apparaissent : visage et cou (rôle des Malassezia discuté) ; eczéma chronique des mains, acropulpites (Fig.3), …

PLACE DES EXPLORATIONS ALLERGOLOGIQUES

La DA n'est pas une maladie allergique au sens strict. Un test allergologique positif traduit une sensibilisation mais ne suffit pas à affirmer une allergie clinique. Les explorations allergologiques doivent être réservées aux situations suivantes : DA sévère ou résistante ; suspicion d'allergie alimentaire ; stagnation staturo-pondérale ; manifestations respiratoires associées ; suspicion d'ec-

zéma de contact. Les tests doivent toujours être interprétés en confrontation avec la clinique.

COMPLICATIONS

Les complications de la DA sont multiples et à rechercher car elles peuvent intervenir dans la décision thérapeutique.

Retentissement psychosocial : Le prurit chronique entraîne des troubles du sommeil, une asthénie, une altération de la qualité de vie, voire dans les formes les plus sévères une désocialisation (déscolarisation, arrêt du sport).

Complications infectieuses : Impétigo, favorisé par le grattage et un microbiote perturbé ; molluscum contagiosum plus fréquent et plus étendus ; herpes avec risque de syndrome de Kaposi-Juliusberg (herpes rapidement extensif, avec fièvre élevée, et altération de l'état général).

Complications trophiques : lichénification, dyschromies surtout sur peaux pigmentées ;

Allergies de contact, alimentaires : plus fréquentes en cas de DA.

PRÉVENTION PRIMAIRE

La prévention primaire de la DA consiste à traiter de façon préventive les nouveau-nés à haut risque de développer une DA (parents atopiques). A ce jour, aucun traitemtn préventif n'a montré son intérêt : utilisation d'émollients très précocement, vitamine D, pro/prébiotiques, allaitement maternel ou non, traitemnt de l'eau calcaire, …

PRISE EN CHARGE THÉRAPEUTIQUE

Malgré des avancées thérapeutiques majeures, le trépied thérapeutique – éducation thérapeutique, émollients, dermocorticoïdes – reste au cœur du traitement. Le tableau 1 correspond à l'ordonnance type du service, pour tous les enfants atteints de DA, quels que soient l'âge des enfants et la localisation de la DA.

Émollients : traitement de fond indispensable. Les émollients constituent un traitement fondamental tant lors de la poussée qu'en prévention secondaire. Ils permettent : de restaurer la barrière cutanée ; de réduire la fréquence des poussées ; d'améliorer la xérose. Ils doivent être appliqués quotidiennement, sur l'ensemble du corps, pendant et en dehors des poussées. Le choix de l'émollient se fera avec les parents. On préférera chez l'enfant atopiques des émollients sans parfums, sans parabènes, sans conservateurs, …

Tableau I. Ordonnance type d'une dermatite atopique (Service de Dermatologie, Hôpital Victor Dupouy, Argenteuil, France).

1) DIPROPRIONATE de BETAMETHASONE 0,05% crème • 1 fois par jour sur les plaques d'eczéma • après le bain / la toilette, sur peau encore humide* • jusqu'à disparition complète des lésions • à reprendre dès les premiers signes de rechute • 1 tube par mois
2) Tous les matins sur le corps et les membres : émollient
3) Tous les jours : • préférer un savon surgras ou un gel sans savon, non parfumé • éviter de surchauffer la chambre (idéal = 18°C) • préférer le coton sur la peau • bains pas trop chauds (33°C), pas trop longs (10 minutes) lors des poussées • éviter les nids à poussières autour du lit (peluches, tapis,…), les animaux à poils (chats, chiens) dans la chambre. • bien aérer la chambre tous les jours

* Appliquer le dermocorticoïde juste après le bain à plusieurs intérêts : il est mieux absorbés, les lésions sont plus visibles , et souvent les parents prennent plus le temps à ce moment-là.

Dermocorticoïdes : traitement des poussées. Les dermocorticoïdes représentent le traitement de référence des poussées inflammatoires. Plus on utilise des dermocorticoïdes forts, plus rapidement ils seront efficaces, et moins nous aurons besoins à en utiliser. Les recommandations actuelles privilégient : une seule application quotidienne, un traitement suffisamment puissant, une poursuite jusqu'à disparition complète des lésions (ne plus faire de décroissance), le traitement doit être repris précocement en cas de rechute.

Contrairement aux idées reçues, les dermocorticoïdes forts peuvent être utilisés chez l'enfant, y compris au visage, lorsque cela est justifié et sous surveillance adaptée.

La prescription doit être quantifiée (ex ; unité phalangette) afin d'éviter le sous-dosage.

Éducation thérapeutique. L'éducation des familles est essentielle, et nécessite de prendre son temps lors de la première consultation, et de rappeler ces mesures lors du

suivi. Les noter sur l'ordonnance est un bon complément.

Les principaux messages à transmettre sont : il s'agit d'une maladie chronique évoluant par poussées ; absence de contagiosité ; nécessité d'un traitement précoce ; importance des émollients.

Les mesures pratiques à expliquer sont : préférer un savon surgras pour la toilette, ou un syndet ; bains courts et tièdes (33°C) quotidien lors des poussées ; éviter les animaux avec des poils dans la chambre de l'enfant ; vêtements en coton à même la peau ; réduction des excès thermiques (chambre à 18°¨c si nécessité de chauffer ; proposer de mettre à l'envers les bodies des nourrissons afin que les étiquettes soient à l'extérieur ; aucune restriction alimentaire.

Pour les plus grands : aucune limitation du sport, éviter de fumer (assèchement cutané).

Place des antihistaminiques. Les antihistaminiques ne sont pas efficaces sur le prurit de la DA, le prurit n'étant pas lié à la libération d'histamine. Néanmoins, des antihistaminiques sédatifs données le soir au coucher semblent intéressants réduisant le prurit nocturne (par l'effet sédatif et non antiprurignieux).

Traitements généraux. Les formes sévères et corticorésistantes (> 1 tube de 30 g de dipropionate de bétamétasone / mois chez le nourrisson ; 3 tubes chez l'adolescent) peuvent nécessiter des traitements systémiques. Le méthotrexate, voire la cyclosporine peuvent être utilisés en première intention. Le premier est peu et très lentement (3 à 6 mois) efficace, le second est à éviter chez l'enfant de moins de 16 ans du fait de sa toxicité.

Photothérapie. La photothérapie est très intéressante car très efficace et finalement peu toxique. Peu de cabines sont disponibles au Maroc. L'altérnative est l'héliothérapie naturelle : 15-20 minutes au soleil, 3 fois par semaine semble avoir le même effet (un peu plus longtemps en hiver).

Les nouvelles thérapeutiques. Elles ne sont malheureusement pas/peu disponibles au Maroc actuellement. Elles représentent une avancée majeure, mais très onéreuses (> 10 000 DH/mois le plus souvent).

Biothérapies :

- Le dupilumab, ciblant les voies IL-4/IL-13, est autorisé dès l'âge de 6 mois.
- Tralokinumab et lebrikizumab, des anti-Il13 autorisés à partir de 12 ans ;
- Le némolizumab, un anti-Il31 plus récemment développé, autorisé à partir de 12 ans.

Inhibiteurs de Janus kinases : baricitinib dès 2 ans, upadacitinib et abrocitinib dès 12 ans.

Ces traitements ont considérablement amélioré le pronostic des formes sévères.

CONCLUSION

La DA est une affection fréquente, chronique et polymorphe dont le diagnostic est essentiellement clinique. La prise en charge repose sur le trépied « historique » : émollients, dermocorticoïdes et éducation thérapeutique. Les nouvelles thérapies ciblées représentent une avancée majeure pour les formes sévères.

Références

1. Barbarot S, Auziere S, Gadkari A, et al. Epidemiology of atopic dermatitis in adults: Results from an international survey. Allergy. 2018;73(6):1284-1293.
2. Irvine AD, Mina-Osorio P. Disease trajectories in childhood atopic dermatitis: an update and practitioner's guide. Br J Dermatol. 2019;181(5):895-906.
3. Budu-Aggrey A, Kilanowski A, Sobczyk MK, et al. European and multi-ancestry genome-wide association meta-analysis of atopic dermatitis highlights importance of systemic immune regulation. Nat Commun. 2023;14(1):6172.
4. Kalb B, Marenholz I, Jeanrenaud ACSN, et al. Filaggrin loss-of-function mutations are associated with persistence of egg and milk allergy. J Allergy Clin Immunol. 2022;150(5):1125-1134.
5. Itamura M, Sawada Y. Involvement of Atopic Dermatitis in the Development of Systemic Inflammatory Diseases. Int J Mol Sci. 2022;23(21):13445.
6. Lane Starr NM, Al-Rayyan N, Smith J, et al. Combined metagenomic- and culture-based approaches to investigate bacterial strain-level associations with medication-controlled mild-moderate atopic dermatitis. J Allergy Clin Immunol Glob. 2024;3(3):100259.
7. Musters AH, Broderick C, Prieto-Merino D, et al. The effects of systemic immunomodulatory treatments on COVID-19 outcomes in patients with atopic dermatitis: Results from the global SECURE-AD registry. J Eur Acad Dermatol Venereol. 2023;37(2):365-381.
8. Wollenberg A, Kinberger M, Arents B, et al. European guideline (EuroGuiDerm) on atopic eczema: part I - systemic therapy. J Eur Acad Dermatol Venereol. 2022;36(9):1409-1431.
9. Robinson L, Strowd LC. American Academy of Dermatology Guidelines for Managing Atopic Dermatitis. Adv Exp Med Biol. 2024;1447:217-225.
10. Armario-Hita JC, Galán-Gutiérrez M, Dodero-Anillo JM, et al. Updated Review on Treatment of Atopic Dermatitis. J Investig Allergol Clin Immunol. 2023;33(3):158-167.

Revue Marocaine des Maladies de l'Enfant

Faits cliniques

Syndrome de Beckwith-Wiedemann

I. Maâch, K. Ryouni, K. El Ouassifi, M. Elalaoui Elhanafi, N. Benajiba

Service de pédiatrie 3, Unité d'hémato-oncologie, Hôpital Mère-Enfant A. Harouchi. CHU Ibn Rochd, Faculté de Médecine et de Pharmacie, Université Hassan II, Casablanca, Maroc.
Auteur correspondant : dr.ibtissam.maach@gmail.com

Résumé

Le syndrome de Beckwith-Wiedemann (SBW) est une affection génétique d'excès de croissance associée à un risque tumoral accru, en particulier de néphroblastome. Nous rapportons le cas d'un nourrisson chez qui la découverte d'une masse abdominale a conduit au diagnostic de SBW, dans un contexte de surcroissance du membre inférieur gauche. L'imagerie a mis en évidence une volumineuse tumeur rénale gauche compatible avec un néphroblastome. Cette observation souligne l'importance du dépistage précoce des complications tumorales et de la surveillance multidisciplinaire prolongée chez les patients atteints de SBW.

Mots clés

Syndrome de Beckwith-Wiedemann, Néphroblastome, surcroissance latéralisée.

Abstract

Beckwith–Wiedemann syndrome is a rare genetic overgrowth disorder associated with an increased risk of tumors, particularly Wilms tumor. We report the case of an infant in whom the detection of an abdominal mass led to the diagnosis of BWS in the presence of left-sided hyperplasia. Imaging revealed a large left renal mass consistent with nephroblastoma. This case highlights the importance of early tumor screening and long-term multidisciplinary follow-up in children with Beckwith–Wiedemann syndrome.

Key words

Beckwith–Wiedemann syndrome, Wilms tumor, lateralized overgrowth.

Introduction

Le syndrome de Beckwith-Wiedemann (SBW) est une affection génétique rare, dont l'incidence est estimée à environ 1/10 000 [1]. C'est une anomalie touchant le chromosome 11p15. L'expression clinique est hétérogène, et repose principalement sur une surcroissance globale ou segmentaire, associée à d'autres manifestations telles que des anomalies de la paroi abdominale et l'hypoglycémie néonatale [2]. Le SBW est également caractérisé par un risque tumoral accru [3]. Nous rapportons à travers cette observation clinique le cas d'un enfant âgé de 11 mois, chez qui la découverte d'un néphroblastome a conduit au diagnostic de syndrome de Beckwith-Wiedemann, illustrant l'importance du dépistage précoce et de la prise en charge multidisciplinaire dans cette pathologie.

Observation

Il s'agit d'un enfant de sexe masculin, âgé de 11 mois, sans antécédents pathologiques particuliers, dont l'accouchement s'est déroulé par voie basse avec un poids de naissance à 3000g. Il a été admis initialement au service de chirurgie viscérale pédiatrique pour l'apparition d'une masse abdominale augmentant progressivement de volume évoluant depuis 1 mois, sans trouble de transit associé, ni hématurie, ni fièvre.

L'examen clinique a retrouvé une masse de l'hypochondre gauche étendue au flanc gauche avec un contact lombaire, associée à une hypertrophie du membre inférieur gauche. Le patient était cliniquement stable sur les plans hémodynamique et respiratoire et ne présentait pas d'hypertension artérielle, la diurèse était conservée. L'état général était conservé, avec un poids et une taille normaux pour l'âge. Le reste de l'examen était normal, et n'a pas retrouvé d'aniridie, ni d'hyperglossie.

L'échographie abdominale a montré un rein gauche augmenté de taille avec une masse au dépens du pôle inferieur polylobé vascularisée au doppler et une dilatation pyélique modérée. La TDM thoraco-abdominale a montré la présence d'un processus lésionnel centré sur la loge rénale gauche réalisant un signe de l'éperon avec le pôle rénal supérieur bien limité, de contours polylobés hypodenses sans calcifications se rehaussant après injection de produit de contraste et mesurant 110mm x 103mm étendue sur 133mm.

Le bilan biologique réalisé a mis en évidence, à l'hémogramme, une légère hyperleucocytose à prédominance polynucléaires neutrophiles, sans autre anomalie associée (hémoglobine à 11,8 g/dL, globules blancs à 13 000/mm³, plaquettes à 370 000/mm³). Le bilan rénal était sans anomalie, avec une créatininémie à 4,3 mg/L et une urée à 0,41 g/L. Une prise en charge thérapeutique a été instaurée, comprenant une chimiothérapie préopératoire selon le protocole SIOP 01 ; suivie d'un traitement chirurgical par néphrectomie totale, puis une chimiothérapie post opératoire. L'évolution était favorable après un recul de deux ans. L'examen clinique réalisé lors du suivi mettait toutefois en évidence une persistance de l'hypertrophie du membre inférieur gauche (Fig.1), objectivée par des mensurations comparatives précisant l'asymétrie (Tab.1), ces données ont été recueillies au décours du suivi de l'enfant.



Fig.1. Photo des membres inférieurs montrant une hypertrophie de la jambe gauche

Tableau 1 : Mensurations comparatives des membres inférieurs

Paramètre mesuré	*Membre gauche (cm)*	*Membre droit (cm)*
Périmètre cuisse proximale (10 cm sous le pli inguinal)	36.5	34
Périmètre cuisse distale (10 cm au-dessus de la rotule)	33	29.5
Périmètre du genou	25.5	23
Périmètre du mollet	22.5	18.8
Périmètre cheville	16	15

Discussion

Le syndrome de Beckwith-Wiedemann (SBW) est un trouble congénital de la croissance résultant d'anomalies affectant la région chromosomique 11p15.5. Cette région contient plusieurs gènes clés impliqués dans la régulation de la croissance fœtale et postnatale, notamment IGF2 et CDKN1C. [2]

L'expression clinique du syndrome de Beckwith-Wiedemann est hétérogène. Les manifestations cliniques les plus fréquemment décrites incluent une surcroissance pré et/ou post natale, pouvant être globale ou latéralisée. Cet excès de croissance se traduit par une macrosomie, une macroglossie de sévérité variable, une hémi hyperplasie corporelle, une hypertrophie viscérale ou une prolifération d'un membre. Des anomalies de la paroi abdominale, telles que l'omphalocèle ou la hernie

ombilicale, sont également rapportées, de même que des troubles métaboliques néonataux, en particulier l'hypoglycémie [4].

L'atteinte tumorale constitue l'une des complications majeures du syndrome de Beckwith-Wiedemann et représente un élément central de sa prise en charge. Les patients atteints présentent un risque accru de développer des tumeurs embryonnaires, principalement au cours des premières années de vie, avec un risque tumoral global estimé entre 5 et 10% [5]. Les tumeurs les plus fréquemment observées sont le néphroblastome, comme c'était le cas dans notre observation , suivies de l'hépatoblastome, du neuroblastome et, plus rarement, du rhabdomyosarcome [4,5]. La survenue souvent précoce et parfois asymptomatique de ces tumeurs justifie la mise en place d'une surveillance systématique[3].

En dehors du risque tumoral, les troubles métaboliques, en particulier l'hypoglycémie néonatale liée à un hyperinsulinisme, constitue l'une des complications les plus fréquentes et peuvent engager le pronostic neurologique en l'absence de prise en charge précoce [6]. Les anomalies de la croissance telles que l'hypertrophie hémicorporelle peuvent entraîner des déséquilibres posturaux ou des troubles orthopédiques. La macroglossie peut être responsable de difficultés respiratoires, de troubles de l'alimentation et de retards de développement du langage, nécessitant parfois une prise en charge chirurgicale et orthophonique [7].

Le pronostic du syndrome de Beckwith-Wiedemann est globalement favorable lorsque le diagnostic est posé précocement et que les complications associées sont prises en charge de manière appropriée. À long terme, la majorité des patients atteints de SBW atteignent l'âge adulte avec une espérance et une qualité de vie satisfaisantes, sous réserve d'un suivi médical régulier durant l'enfance [8].

Conclusion

Le syndrome de Beckwith-Wiedemann se caractérise par une grande hétérogénéité clinique, dominée par une surcroissance pré- et postnatale et un risque accru de tumeurs embryonnaires. Sa prise en charge repose sur un diagnostic précoce, une surveillance oncologique rigoureuse et un suivi multidisciplinaire adapté aux différentes atteintes associées. Une meilleure compréhension de ses mécanismes moléculaires et de ses manifestations cliniques permet d'optimiser le dépistage, d'améliorer le pronostic et de limiter les complications à long terme.

Références

1. Russo S, Milani D, Meossi C, Marcucci L, Pajno R, Butti N, et al. Beckwith-Wiedemann spectrum (BWSp): an update on diagnosis, management, and follow-up from the scientific committee of the Italian BWSp association. Ital J Pediatr. 22 oct 2025;51:287.
2. Fontana L, Tabano S, Maitz S, Colapietro P, Garzia E, Gerli AG, et al. Clinical and Molecular Diagnosis of Beckwith-Wiedemann Syndrome with Single- or Multi-Locus Imprinting Disturbance. Int J Mol Sci. 26 mars 2021;22(7):3445.
3. Kalish JM, Doros L, Helman LJ, Hennekam RC, Kuiper RP, Maas SM, et al. Surveillance Recommendations for Children with Overgrowth Syndromes and Predisposition to Wilms Tumors and Hepatoblastoma. Clin Cancer Res. 1 juill 2017;23(13):e115-22.
4. Brioude F, Kalish JM, Mussa A, Foster AC, Bliek J, Ferrero GB, et al. Expert consensus document: Clinical and molecular diagnosis, screening and management of Beckwith-Wiedemann syndrome: an international consensus statement. Nat Rev Endocrinol. avr 2018;14(4):229-49.
5. Mussa A, Molinatto C, Baldassarre G, Riberi E, Russo S, Larizza L, et al. Cancer Risk in Beckwith-Wiedemann Syndrome: A Systematic Review and Meta-Analysis Outlining a Novel (Epi) Genotype Specific Histotype Targeted Screening Protocol. J Pediatr. sept 2016;176:142-149.e1.
6. Hussain K, Cosgrove KE, Shepherd RM, Luharia A, Smith VV, Kassem S, et al. Hyperinsulinemic hypoglycemia in Beckwith-Wiedemann syndrome due to defects in the function of pancreatic beta-cell adenosine triphosphate-sensitive potassium channels. J Clin Endocrinol Metab. juill 2005;90(7):4376-82.
7. Kadouch DJM, Maas SM, Dubois L, van der Horst CM a. M. Surgical treatment of macroglossia in patients with Beckwith-Wiedemann syndrome: a 20-year experience and review of the literature. Int J Oral Maxillofac Surg. mars 2012;41(3):300-8.
8. Weksberg R, Shuman C, Beckwith JB. Beckwith-Wiedemann syndrome. Eur J Hum Genet. janv 2010;18(1):8-14.

Rev Mar Mal Enf 2026 ; 61 : 27-32

Revue Marocaine des Maladies de l'Enfant

Faits cliniques

Hépatite auto-immune et cholangite sclérosante primitive : un syndrome de chevauchement illustré par deux cas

K. Weyo[1], M. Bousfiha[1], M. Jalal[1], M. Atrassi[1], D. Laoudiyi[3], K. Chbani[3], S. Salam[3], N. Bennani[2], D. Ben Sabbahia[1]

[1] Service de Pédiatrie 3, Unité de Gastro-entérologie et d'Hépatologie Pédiatrique, Hôpital Mère-Enfant A. Harouchi, CHU Ibn Rochd, Faculté de Médecine et de Pharmacie, Université Hassan II, Casablanca, Maroc.
[2] Service Central d'Anatomie Pathologique, Hôpital Ibn Rochd, Casablanca, Maroc
[3] Service de Radiologie Pédiatrique, Hôpital Mère-Enfant A. Harouchi, CHU Ibn Rochd, Faculté de Médecine et de Pharmacie, Université Hassan II, Casablanca, Maroc
Auteur correspondant : karelweyo24@gmail.com

Résumé

Le syndrome de chevauchement (overlap syndrome), associant les caractéristiques de l'hépatite auto-immune (HAI) et de la cholangite sclérosante primitive (CSP), est une entité rare en pédiatrie. Nous rapportons deux observations illustrant la complexité diagnostique de cette association, caractérisée par des anomalies biologiques hépatiques et des atteintes biliaires mises en évidence à l'imagerie. Ces cas soulignent l'importance de rechercher systématiquement une CSP chez tout enfant présentant une HAI, conformément aux recommandations de l'ESPGHAN. Une identification précoce et une prise en charge adaptée sont essentielles pour améliorer le pronostic à long terme.

Abstract

Overlap syndrome, combining features of autoimmune hepatitis (AIH) and primary sclerosing cholangitis (PSC), is a rare entity in pediatric practice. We report two cases illustrating the diagnostic complexity of this condition, characterized by liver biochemical abnormalities and biliary involvement detected on imaging. These cases highlight the importance of systematically screening for PSC in children diagnosed with AIH, in accordance with ESPGHAN recommendations. Early recognition and appropriate management are crucial to optimize long-term outcomes.

Mots clés

Syndrome de chevauchement, hépatite auto-immune, cholangite sclérosante, Maladies auto-immunes, Cholangio-IRM, enfant

Key words

Overlap syndrome, Autoimmune hepatitis, Primary sclerosing cholangitis, Autoimmune diseases, Cholangio-IRM, Child

Introduction

Le syndrome de chevauchement correspond à une forme rare d'hépatopathie pédiatrique associant les caractéristiques de l'hépatite auto-immune et de la cholangite sclérosante primitive. L'hépatite auto-immune est une maladie auto-immune du foie pouvant évoluer vers la cirrhose en l'absence de traitement, avec une pathogenèse multifactorielle impliquant des facteurs génétiques et environnementaux. La cholangite sclérosante primitive, quant à elle, est une maladie hépatobiliaire progressive, caractérisée par une inflammation et une fibrose des voies biliaires intra- et extra-hépatiques, entraînant sténoses et dilatations [1,2].

Chez l'enfant, le syndrome de chevauchement reste exceptionnel mais représente un défi diagnostique et thérapeutique, car il combine les manifestations de

l'hépatite auto-immune et de la cholangite sclérosante primitive. Selon les recommandations de la Société Européenne de Gastroentérologie, d'Hépatologie et de Nutrition Pédiatrique (ESPGHAN), le diagnostic nécessite une approche multidimensionnelle incluant les critères cliniques, biologiques, immunologiques, radiologiques (cholangiographie) et histologiques [3].

À travers deux observations cliniques, cette étude illustre la complexité de ce syndrome et souligne l'importance d'une identification précoce, afin d'adapter la prise en charge et d'optimiser le pronostic pédiatrique.

Cas Clinique n°1

Un enfant âgé de 4 ans a été adressé pour un ictère cholestatique intermittent évoluant depuis un an, associé à une distension abdominale progressive, sans douleur abdominale ni hémorragie digestive. Les antécédents familiaux ne retrouvaient ni consanguinité, ni antécédents de maladies auto-immunes ou hépatiques. La mère présentait des antécédents de lithiase biliaire, en cours d'évaluation en vue d'une éventuelle cholécystectomie.

À l'admission, l'examen clinique objectivait un poids de 12 kg (–2 écarts-types), une taille de 99 cm (–2 écarts-types) et un indice de masse corporelle de 12,24 kg/m² (93e percentile). L'enfant présentait un ictère généralisé franc, associé à des lésions de grattage diffuses. L'examen abdominal retrouvait une hépatomégalie, le foie étant palpable à 7 cm sous le rebord costal droit, avec une flèche hépatique de 11 cm, ainsi qu'une splénomégalie à 4 cm sous le rebord costal gauche. Il n'existait pas de signes de circulation veineuse collatérale, d'ascite ni de syndrome hémorragique cutanéomuqueux. L'examen neurologique était normal. Le reste de l'examen clinique était sans particularité.

Le bilan biologique initial montrait une cytolyse hépatique importante, avec une ALAT à 300 U/L et une ASAT à 394 U/L. L'albuminémie était à 35 g/L. La bilirubine totale s'élevait à 50 mg/L, dont une fraction conjuguée à 35 mg/L. Les phosphatases alcalines étaient augmentées à 622 U/L et la gamma-glutamyl transférase (GGT) à 441 U/L. Le bilan de coagulation objectivait un taux de prothrombine à 63%, avec une activité du facteur V conservée à 89%. L'hémogramme retrouvait une hémoglobine à 11,9 g/dL, une numération leucocytaire normale (5 740/mm³) et une thrombopénie à 85 000/mm³. Devant ces données cliniques et biologiques évocatrices de cholestase, un bilan étiologique exhaustif a été entrepris. Une cause obstructive a été éliminée par l'échographie abdominale, qui mettait en évidence une hépatomégalie mesurant 10,4 cm, aux contours réguliers et à l'échostructure homogène, sans dilatation des voies biliaires intra- ou extra-hépatiques.

Un bilan métabolique élargi a été réalisé, incluant notamment le dosage de l'alpha-fœtoprotéine, une chromatographie des acides aminés, ainsi que le DBS (Dried Blood Spot), qui était normal, excluant une maladie métabolique héréditaire de surcharge. Le bilan immunitaire, comprenant le typage des sous-populations lymphocytaires et le dosage des immunoglobulines, ne montrait aucune anomalie. Le bilan immunologique montrait une sérologie négative pour ANA, ASMA, anti-LKM1/LKM3, anti-cytosol et anti-SLA. En revanche, les anticorps anti-LC1 et les ANCA étaient positifs. Les IgG étaient élevées à 25 g/L, soit deux fois la valeur normale.

La cholangio-IRM (CPRM) était strictement normale, ne montrant aucune anomalie des voies biliaires intra- ou extra-hépatiques visibles par l'imagerie. En revanche, l'analyse histologique de la biopsie hépatique révélait des lésions compatibles avec une cholangite sclérosante, témoignant d'une atteinte des petits canaux biliaires non explorés par la cholangio-IRM, caractérisée par un infiltrat inflammatoire portal polymorphe à prédominance lymphocytaire, plasmocytaire et éosinophilique, en faveur d'une hépatite auto-immune associée à une cholangite sclérosante (Fig.1,2).

L'ensemble des données cliniques, biologiques, radiologiques et histologiques était en faveur d'un syndrome de chevauchement associant une hépatite auto-immune de type 2 et une cholangite sclérosante primitive, diagnostic confirmé histologiquement.

Un traitement associant corticothérapie, Azathioprine et acide ursodésoxycholique a été instauré, associé à un traitement symptomatique des signes de cholestase. Après huit mois de traitement, une amélioration clinique et biologique significative a été observée, marquée par une régression de l'hépatosplénomégalie et une disparition complète de l'ictère. Les marqueurs biologiques montraient une diminution des transaminases (ASAT : 458 U/L à 150 U/L, ALAT : 362 U/L à 120 U/L) ainsi

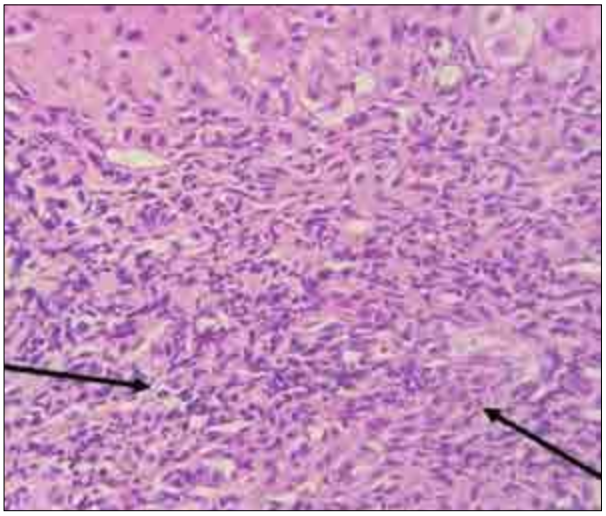

Fig.1. Image histologique colorée à l'hématéine-éosine (grossissement ×40) montrant un infiltrat inflammatoire portal à prédominance lymphoplasmocytaire associé à une destruction des canaux biliaires

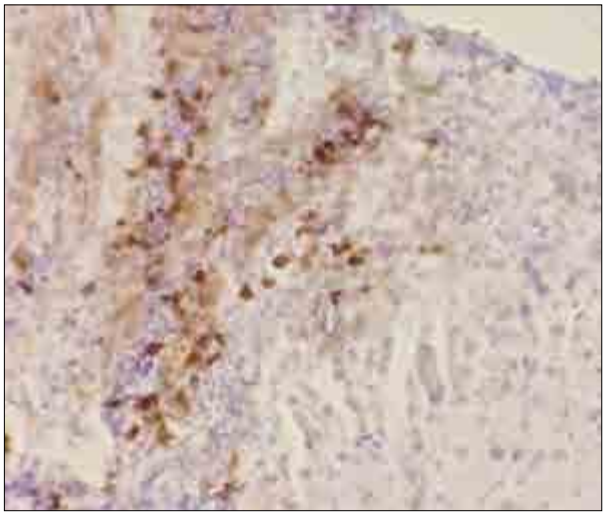

Fig.2. Étude immunohistochimique avec CD138 (grossissement ×40) mettant en évidence la présence de plasmocytes présentant un marquage membranaire.

qu'une baisse de la bilirubine totale (80 mg/dL à 40 mg/dL). La prednisone a été progressivement diminuée sur six mois jusqu'à une dose d'entretien de 0,1 mg/kg/j, tandis que l'Azathioprine et l'acide ursodésoxycholique étaient poursuivis sans effet indésirable

Au cours de l'évolution, une toxicité hématologique liée à l'Azathioprine (Imurel®) est survenue, imposant un changement du traitement immunosuppresseur au profit du Tacrolimus à 0,1 mg/kg/j. La fibroscopie œsophagienne a révélé des varices de stade 2 avec signes rouges. L'évolution a ensuite été marquée par une décompensation progressive de l'atteinte hépatique, accompagnée de signes d'insuffisance hépatocellulaire avec un taux de prothrombine à 30% et aussi un facteur V à 20%, nécessitant une indication de transplantation hépatique, non disponible dans notre structure.

Le patient est finalement décédé des suites d'une hémorragie digestive massive par rupture de varices œsophagiennes, compliquée d'une encéphalopathie hépatique sévère.

Cas clinique n°2

Nous rapportons le cas d'une adolescente de 14 ans, admise pour un ictère cholestatique partiel intermittent évoluant depuis un an, associé à des urines foncées, des selles pâles et une asthénie marquée, sans prurit ni autres signes digestifs ou extradigestifs. L'examen clinique objectivait une obésité (IMC 27 kg/m²), une hépatomégalie (flèche hépatique à 13 cm, bord inférieur dur) et une splénomégalie (rate palpable à 5 cm), associées à une circulation veineuse collatérale, sans ascite. Face à ce tableau d'ictère cholestatique chronique compliqué d'hypertension portale, un bilan étiologique exhaustif a été entrepris. Le bilan biologique révélait un hypersplénisme (thrombopénie à 37 000/mm³, lymphopénie à 1 100/mm³), une cytolyse hépatique (ASAT 208 U/L, ALAT 243 U/L), une insuffisance hépatocellulaire (TP 50%, facteur V 47%) et une Hypergammaglobulinémie IgG (21,2 g/L). Les sérologies virales, le bilan du cuivre et le test de Coombs étaient négatifs. Le bilan immunologique retrouvait des anticorps anti-LC1, avec négativité des ANA et anti-ADN double brin.

L'échographie abdominale montrait une hépatopathie chronique avec signes d'hypertension portale, sans dilatation biliaire. La cholangio-IRM révélait une dilatation irrégulière des voies biliaires intra-hépatiques alternant avec des sténoses, compatible avec une cholangite sclérosante (Fig.3). L'endoscopie digestive haute mettait en évidence des varices œsophagiennes de grade III.

L'ensemble des données a permis de retenir le

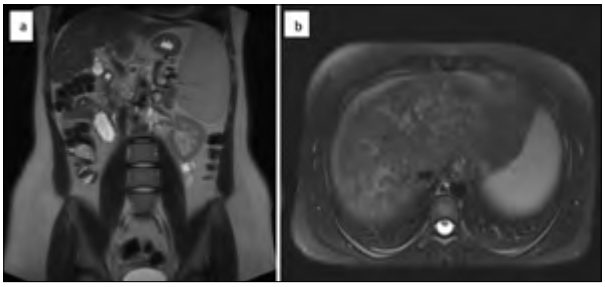

Fig.3. Imagerie par résonance magnétique du foie. (a) Séquence T2 coronale montrant une dysmorphie hépatique d'aspect cirrhotique. (b) Séquence T2 axiale mettant en évidence une dilatation minime et irrégulière des voies biliaires intra-hépatiques.

diagnostic d'un syndrome de chevauchement associant une hépatite auto-immune de type 2 et une cholangite sclérosante. Le dépistage auto-immun associé révélait un diabète auto-immun (glycémie à jeun 4,31 g/L, HbA1c 7 %, anti-GAD positifs), avec fonction thyroïdienne normale. Le traitement instauré comprenait l'acide ursodésoxycholique (600 mg/m²/j), une corticothérapie (1,5 mg/kg/j), l'Azathioprine (1,5 mg/kg/j) et une insulinothérapie basal-bolus. Toutefois, après un mois, une hématotoxicité induite par l'Azathioprine a été observée, avec apparition d'une pancytopénie et aggravation de la fonction hépatique, nécessitant le relais par un autre immunosuppresseur. Le Tacrolimus (0,1 mg/kg/j) a été introduit en avril 2023, associé à une diminution progressive de la corticothérapie. Une ligature semestrielle des varices œsophagiennes a également été réalisée. À six mois, l'évolution était initialement favorable, avec normalisation des transaminases, disparition de la cholestase clinique, réduction de l'hépatomégalie et stabilisation du diabète sous insulinothérapie. Cependant, en raison d'une mauvaise observance du traitement d'entretien par Tacrolimus, une détérioration s'est installée, se traduisant par l'apparition des signes d'insuffisance hépatique chronique et la nécessité d'une programmation pour transplantation hépatique.

Discussion

Le syndrome de chevauchement entre l'hépatite auto-immune (HAI) et la cholangite sclérosante primitive (CSP) chez l'enfant constitue une entité rare mais cliniquement importante, associant à la fois une inflammation hépatique auto-immune et une atteinte biliaire chronique. Cette pathologie représente un défi diagnostique et thérapeutique, en raison de la diversité de sa présentation clinique et du risque élevé de progression vers la cirrhose et l'insuffisance hépatique [1,2].

La physiopathologie du syndrome de chevauchement repose sur une activation auto-immune conjointe des hépatocytes et des cholangiocytes. La rupture de la tolérance immunitaire, la prédisposition génétique et l'exposition à des facteurs environnementaux favorisent une attaque simultanée ou séquentielle de ces deux types cellulaires. Les lymphocytes T cytotoxiques et auxiliaires, ainsi que la production d'auto-anticorps, contribuent à l'inflammation portale, à la fibrose biliaire et à la progression des lésions. Des médiateurs immunitaires, tels que les cytokines pro-inflammatoires, jouent également un rôle dans l'amplification de cette réponse auto-immune [1].

L'hépatite auto-immune pédiatrique se caractérise par des auto-anticorps circulants, une Hypergammaglobulinémie IgG et des anomalies histologiques spécifiques, en l'absence d'étiologie identifiable. Elle se divise en deux types : le type 1, associé aux anticorps antinucléaires (ANA) et/ou anti-muscle lisse (SMA), et le type 2, marqué par les anticorps anti-LKM1 et/ou anti-LC1, plus fréquent chez l'enfant et souvent corrélé à une évolution plus sévère [1,3]. Dans notre série, les deux patients présentaient une HAI de type 2, ce qui pourrait expliquer la gravité clinique observée, notamment chez le premier cas.

La cholangite sclérosante primitive pédiatrique se caractérise par une inflammation progressive et une fibrose des voies biliaires intra- et/ou extra-hépatiques. L'ESPGHAN recommande la cholangio-IRM comme examen de référence pour détecter une atteinte biliaire associée chez les enfants atteints de HAI, tout en soulignant que les lésions des petits canaux biliaires peuvent échapper à l'imagerie conventionnelle, nécessitant la biopsie hépatique pour confirmer le diagnostic [1,3]. Ceci a été illustré dans notre premier cas, où la cholangio-IRM était normale mais la biopsie a révélé des lésions sclérosantes infra-radiologiques.

Le syndrome de chevauchement HAI–CSP représente une forme mixte, caractérisée par une grande variabilité clinique. Certains enfants développent d'abord une hépatite auto-immune (HAI) pure, avant que n'apparaisse secondairement une atteinte biliaire, tandis que d'autres

présentent dès le diagnostic un tableau mixte avec des anomalies biologiques et radiologiques concordantes [4,6-8]. Dans notre série, ces deux profils évolutifs étaient observés : le premier patient avait initialement une atteinte biliaire infra-radiologique, alors que la seconde patiente montrait une cholangite sclérosante visible dès l'imagerie initiale. De manière similaire au cas 2 de notre série, Lee et al. ont rapporté une observation d'une fillette de 5 ans présentant simultanément une HAI et une cholangite sclérosante primitive dès le diagnostic. Cette patiente avait un ictère cholestatique, un prurit et une stéatorrhée, avec des anomalies biologiques et histologiques évocatrices d'HAI, tandis que la cholangio-IRM montrait des sténoses des voies biliaires intra-hépatiques, permettant de poser un diagnostic de syndrome de chevauchement HAI–CSP dès le départ [9].

Sur le plan biologique, le syndrome de chevauchement se caractérise typiquement par l'association d'une cytolyse et d'une cholestase, avec des élévations significatives des aminotransférases et de la gamma-glutamyl transférase (GGT), ainsi qu'une hypergammaglobulinémie IgG et parfois une positivité des ANCA [2]. Ces anomalies étaient présentes dans nos deux observations et ont contribué à la complexité diagnostique initiale.

Le syndrome de chevauchement touche préférentiellement le sexe féminin et peut s'associer à d'autres maladies auto-immunes. Dans notre seconde observation, la présence concomitante d'un diabète auto-immun suggère un terrain immunologique partagé, conformément aux données publiées par l'ESPGHAN [1,3].

La prise en charge repose sur l'instauration précoce d'une immunosuppression, combinant corticothérapie et Azathioprine, avec l'ajout d'acide ursodésoxycholique en cas de cholestase persistante [3,10-12]. La réponse au traitement est variable et nécessite un suivi clinique, biologique et radiologique régulier.

Dans nos deux cas, cette stratégie a initialement permis une amélioration, mais une toxicité hématologique liée à l'Azathioprine a nécessité un relais par Tacrolimus, illustrant les limites des schémas thérapeutiques standards et l'importance d'un ajustement individualisé.

L'analyse parallèle de nos observations met en évidence la variabilité pronostique du syndrome. Dans le premier cas, l'enfant a développé une insuffisance hépatocellulaire malgré la mise en place d'une immunosuppression, illustrant la gravité possible d'une atteinte biliaire infra-radiologique et l'importance d'un suivi rapproché. À l'inverse, le second cas a connu une évolution initialement favorable, avec normalisation biologique et amélioration clinique, mais la mauvaise observance du traitement a entraîné une détérioration nécessitant une transplantation hépatique. Ce contraste souligne l'impact déterminant de l'observance thérapeutique sur le pronostic et l'importance de l'éducation et du suivi thérapeutique. Comparativement, ces deux cas révèlent plusieurs points essentiels : malgré un profil sérologique similaire (HAI type 2), les trajectoires évolutives peuvent diverger de manière significative ; la combinaison d'une imagerie appropriée et d'une biopsie hépatique est indispensable pour détecter précocement l'atteinte biliaire ; et la surveillance régulière, associée à l'éducation thérapeutique, est cruciale pour prévenir la progression vers l'insuffisance hépatique. De plus, la sévérité initiale de l'atteinte biliaire et le type auto-immun constituent des facteurs pronostiques majeurs, comme le soulignent les recommandations ESPGHAN [3,13].

En conclusion, nos observations mettent en lumière la complexité du diagnostic et du pronostic du syndrome de chevauchement HAI-CSP chez l'enfant. Elles soulignent l'importance d'une évaluation complète, intégrant la biologie, l'imagerie et l'histologie, ainsi qu'une prise en charge individualisée et un suivi régulier, conformément aux recommandations de l'ESPGHAN. Ces recommandations insistent en particulier sur la nécessité de dépister systématiquement une cholangite sclérosante associée par cholangio-IRM chez tout enfant atteint d'une hépatite auto-immune, afin de détecter précocement l'atteinte biliaire et d'optimiser le pronostic, en limitant le risque de progression vers la cirrhose ou la transplantation hépatique..

Références

1. Ricciuto A, Muratori P, Leung PS, et al. Primary sclerosing cholangitis and overlap features of autoimmune hepatitis: A coming of age or an age-ist problem? J Hepatol. 2023;79(2):567–575.
2. Gregorio GV, Portmann B, Karani J, Harrison P, Donaldson PT, Vergani D, Mieli-Vergani G. Autoimmune hepatitis/sclerosing cholangitis overlap syndrome in childhood: a 16-year prospective study. Hepatology. 2001;33(3):544–553. doi:10.1053/jhep.2001.22131.
3. Mieli-Vergani G, Vergani D, Baumann U, Czubkowski P, Debray

D, Dezsofi A, et al. Diagnosis and management of pediatric autoimmune liver disease: ESPGHAN Hepatology Committee position statement. J Pediatr Gastroenterol Nutr. 2018;66(2):345–360. doi:10.1097/MPG.0000000000001801
4. Ferri PM, Simões e Silva AC, Campos Silva SL, de Aquino DJ, Fagundes ED, Marques de Miranda D, Ferreira AR. The role of genetic and immune factors for the pathogenesis of primary sclerosing cholangitis in childhood. Gastroenterol Res Pract. 2016; 2016:3905240. doi:10.1155/2016/3905240.
5. Eaton JE, Talwalkar JA, Lazaridis KN, Gores GJ, Lindor KD. Pathogenesis of primary sclerosing cholangitis and advances in diagnosis and management. Gastroenterology. 2013;145(3):521–536.
6. Singh S, Talwalkar JA. Primary sclerosing cholangitis: diagnosis, prognosis, and management. Clin Gastroenterol Hepatol. 2013;11(8):898–907.
7. Gohlke F, Lohse AW, Dienes HP, et al. Evidence for an overlap syndrome of autoimmune hepatitis and primary sclerosing cholangitis. J Hepatol. 1996;24(6):699–705.
8. Gregorio GV, Portmann B, Karani J, et al. Autoimmune hepatitis/sclerosing cholangitis overlap syndrome in childhood: a 16-year prospective study. Hepatology. 2001;33(3):544–553.
9. Lee WS, Saw CB, Sarji SA. Autoimmune hepatitis/primary sclerosing cholangitis overlap syndrome in a child: diagnostic usefulness of magnetic resonance cholangiopancreatography. J Paediatr Child Health. 2005;41(4):225–227. doi:10.1111/j.1440-1754.2005.00593.x.
10. Poupon R. Autoimmune overlapping syndromes. Clin Liver Dis. 2003;7(4):865–878. doi:10.1016/s1089-3261(03)00092-8.
11. Freedman BL, Danford CJ, Patwardhan V, Bonder A. Treatment of overlap syndromes in autoimmune liver disease: a systematic review and meta-analysis. J Clin Med. 2020;9(5):1449. doi:10.3390/jcm9051449.
12. Czaja AJ. Diagnosis and management of the overlap syndromes of autoimmune hepatitis. Can J Gastroenterol. 2013;27(7):417–423. doi:10.1155/2013/198070.
13. Vogel A, Wedemeyer H, Manns MP, Strassburg CP. Autoimmune hepatitis and overlap syndromes. J Gastroenterol Hepatol. 2002;17:S389–S398.

Revue Marocaine des Maladies de l'Enfant

Faits cliniques

La neurofibromatose de type 1 révélée par une tumeur palpébrale : à propos d'un cas

N. Taouri, N. Boutimzine, A. Amazouzi, O. Cherkaoui

Service d'Ophtalmologie A, Faculté de Médecine et de Pharmacie de Rabat, Université Mohammed V, Souissi, Rabat, Maroc
Auteur correspondant : Ophtalmo-taouri@outlook.fr

Résumé

La maladie dite neurofibromatose est une maladie génétique à transmission autosomique dominante. Elle se présente sous deux formes majeures. La présentation la plus commune est la neurofibromatose de type 1ou la maladie de Von-Recklinghausen dont les symptômes sont très polymorphes et poly-viscéraux, Concernant les manifestations ophtalmologiques de cette maladie, elles peuvent toucher l'œil, les paupières et l'orbite .La manifestation ophtalmologique spécifique à la maladie et la plus fréquente est la présence d'hamartomes iriens appelés nodules de Lisch. Ils sont facilement reconnaissables sur le stroma irien au cours de l'examen à la lampe à fente. Ils ont une localisation bilatérale dans 93% des cas.
Nous rapportons un cas de la neurofibromatose de type 1 révélé par une tumeur palpébrale unilatérale, et nous discutons les différentes manifestations ophtalmologiques de cette maladie tout en se référant aux données de la littérature.

Mots clés

maladie de von Recklinghausen ,nodules de Lisch, tumeur palpébrale.

Abstract

The neurofibromatosis disease is a genetic disease with autosomal dominant transmission. It comes in two major forms. The most common presentation is neurofibromatosis type 1 or Von-Recklinghausen disease whose symptoms are very polymorphic and polyviceral, regarding the ophthalmological manifestations of this disease, they can affect the eye, the eyelids and the orbit. The disease-specific and most frequent ophthalmological manifestation is the presence of iris hamartomas called Lisch nodules, which are easily recognized on the iris stroma during the slit lamp examination, located bilaterally in 93% of cases.
We report a case of type 1 neurofibromatosis revealed by a unilateral eyelid tumor, and we discuss the different ophthalmologic manifestations of this disease while referring to data from the literature.

Key words

Lisch nodules, palpebral tumor ,von Recklinghausen disease.

Introduction

La neurofibromatose, décrite pour la première fois en 1882 par le pathologiste allemand Von Recklinghausen, est une maladie génétique à transmission autosomique dominante qui touche les tissus dérivés des crêtes neurales [1] avec des manifestations cliniques polyviscérales qui touchent le derme, le système nerveux, le squelette et le système vasculaire. La maladie est de sévérité très variable d'un patient à l'autre, mais les manifestations les plus retrouvées sont les manifestations cutanées et neurologiques [2,3].

Nous rapportons un cas de la neurofibromatose de type 1 révélé par une tumeur palpébrale unilatérale, et nous discutons les différentes manifestations ophtalmologiques de cette maladie tout en se référant aux données de la littérature.

Observation

Nous rapportons le cas d'une patiente âgé de 18 ans, sans antécédents d'ordre général ni de traumatisme orbito-facial, qui a présenté depuis plusieurs années une masse palpébrale augmentant de taille progressivement, d'aggravation progressive sans baisse d'acuité visuelle.

L'examen ophtalmologique a retrouvé un ptosis unilatéral de la paupière supérieure de l'œil gauche, non pulsatile, sans signes inflammatoires ou lésion cutanée en regard, avec une légère déformation du bord palpébrale en S (Fig.1).

La palpation de la paupière supérieure gauche, retrouvait une tuméfaction molle homogène mal limitée indolore sans signes inflammatoires en regard.

Le réflexe photomoteur était présent, bilatéral et symétrique ; avec une oculomotricité conservée.

Le reste de l'examen général a mis en évidence quelques taches café au lait au niveau du visage et du reste du corps (Fig.2). L'examen à la lampe à fente a retrouvé une cornée claire, une chambre antérieure calme, et au niveau de l'iris de multiples nodules iriens au niveau des deux yeux qui correspondent aux nodules de Lisch (Fig.3), le cristallin était clair. Le fond d'œil était sans particularité, et le tonus oculaire était normal dans les deux yeux. L'examen neurologique était normal.

L'ensemble des données cliniques orientait vers une neurofibromatose de type 1 révélée par un neurofibrome palpébral, conduisant à la réalisation d'un bilan paraclinique complémentaire afin de préciser l'extension de l'atteinte, puis à une prise en charge multidisciplinaire avec discussion des options thérapeutiques.

Devant le retentissement fonctionnel (l'obstruction partielle de l'axe visuel par le ptosis) et esthétique du neurofibrome plexiforme palpébral, une prise en charge chirurgicale conservatrice a été indiquée. La patiente a bénéficié d'une exérèse partielle de la masse palpébrale associée à une correction du ptosis, l'objectif étant de restaurer un champ visuel satisfaisant. Un suivi ophtalmologique régulier a été instauré afin de surveiller l'évolution locale et de dépister d'éventuelles récidives ou complications.

Discussion

La neurofibromatose est une entité clinique qui n'a généralement aucune prédilection du sexe ou du groupe ethnique. Elle est d'origine génétique familiale avec



Fig.1. Neurofibrome plexiforme de la paupière supérieure gauche.



Fig.2. Tâches Café-au-lait.



Fig.1. Neurofibrome plexiforme de la paupière supérieure gauche.

généralement une transmission autosomique dominante à pénétrance élevée et malgré ça, elle est sporadique dans 50% des cas [3].

Cette phacomatose héréditaire est l'une des maladies génétiques les plus fréquentes dont l'incidence est de 1 naissance sur 3000 [3]. Cette neurocristopathie se présente sous deux formes majeures [4] :

La présentation la plus commune est la neurofibromatose de type 1, dont les symptômes sont présents dès la naissance. Les symptômes sont visibles dans l'enfance et à l'adolescence comme le cas de notre observation.

La forme la plus rare est la neurofibromatose de type 2 qui touche le système nerveux central.

Le type 1 de cette maladie est appelé également la maladie de Von Recklinghausen. Elle se manifeste par une dysplasie affectant le mésoderme et neuroectoderme. Le gène de la maladie est situé dans le chromosome 17. Sa mutation est responsable de l'absence de sécrétion ou de modification de la protéine neurofribromine, qui normalement joue le rôle de suppresseur de tumeur. Et donc l'altération de ce dernier favorise la formation de tumeurs qui sont généralement bénignes, mais qui peuvent parfois se transformer en tumeurs malignes [4].

Les manifestations de la maladie de Von Recklinghausen sont très polymorphes, elles peuvent en effet atteindre les yeux, le derme, le squelette, le système vasculaire, le système nerveux et différents autres organes [4].

Concernant les manifestations ophtalmologiques de cette maladie, elles peuvent toucher l'œil, les paupières et l'orbite et peuvent aboutir dans certains cas à des complications graves [2,3,5].

La manifestation clinique ophtalmologique la plus fréquente, rapportée dans 73–95% des cas est représentée par les nodules de Lisch comme ce qui a été rapporté chez notre patiente, et qui correspondent à des hamartomes iriens [6,7]. Elle a été décrite pour la première fois en 1918 par Waardenburg, et en 1937 en association avec la NF1 puis a été rapportée par Lisch [7].

Ces nodules de Lisch correspondent à de petites tumeurs au niveau de l'iris qui apparaissent sous forme de petites élévations rondes en relief, généralement pigmentées, dont le nombre, la taille, la coloration et la localisation sont très variables dans la même iris [6,7,8].

Ils sont facilement reconnaissables sur le stroma irien (iris non dilatée) pendant l'examen à la lampe à fente comme c'était le cas chez notre patiente. Ils sont retrouvés bilatéralement sur les 2 yeux dans 93% cas et apparaissent dans l'enfance. Les études ont rapporté qu'il y a une augmentation de leur nombre et leur prévalence avec l'âge pour atteindre 100% chez les adultes [6].

Ces lésions apportent une aide au diagnostic de la maladie de NF1, car elles sont spécifiques à la maladie, mais sans être responsables de symptômes cliniques [7].

Les neurofibromes plexiformes, lésions congénitales se développent généralement d'un seul côté puis ils augmentent progressivement de taille pour se localiser le plus souvent au niveau de la paupière, des membres, ou du tronc [9,10]. Ces tumeurs sont bénignes, elles sont présentes chez 30-50% des patients atteints de la maladie. Malgré leur caractère bénin, elles possèdent un potentiel d'extension locale, et elles peuvent être responsables de lésions osseuses, avec un risque de transformation maligne [9,10].

Ces tumeurs se présentent sous forme de tuméfaction de consistance souple, molle ou fripée, et la peau en regard des tumeurs est généralement rosée ou brune [11,12].

Concernant le traitement, la chimiothérapie est proposée par plusieurs études compte tenu des résultats satisfaisants des premières études [11,12]. Jusqu'à récemment, aucun traitement approuvé n'existait pour les neurofibromes plexiformes inopérables chez les patients atteints de neurofibromatose de type 1. Cependant, une étude récente de phase 2 a montré que le selumetinib, administré en continu chez les enfants atteints de cette maladie, entraînait une réduction tumorale durable et des bénéfices cliniques significatifs, avec une tolérance favorable permettant une prise en charge à long terme [13].

Le gliome des voies optiques est une tumeur bénigne qui touche 15% des patients atteints de la maladie, vers l'âge de 7 ans en moyenne [8]. C'est un astrocytome de bas grade, de bon pronostic vital chez l'enfant

et se situe dans plus de 90% des cas sur le nerf ou le chiasma optique [4,14]. Elle se manifeste cliniquement par des symptômes qui dépendent de sa taille et de son évolution; comme une amputation du champ visuel, une atteinte de la vision des couleurs, et exceptionnellement, une hypertension intracrânienne. L'évolution de la fonction visuelle des patients reste imprévisible [14].

La confirmation du diagnostic est basée sur les explorations paracliniques comme l'imagerie par résonance magnétique (IRM) [10], en particulier l'IRM cérébrale qui est essentielle pour le suivi de la NF en raison de sa capacité de détecter les manifestations neurologiques et tumorales même asymptomatiques, permettant ainsi une surveillance précise et une prise en charge adaptée.

Plusieurs autres manifestations ophtalmologiques de la neurofibromatose ont été rapportées dans la littérature, tels que les neurofibromes de la conjonctive, l'hyperplasie des nerfs intercoréens, l'embryotoxon postérieur, les hamartomes astrocytaires de la rétine, une hyperplasie de la grandes aile du sphénoïde, le glaucome [2,3,5]. Récemment de nouvelles manifestations viennent d'être décrites, qui comprennent des anomalies choroïdiennes, les taches hyperpigmentées et les anomalies des vaisseaux rétiniens [15]. Selon Mallone F et al, la présence des anomalies choroidiennes a une valeur diagnostique plus élevée dans la NF1surtout dans la population pédiatrique, que la détection des nodules de Lisch de l'iris [15].

Conclusion

La maladie de Von-Recklinghausen est une des pathologies à transmission génétique les plus fréquentes. Elle se manifeste par des symptômes très variables et multiples. L'examen ophtalmologique met en évidence les nodules de Lisch qui sont caractéristiques de la maladie. Connaître cette entité clinique permet une aide au diagnostic et une prise en charge précoce.

Conflits d'intérêts : Les auteurs ne déclarent aucun conflit d'intérêts..

Références

1. Von Recklinghausen F. Uber die multiplen Fibrome der Haut and ihre Beziehung zu den multiplen Neuromen. Berlin, A Hirschwald. 1882;138.
2. Zeller J.Surveillance d'une neurofibromatose, un pronostique imprevesible. Larevu du praticien-medecine generale 1994 ;8 :37-44.
3. L Menard, G.Magnal, A.Donnio, et al Les nodules de Lisch : description de deux cas cliniques et signification J Fr Ophtalmol., 2001 ;24,9 :966-970.
4. Jesse Lee Kresak1 Meggen Walsh Neurofibromatosis: A Review of NF1, NF2, and Schwannomatosis J Pediatr Genet 2016;5:98–104.
5. Benchekroun O. Lamari H, Moutawakil A, Laouissi N. Manifestations ophtalmologiques de la maladie de Von-RecklinghausenJ Fr Ophtalmol 1997 ;20 :753-7.
6. Huson S, Jones D, Beck L. Ophthalmic manifestations of neurofibromatosis. Br J Ophthalmol 1987; 71:235–8
7. Lubs ME, Bauer MS, Formas ME, Djokic B. Lisch nodules in Neurofibromatosis type 1. N Engl J Med 1991; 324:1264–6.
8. Hirbe AC, Gutmann DH. Neurofibromatosis type 1: a multidisciplinary approach to care. Lancet Neurol 2014; 13:834–43.
9. Nguyen R, Kluwe L, Fuensterer C, Kentsch M, Friedrich RE, Mautner VF. Plexiform neurofi bromas in children with neurofi bromatosis type 1: frequency and associated clinical defi cits. J Pediatr 2011; 159: 652–55.e2.
10. Angela C Hirbe, David H Gutmann Neurofi bromatosis type 1: a multidisciplinary approach to careReview www.thelancet.com/neurology 2014; 13:834-843.
11. Jakacki RI, Dombi E, Potter DM, et al. Phase I trial of pegylated interferon-alpha-2b in young patients with plexiform neurofi bromas. Neurology 2011; 76: 265–72.
12. Robertson KA, Nalepa G, Yang F-C, et al. Imatinib mesylate for plexiform neurofi bromas in patients with neurofi bromatosis type 1: a phase 2 trial. Lancet Oncol 2012; 13: 1218–24.
13. GROSS, Andrea M., WOLTERS, Pamela L., DOMBI, Eva, et al. Selumetinib in children with inoperable plexiform neurofibromas. New England Journal of Medicine, 2020, vol. 382, no 15, p. 1430-1442.
14. Baptiste Bozon. Manifestations buccales de la neurofibromatose de type 1. Sciences du Vivant [q-bio]. 2017. ffdumas-01698054f.
15. Mallone F, Alisi L, Lucchino L, Di Martino V, Nebbioso M, Armentano M, Lambiase A, Moramarco A. Insights into Novel Choroidal and Retinal Clinical Signs in Neurofibromatosis Type 1. Int J Mol Sci. 2023 Aug 30;24(17):13481.

Rev Mar Mal Enf 2026 ; 61 : 37-39

Revue Marocaine des Maladies de l'Enfant

Faits cliniques

Rhinolithiase pédiatrique : à propos d'un cas

A. Douami[1], F.Z. Chargui[1], D. Bentaleb[1], S. Benali[2], W. Bijou[2], M. Harmak[1], D. Laoudiyi[1], K. Chbani[1], M. Mahtar[2], S. Salam[1]

[1] Service de radiologie de l'hôpital Mère-enfant A. Harouchi, CHU Ibn Rochd, Faculté de médecine et de pharmacie de Casablanca, université Hassan II Casablanca, Maroc

[2] Service d'Oto-Rhino-Laryngologie (ORL), Hôpital 20 Août 1953, CHU Ibn Rochd, Faculté de médecine et de pharmacie de Casablanca, université Hassan II Casablanca, Maroc

Auteur correspondant : Anasdouami3@gmail.com

Résumé

La rhinolithiase est une affection rare. Elle se caractérise par des dépôts de calcium dans la cavité nasale sur une période de plusieurs années. Son incidence est estimée à environ 1 cas pour 10000. Elle touche les enfants dont l'âge moyen est de 3 ans. Il s'agit d'une complication tardive d'un corps étranger nasal qui passe inaperçu et se recouvre de sels minéraux. Chez les enfants, toute rhinorrhée chronique unilatérale doit faire suspecter la présence d'un corps étranger nasal. Le diagnostic repose sur un examen endoscopique associé à une tomodensitométrie des cavités nasales et sinusales. Son évolution peut être lourde de complications. Nous présentons un cas d'un patient de 5 ans présentant une rhinolithiase droite.

Mots clés

Corps étranger
Nasal, Rhinolithiase,
Tomodensitometrie

Abstract

Rhinolithiasis is a rare condition. It is characterized by calcium deposits in the nasal cavity over several years. Its incidence is estimated at approximately 1 case per 10000. It mainly affects children, with an average age of 3 years. It represents a late complication of an unnoticed nasal foreign body that becomes coated with mineral salts. In children, any chronic unilateral rhinorrhea should raise suspicion of a nasal foreign body. Diagnosis is based on endoscopic examination combined with computed tomography of the nasal and sinus cavities. Its progression can lead to serious complications. We report a case of a 5-year-old patient presenting with right-sided rhinolithiasis.

Key words

Nasal Foreign Body,
Rhinolithiasis, Computed
Tomography.

Introduction

La rhinolithiase est définie comme une concrétion calcifiée solide formée par le dépôt progressif de sels de calcium autour d'un noyau central, qui peut être résorbable ou non, et qui présente des formes et des tailles variables [1]. Il s'agit d'une affection rare, souvent sous-diagnostiquée en raison de sa nature asymptomatique prolongée [2]. Son incidence est estimée à environ 1 cas pour 10000, et il a été rapporté qu'elle est plus fréquente chez les sujets de sexe féminin [3,4]. Les cas de rhinolithiase sont plus fréquents dans les zones rurales et il existe un lien avec le statut socio-économique [5].

Observation

Nous rapportons le cas d'une fillette de 5 ans, sans antécédents particuliers, qui s'est présentée au service des urgences avec des plaintes d'obstruction nasale et d'écoulement nasal verdâtre pur et nauséabond provenant de la cavité nasale droite depuis quelques jours. La mère

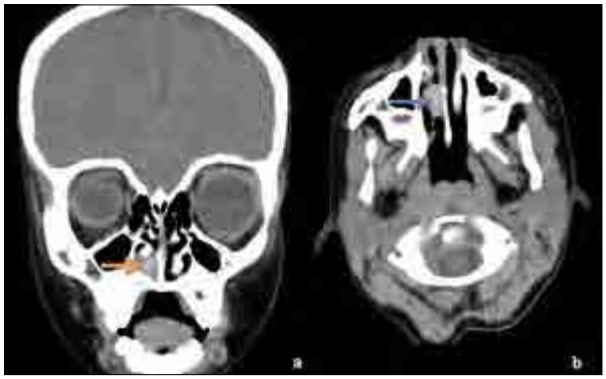

Fig.1. Une coupe coronale (a) et axiale (b) d'un scanner facial en fenêtre parenchymateuse révèle une masse avec des micro et macro calcifications dans la cavité nasale droite, située entre la cloison nasale et les cornets moyen et inférieur droits , sans signe d'érosion osseuse ni atteinte des structures osseuses adjacentes (Flèches).

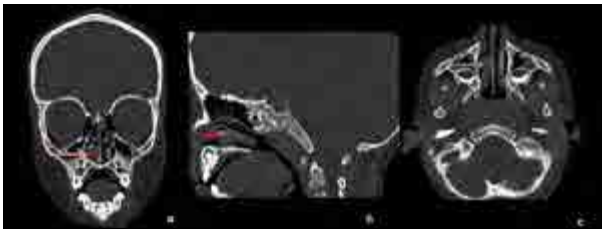

Fig.2. Une coupe coronale (a) sagittale (b) et axiale (c) d'un scanner facial en fenêtre osseuse révèle une masse avec des calcifications micro et macro dans la cavité nasale droite, située entre la cloison nasale et les cornets moyen et inférieur droits , sans signe d'érosion osseuse ni atteinte des structures osseuses adjacentes (Flèches).

soupçonnait la présence d'un corps étranger dans le nez de l'enfant. Les parents ont indiqué que leur enfant avait des antécédents d'insertion récurrente de corps étrangers dans le nez. À part cela, il n'y avait aucun antécédent de traumatisme, de douleur faciale ou de maux de tête, et l'examen général est sans particularité. Compte tenu de la persistance des symptômes malgré un traitement médical approprié et de l'absence d'amélioration clinique significative, une évaluation radiologique par tomodensitométrie (TDM) des sinus a été réalisée afin de rechercher une lésion sous-jacente pouvant expliquer l'échec thérapeutique et aider à ajuster le plan de traitement.

Le scanner réalisé sans injection du produit de contraste a révélé une masse présentant des micros calcifications et des macros calcifications dans la cavité nasale droite, située entre la cloison nasale et les cornets moyens et inférieurs droits. La lésion était ronde, discontinue,



Fig.3. Rhinolithiase retirée.

avec des bords bien définis, responsable d'une sténose du méat inférieur accompagnée d'un épaississement régulier des cornets. Elle déplaçait la cloison nasale vers le côté controlatéral tout en préservant les structures osseuses adjacentes, les résultats sont compatibles avec une rhinolithiase (Fig.1, Fig.2, Fig.3).

L'extraction de la rhinolithiase a été réalisée sous anesthésie locale, guidée par un endoscope rigide, à l'aide d'une pince. La surveillance endoscopique a révélé une bonne évolution.

Discussion

La rhinolithiase est une affection rare. Son incidence est plus élevée dans les pays en voie de développement. Elle touche principalement les jeunes femmes [9], mais peut survenir à tout âge. Elle peut être unilatérale ou bilatérale, et les calculs peuvent être uniques ou multiples [10].

Le premier cas de rhinolithiase a été décrit en 1654 par Bartholin. Sa pathogenèse reste incertaine, bien qu'il existe deux hypothèses physiopathologiques : le type exogène ou secondaire, qui implique la précipitation de sels de calcium autour d'un corps étranger intranasal ; et le type endogène ou primaire, qui implique l'accumulation de ces sels autour de matières biologiques nasales endogènes, telles que des sécrétions épaisses ou des

débris cellulaires. Certains facteurs semblent favoriser le développement de la rhinolithiase : des facteurs locaux (cavités nasales étroites, déviation de la cloison nasale) et environnementaux (pollution, exposition prolongée, statut socio-économique défavorisé) favorisent la stagnation des sécrétions, l'inflammation et l'obstruction nasale, conduisant au dépôt de sels minéraux. L'activité enzymatique bactérienne contribue ensuite à la formation des concrétions calcifiées caractéristiques de la rhinolithiase [1].

La présentation clinique de la rhinolithiase est non spécifique et comprend généralement une rhinorrhée purulente et fétide persistante ou récurrente, souvent associée à une obstruction nasale. Des épistaxis et des douleurs faciales dues à une névralgie ou à des surinfections sinusales sont possibles. Des écoulements nasaux postérieurs persistants et récurrents associés à la rhinolithiase ont également été décrits. La tomodensitométrie et la nasopharyngoscopie sont importantes pour renforcer le diagnostic [11].

L'imagerie repose principalement sur la tomodensitométrie (TDM) en raison de sa sensibilité et de sa spécificité élevées dans la détection des calcifications et des corps étrangers [11]. La TDM des cavités naso-sinusales montre la rhinolithiase sous forme d'opacité de densité calcique complète ou partielle. Elle précise la forme, le nombre, l'emplacement exact, les dimensions et l'origine de la rhinolithiase, et peut également prédire les difficultés potentielles d'extraction [12]. Les signes d'érosion osseuse indiquent l'expansion locale de la rhinolithiase. Cette érosion osseuse peut toucher le palais osseux inférieur, le septum nasal et même s'étendre vers le haut jusqu'à la base du crâne avec une atteinte intracrânienne [13]. La tomodensitométrie permet également d'exclure d'autres diagnostics différentiels tels que les fibromes ossifiants, les odontomes, les polypes calcifiés, les ostéomes, les ostéosarcomes, les chondromes et les chondrosarcomes [11].

La localisation la plus fréquente de la rhinolithiase est entre la cornet inférieur et la cloison nasale. Dans de rares cas, elle peut se trouver dans le cavum [2]. La structure de la rhinolithiase, composée de sels inorganiques, peut être à l'origine d'érosions de la muqueuse nasopharyngée, d'une perforation septale et/ou palatine, d'une surinfection, d'une sinusite maxillaire ou ethmoïdale [3,12].

L'examen endoscopique endonasal permet également une évaluation locorégionale des anomalies et pathologies associées (déviation septale, polype endonasal, hypertrophie des cornets, pus provenant du méat moyen, etc.) [3,12].

L'imagerie par résonance magnétique (IRM) n'est pas un examen de routine pour la rhinolithiase ; cependant, elle peut aider à identifier les corps étrangers incrustés dans les rhinolithiases (formes exogènes ou secondaires) [13].

Le traitement repose sur l'ablation endoscopique de la rhinolithiase sous anesthésie locale ou générale. La chirurgie externe est rarement indiquée et est principalement réservée aux rhinolithiases de grande taille ou à la réparation d'une perforation septale [2].

Conclusion

La rhinolithiase est une affection rare souvent sous-diagnostiquée en raison de symptômes non spécifiques. Il faut savoir y penser face à des symptômes rhinologiques unilatéraux persistants et non spécifiques. L'endoscopie nasale et l'imagerie contribuent considérablement au diagnostic. La tomodensitométrie est utile pour affirmer le diagnostic, évaluer l'état local et planifier le geste interventionnel. Une extraction chirurgicale précoce permet d'éviter les complications. Les récidives sont rares.

Conflicts d'intérêts

Les auteurs déclarent n'avoir aucun conflit d'intérêts.

Références

1. Kharoubi . S Rhinolithiase : à propos de 3 cas Rev Laryngol Otol rhinol (BORDEAUX) 1995; 116 (3) : 223-224.
2. Rhinolithiasis, an unusual cause of nasal discharge: A case report. International Journal of Surgery Volumr 128, March 2025, 111033
3. Akkoca O¨, Tuzuner A, Demirci Ş, UnluC, Uzunkulaoglu H, Arslan N, et al. Patient characteristics and frequent localizations of rhinoliths. Turk Arch Otorhinolaryngol 2016;54:154–7
4. Ozdemir S, Akbas Y, Go¨rgu¨lu¨ O, Selc¸uk T, Sayar C. Rhinolithiasis: review of 21 cases. Am J Rhinol Allergy 2010;24:136–9.
5. Kharoubi S. General review of rhinolithiases. Ann Otolaryngol Chir Cervicofac 2008;125:11–7.
6. Kharoubi S. Revue générale sur les rhinolithiases :Apropos de 20 cas. J Tun Otorhinolaryngol 2007;18:34-9.

Quand la parotidite n'est pas infectieuse !

M. Bissou, K. El ouassifi, K. Ryouni, M. El Alaoui El Hanafi, N. Benajiba

Service de la pédiatrie 3, unité d'hémato-oncologie pédiatrique, Hôpital Mère-Enfant A. Harouchi Casablanca, Faculté de médecine et de pharmacie, Université Hassan II, Casablanca, Maroc.
Auteur correspondant : Bissoumaryem@gmail.com

Résumé

La parotidite chez l'enfant constitue une affection généralement bénigne spontanément résolutive. Les étiologies sont dominées par les causes infectieuses, principalement le virus des oreillons. Une parotidite persistante doit faire rechercher une autre étiologie notamment les causes malignes. Nous rapportons l'observation d'un nourrisson de sexe masculin âgé de 2 ans présentant une parotidomégalie unilatérale fébrile évoluant depuis un mois, associée à une paralysie faciale périphérique révélant une Leucémie aigue lymphoblastique (LAL). L'atteinte des glandes salivaires dans les LAL en tant que manifestation extramédullaire inaugurale est exceptionnelle et peut simuler une parotidite infectieuse, retardant le diagnostic. Cette observation souligne l'importance cruciale de l'hémogramme devant toute parotidite atypique ou réfractaire afin d'optimiser la prise en charge et d'éviter les retards diagnostiques.

Mots clés

Leucémie aiguë, NFS, Paralysie faciale, Parotidite.

Abstract

Parotitis in children is generally a benign and self-limited condition. The most common causes are infectious, primarily caused by the mumps virus. However, persistent parotiditis warrants further investigation for other etiologies, particularly malignancies. We report the case of a 2-year-old child who presented with a febrile unilateral parotid enlargement evolving over one month and associated with a facial paralysis, revealing the diagnosis of an acute lymphoblastic leukemia (ALL). Salivary gland involvement as an inaugural extramedullary manifestation of ALL is exceptional and may mimic infectious parotiditis, leading to diagnostic delays. This observation highlights the importance of a full blood count in children with atypical or refractory parotiditis to facilitate early diagnosis and optimize management.

Key words

Acute leukemia, Facial paralysis, Full blood count, Parotitis.

Introduction

La leucémie aiguë lymphoblastique (LAL) représente la malignité la plus fréquente chez l'enfant, constituant environ 25% de l'ensemble des cancers pédiatriques [1]. Elle se manifeste classiquement par un syndrome tumoral, anémique, infectieux et hémorragique. Certaines présentations sont atypiques et peuvent retarder le diagnostic. L'atteinte des glandes salivaires, en particulier la parotide, est rarement rapportée comme mode de révélation [2–5]. La parotidite chez l'enfant est principalement dominée par les causes infectieuses notamment le virus des oreillons et l'infection au staphylocoque aureus [6]. Nous rapportons un cas de LAL révélé ,chez un enfant de 2 ans, par une parotidite fébrile persistante. . Cette observation souligne la nécessité d'inclure les hémopathies malignes dans le diagnostic différentiel des parotidomégalies atypiques ou réfractaires. L'identification précoce d'anomalies de l'hémogramme est ici déterminante pour prévenir tout retard diagnostique [5].

Observation

Un nourrisson de sexe masculin âgé de 2 ans, sans notion de contage viral récent, a consulté, chez un médecin généraliste, pour une parotidomégalie unilatérale gauche évoluant depuis 1 semaine associée à une fièvre. L'enfant a été mis sous traitement symptomatique devant la suspicion d'une infection ourlienne. Devant l'aggravation clinique marquée par l'apparition d'une otorrhée et d'une paralysie faciale. Une échographie cervicale a été réalisée objectivant une parotidite gauche suppurée (Fig.2), motivant la prescription d'une antibiothérapie par amoxicilline-acide clavulanique, sans amélioration. L'enfant a été adressé aux urgences du service d'Oro-rhino-laryngologie (ORL) où une tomodensitométrie (TDM) cervicale a été demandée révélant une masse parotidienne gauche de nature tissulaire avec extension aux espaces profonds de la face d'allure tumorale, associée à de multiples adénopathies cervicales homolatérales (Fig.3 et 4). L'enfant a été programmé pour biopsie de la masse parotidienne, le bilan préopératoire a révélé une hyperleucocytose majeure à 98310/mm³ (dont 88% de blastes), associée à une bicytopénie : anémie hypochrome microcytaire (Hb : 7,3 g/dL ; VGM: 65 fL) et thrombopénie à 39000/mm³. Il a été adressé au service d'hémato-oncologie pédiatrique pour complément de prise en charge à 1 mois de l'apparition de sa parotidomégalie.A l'admission, l'anamnèse a retrouvé un antécédent familial de néoplasie pulmonaire chez la grand-mère. L'examen physique a révélé une tuméfaction parotidienne gauche douloureuse, de consistance ferme et adhérente aux plans profonds. L'examen neurologique a mis en évidence une paralysie faciale périphérique ipsilatérale (grade III de House-Brackmann) (Fig.1). Le reste de l'examen a noté une splénomégalie (simple pointe de rate) et des polyadénopathies inguinales infra-centimétriques, sans syndrome hémorragique ni douleurs osseuses ni infiltration des organes génitaux externes. Le taux de LDH était élevé à 831 UI/L, sans syndrome de lyse tumoral. Le myélogramme a confirmé le diagnostic de leucémie aiguë lymphoblastique (LAL) par une infiltration massive (90%) de blastes de type L1/L2 (cytoplasme basophile, noyau à chromatine fine). L'immunophénotypage était en faveur d'une LAL de lignée B. Le caryotype n'a pas décelé d'anomalies cytogénétiques majeures. L'étude du LCR est revenue normale (< 5 éléments/mm³). Les sérologies virales étaient négatives. Le reste du bilan pré thérapeutique notamment la radio thorax, l'échographie abdomi-



Fig.1. Aspect de parotidite gauche avec paralysie faciale le jour de l'admission de l'enfant.

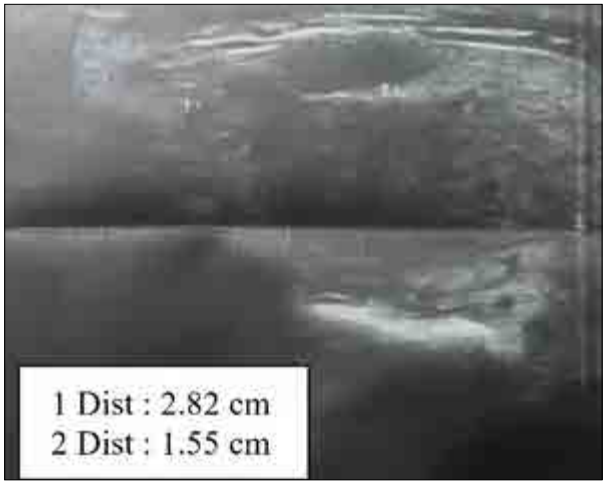

Fig.2. Aspect échographique de la glande parotide gauche tuméfiée, hypoéchogène et hétérogène renfermant une collection suppurée de 28x 15 mm.

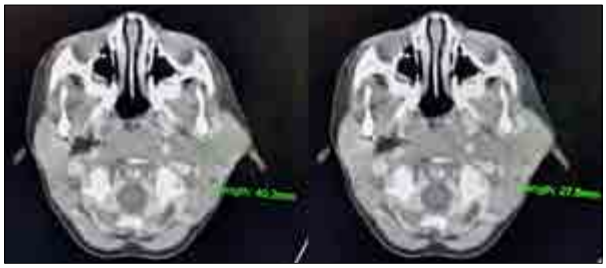

Fig.3. Aspect d'une masse de la région parotidienne gauche, mal limitée, de contours irréguliers de densité tissulaire mesurant approximativement 28x 40 mm, avec infiltration de la région carotidienne.

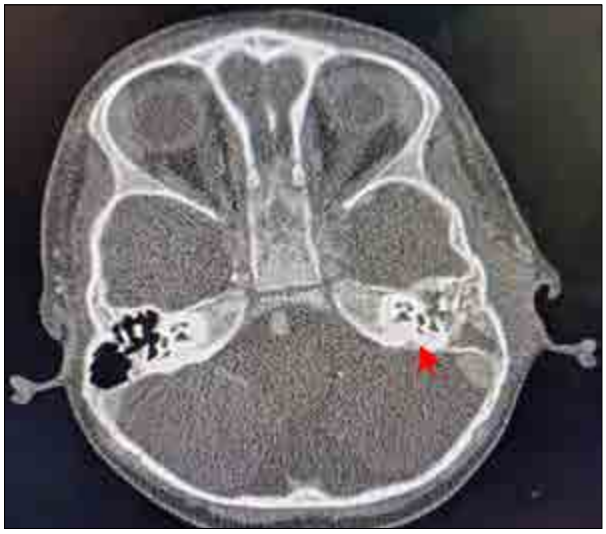

Fig.4. Aspect d'un comblement total de la caisse du tympan et des cellules mastoïdiennes gauche par la masse parotidienne.



Fig.5. Régression de la parotidite et de la paralysie faciale après 8 jours de chimiothérapie.

nale et l'échographie cardiaque sont revenus normales. Le patient a bénéficié d'une hyperhydratation alcaline (3L/m²/j) avant l'initiation du protocole MARALL groupe haut risque devant la forme hyperleucocytaire. L'évolution sous chimiothérapie a été marquée par une régression complète de la masse parotidienne, la disparition de l'otorrhée et une récupération totale de la fonction nerveuse faciale (Fig.5).

Après un recul de 5 mois, le patient est sous chimiothérapie et ne présente aucun signe de rechute leucémique.

Discussion

L'atteinte des glandes salivaires au cours de la leucémie aiguë lymphoblastique (LAL) est une manifestation exceptionnelle, surtout lorsqu'elle constitue le signe inaugural isolé. Dans la littérature, peu d'observations rapportent une parotidomégalie comme mode de révélation d'une LAL chez l'enfant. Des présentations unilatérales similaires ont été décrites par Zaki et al. [5] et Unal et al. [3], ce dernier ayant rapporté une infection concomitante par le virus des oreillons au moment du diagnostic de la LAL [3]. D'autres auteurs, tels que Sneha et al.[2] et Saha et al. [7], ont documenté des formes bilatérales inaugurales, tandis que Juan et al. ont rapporté un cas associé à un réarrangement P2RY8-CRLF2[4]. Par ailleurs, l'atteinte parotidienne peut également signaler une rechute extra-médullaire isolée [8,9]. Plusieurs mécanismes physiopathologiques pourraient expliquer cette localisation. L'infiltration leucémique directe du parenchyme glandulaire demeure l'hypothèse principale, favorisée par la richesse vasculaire et lymphatique de la région cervico-faciale[1]. L'obstruction des canaux salivaires par les blastes peut induire une stase salivaire, générant une inflammation locale, voire une surinfection. Ce mécanisme expliquerait la présentation pseudo-infectieuse de type parotidite suppurée observée chez notre patient. L'immunodépression secondaire à l'envahissement médullaire favorise la survenue d'infections opportunistes, contribuant à la confusion diagnostique initiale [3,6]. Le tableau neurologique fait de paralysie faciale périphérique pourrait être expliqué par une infiltration leucémique directe du nerf facial ou une compression extrinsèque par la masse parotidienne. Dans cette observation, l'échec de l'antibiothérapie conventionnelle, l'installation d'une paralysie faciale périphérique et les anomalies franches de l'hémogramme (bicytopénie, hyperleucocytose blastique) ont constitué des éléments d'alerte majeurs.L'évolution favorable de la tuméfaction parotidienne et de la paralysie faciale dès l'instauration de la chimiothérapie soutient l'hypothèse d'une infiltration leucémique directe plutôt qu'une simple parotidite infectieuse. Cette résolution clinique rapide est concordante avec les données de la littérature, où la régression des lésions parotidiennes sous chimio-

thérapie constitue un argument diagnostique rétrospectif majeur de l'atteinte extra-médullaire [5,8].

Conclusion

Cette observation illustre une présentation rare mais potentiellement trompeuse de la LAL infantile. Toute parotidomégalie atypique, persistante, associée à des signes généraux, neurologiques ou des anomalies biologiques, doit faire évoquer une étiologie maligne. La réalisation précoce d'un hémogramme (numération de la formule sanguine) demeure l'examen clé pour orienter le diagnostic et optimiser la prise en charge [2,3].

Références

1. Bhojwani D, Yang JJ, Pui CH. Biology of childhood acute lymphoblastic leukemia. Pediatr Clin North Am. févr 2015;62(1):47-60.
2. Sneha LM, Subbiah KS, Scott JX, Rajendiran A. Bilateral parotidomegaly as an initial manifestation of acute lymphoblastic leukemia in a child: A case report and review of literature. Natl J Maxillofac Surg. juin 2017;8(1):55.
3. Ünal Ş, Kuşkonmaz B, Balcı YI, Cengiz B, Tuncer M, Gürgey A, et al. An unusual presentation of pediatric acute lymphoblastic leukemia with parotid gland involvement and dactylitis. Turk J Haematol Off J Turk Soc Haematol. 5 juin 2010;27(2):117-9.
4. Juan YT, Wang YL, Jaing TH. Bilateral parotid gland swelling preceding the diagnosis of acute lymphoblastic leukemia with P2RY8-CRLF2 gene rearrangement. Pediatr Neonatol. mai 2023;64(3):366-7.
5. Mohmad Zaki N, Abdul Wahab AH. Parotid Enlargement as a Rare First Site of Manifestation in Extramedullary Acute Lymphoblastic Leukemia: A Case Report. Cureus. juill 2024;16(7):e65485.
6. McQuone SJ. ACUTE VIRAL AND BACTERIAL INFECTIONS OF THE SALIVARY GLANDS. Otolaryngol Clin North Am. 1 oct 1999;32(5):793-811.
7. Saha A, Dandekar S, Milla S, Roman E, Bhatla T. Bilateral parotid gland enlargement and palpable nephromegaly in infant acute lymphoblastic leukemia: case report and review of the literature. J Pediatr Hematol Oncol. avr 2014;36(3):246-8.
8. Lee N, Cho HH, Cho MS. Extramedullary Relapse of Acute Lymphoblastic Leukemia Involving the Parotid Gland: A Case Report and Literature Review. Taehan Yongsang Uihakhoe Chi. 2022 Mar;83(2):394-399. doi: 10.3348/jksr.2021.0054. Epub 2021 Oct 18. PMID: 36237920; PMCID: PMC9514444.
9. Yao X, Wang H, Lei X, Yang J. Unilateral Parotid Gland Involvement of Relapsed Acute Lymphoblastic Leukemia Demonstrated by 18F-FDG PET/CT. Clin Nucl Med. 1 mai 2025;50(5):468-9.

Revue Marocaine des Maladies de l'Enfant

Faits cliniques

Purpura thrombopénique chronique de l'enfant : derrière un PTI réfractaire, une cause génétique

M. El Alaoui El Hanafi[1,2], K. Ryouini[1], K. Elouassifi[1], N. Benajiba[1,2], I. Benhsain[2], K. Maani[1,2], F. Ailal[2]

[1] *Service de Pédiatrie III, Unité d'hémato-oncologie Pédiatrique, Hôpital Mère-Enfant A. Harouchi, CHU Ibn Rochd, Faculté de Médecine et de Pharmacie, Université Hassan II, Casablanca, Maroc.*
[2] *Laboratoire d'Immunologie Clinique, Inflammation et Allergie (LICIA), Faculté de Médecine et de Pharmacie, Université Hassan II, Casablanca, Maroc.*
Auteur correspondant : ahlammalak13@gmail.com

Résumé

Le purpura thrombopénique immunologique (PTI) est une cytopénie auto-immune fréquente chez l'enfant. Il est le plus souvent aigu et d'évolution bénigne, cependant des formes chroniques peuvent exister et révéler une pathologie sous-jacente, notamment immunologique ou génétique. L'objectif de ce travail est de souligner l'importance de la recherche étiologique devant un PTI chronique, en particulier chez le garçon. Nous rapportons l'observation d'un garçon âgé de 2 ans, jusque-là bien portant, ayant présenté un purpura cutané diffus survenu dans un contexte d'apyrexie, quinze jours après un épisode d'infection virale banale. Le bilan initial a mis en évidence une thrombopénie sévère isolée. Malgré une prise en charge conforme aux recommandations, associant immunoglobulines intraveineuses et corticothérapie, l'évolution s'est faite vers un PTI chronique réfractaire. Les investigations étiologiques initiales sont restées non contributives. L'évolution prolongée de la maladie et une anamnèse familiale approfondie ont permis de retrouver des antécédents familiaux masculins évocateurs d'un contexte hémorragique. Une étude génétique a alors été réalisée, mettant en évidence une mutation pathogène du gène WAS, confirmant le diagnostic de syndrome de Wiskott-Aldrich, malgré l'absence initiale d'eczéma, de microthrombopénie ou d'infections récidivantes. L'évolution ultérieure a été marquée par la survenue de manifestations auto-immunes transitoires.

Mots clés

Purpura thrombopénique immunologique chronique, Syndrome de Wiskott-Aldrich, Enfant, Diagnostic étiologique.

Abstract

Immune thrombocytopenic purpura (ITP) is a common autoimmune cytopenia in children. It is most often acute and benign; however, chronic forms may occur and can reveal an underlying disorder, particularly of immunological or genetic origin. The aim of this report is to emphasize the importance of etiological investigation in chronic ITP, especially in boys. We report the case of a previously healthy 2-year-old boy who presented with diffuse cutaneous purpura occurring in an afebrile context, fifteen days after a mild viral infection. Initial investigations revealed severe isolated thrombocytopenia. Despite management consistent with current recommendations, including intravenous immunoglobulin and corticosteroid therapy, the disease evolved toward chronic refractory ITP. Initial etiological investigations were non-contributory. The prolonged course of the disease and a detailed family history revealed male relatives with hemorrhagic events. Genetic analysis was subsequently performed and identified a pathogenic mutation in the WAS gene, confirming the diagnosis of Wiskott–Aldrich syndrome, despite the initial absence of eczema, microthrombocytopenia, or recurrent infections.

Key words

Chronic immune thrombocytopenic purpura, Wiskott-Aldrich syndrome, Child, Etiological diagnosis, Genetics.

Introduction

Le purpura thrombopénique immunologique (PTI) est une cytopénie auto-immune caractérisée par une destruction périphérique accrue des plaquettes et constitue une cause fréquente de thrombopénie acquise chez l'enfant [1]. Il est le plus souvent aigu, d'évolution bénigne et transitoire, survenant après une infection virale, avec une résolution spontanée dans la majorité des cas [1,2].

Cependant, des formes chroniques peuvent exister, définies par une thrombopénie persistante au-delà de 12 mois, et peuvent révéler une pathologie sous-jacente, notamment une maladie auto-immune, un déficit immunitaire primitif ou une étiologie génétique [3–5]. Le risque de méconnaître une cause associée est particulièrement important chez le garçon en cas de PTI précoce, réfractaire ou d'évolution atypique [2].

Nous rapportons l'observation d'un garçon ayant présenté un PTI évoluant vers la chronicité, dont l'évolution et l'anamnèse familiale ont conduit au diagnostic de syndrome de Wiskott-Aldrich, soulignant l'importance d'une démarche étiologique répétée devant tout PTI chronique de l'enfant [2].

Observation clinique

Un garçon âgé de 2 ans est admis pour un purpura cutané diffus évoluant depuis quelques jours. Il est issu d'un mariage non consanguin et sans antécédents personnels particuliers. L'anamnèse retrouve un épisode d'infection virale banal survenu quinze jours avant l'apparition des lésions cutanées. L'évolution s'est faite dans un contexte d'apyrexie, sans altération initiale de l'état général.

À l'admission, l'examen clinique retrouve un enfant en bon état général, conscient et stable sur le plan hémodynamique. Il n'existait pas d'adénopathies périphériques palpables, ni de splénomégalie ou d'hépatomégalie. L'examen cutanéomuqueux a mis en évidence un purpura diffus, sans signes hémorragiques muqueux associés. On a noté une légère pâleur cutanéomuqueuse, sans douleurs osseuses. Le poids et la taille étaient normaux pour l'âge.

L'hémogramme réalisé à l'admission a objectivé une thrombopénie sévère isolée à 10000 plaquettes/mm³, avec des lignées blanche et rouge conservées. Le volume plaquettaire moyen était normal. Devant ce tableau évocateur de purpura thrombopénique immunologique aigu, une perfusion d'immunoglobulines intraveineuses à la dose de 1 g/kg a été administrée. L'évolution biologique est restée défavorable, sans élévation significative du taux plaquettaire.

Devant cette absence de réponse, un myélogramme a été réalisé, montrant une moelle riche avec une mégacaryopoïèse conservée, en faveur d'une thrombopénie d'origine périphérique. Une corticothérapie orale a alors été instaurée à la dose de 2 mg/kg/j pendant quatre semaines. Le taux de plaquettes est resté bas, se maintenant autour de 15000/mm³, sans amélioration significative.

En l'absence d'aggravation clinique et de manifestations hémorragiques sévères, une attitude de surveillance a été adoptée. L'enfant a été suivi régulièrement en consultation pendant quatre années, avec une thrombopénie chronique stable et sans complications hémorragiques majeures.

Un bilan étiologique progressif du purpura thrombopénique chronique a été réalisé au cours du suivi. Il a compris un frottis sanguin avec vérification du volume plaquettaire, des sérologies virales (hépatites B et C, VIH), la recherche d'Helicobacter pylori dans les selles, ainsi que la recherche d'anticorps antinucléaires et anti-ADN natif, tous négatifs. Un dosage pondéral des immunoglobulines et une étude des sous-populations lymphocytaires, réalisés après une année d'évolution, étaient initialement normaux.

Devant la persistance du PTI et son caractère réfractaire aux traitements conventionnels, une anamnèse familiale approfondie a été reprise, mettant en évidence des décès masculins dans la famille maternelle dans un contexte hémorragique. Une étude génétique ciblant le gène WAS a alors été demandée, mettant en évidence une mutation pathogène confirmant le diagnostic de syndrome de Wiskott-Aldrich, malgré l'absence initiale d'eczéma, d'infections récidivantes ou de microthrombopénie.

À l'âge de 8 ans, l'évolution a été marquée par la survenue d'épisodes fébriles prolongés et répétés, initialement considérés comme infectieux, sans isolement de germe. Un bilan biologique a mis en évidence une insuffisance rénale aiguë d'installation brutale, associée à la positivité transitoire des anticorps antinucléaires et anti-DNA natif, évoquant une manifestation auto-immune secondaire, ultérieurement négativée.

Actuellement, l'enfant est suivi sous perfusions régulières d'immunoglobulines intraveineuses associées à une antibioprophylaxie, dans l'attente d'une greffe de moelle osseuse. Un an après le diagnostic, la tante maternelle a consulté pour ses deux fils jumeaux âgés de 5 mois, présentant un purpura diffus associé à des épisodes fébriles et un eczéma. L'étude génétique a confirmé un syndrome de Wiskott-Aldrich chez les deux nourrissons.

Discussion

Le purpura thrombopénique immunologique (PTI) chronique du nourrisson ne doit pas être considéré comme un diagnostic définitif, mais comme un diagnostic d'attente, susceptible d'évoluer et de révéler une pathologie sous-jacente. Contrairement aux formes aiguës, généralement post-infectieuses et spontanément résolutives, les formes persistantes ou chroniques imposent une démarche étiologique structurée et répétée au cours du suivi. Les principales causes rapportées dans la littérature pédiatrique comprennent les maladies auto-immunes systémiques, les déficits immunitaires primitifs (DIP) et certaines étiologies génétiques rares [3-5].

Les données récentes soulignent que plusieurs diagnostics étiologiques peuvent émerger secondairement chez des enfants initialement considérés comme atteints de PTI primaires, justifiant une réévaluation régulière, en particulier en cas de PTI précoce, réfractaire aux traitements conventionnels ou d'évolution clinique atypique [2]. Cette approche dynamique est essentielle afin d'éviter un retard diagnostique susceptible de compromettre la prise en charge et le pronostic.

Parmi les déficits immunitaires primitifs, le syndrome de Wiskott-Aldrich (WAS) constitue une étiologie à évoquer chez le garçon présentant un PTI chronique. Il s'agit d'une affection liée à l'X, secondaire à des mutations du gène WAS, responsables d'un dysfonctionnement de la protéine WASp impliquée dans l'organisation du cytosquelette cellulaire et la régulation des réponses immunitaires [6]. Si la triade classique associant thrombopénie à microplaquettes, eczéma et infections récidivantes est bien décrite, elle n'est pas constamment présente dès les premières années de vie.

Des formes atypiques ou incomplètes de WAS ont été rapportées, se manifestant initialement par une thrombopénie isolée, parfois associée à un volume plaquettaire normal, ce qui peut conduire à une confusion prolongée avec un PTI primaire [6,7]. Dans notre observation, l'absence initiale de microthrombopénie, d'eczéma et d'infections récidivantes a contribué au retard diagnostique, illustrant la difficulté de reconnaissance de ces formes trompeuses. L'anamnèse familiale approfondie, mettant en évidence des décès masculins dans un contexte hémorragique, s'est révélée déterminante et souligne l'importance capitale de l'interrogatoire familial dans la démarche étiologique.

L'apparition secondaire de manifestations auto-immunes, notamment rénales, observées chez notre patient, constitue une complication bien connue du WAS. Elle reflète le défaut de régulation immunitaire caractéristique de cette affection et peut survenir plusieurs années après le début des manifestations hémorragiques [8,9]. Cette évolution souligne l'intérêt d'une surveillance clinique et immunologique prolongée chez les enfants atteints de PTI chronique, même lorsque le bilan initial est rassurant.

Cette observation souligne l'importance, pour le pédiatre, d'envisager le PTI chronique comme une entité évolutive nécessitant une vigilance prolongée. Chez le garçon, la survenue précoce d'un PTI, son caractère réfractaire ou l'existence d'antécédents familiaux évocateurs doivent inciter à élargir la démarche diagnostique et à envisager une exploration génétique ciblée, même en l'absence des signes cliniques classiques du syndrome de Wiskott-Aldrich.

Conclusion

Le purpura thrombopénique immunologique chronique du nourrisson impose une démarche étiologique rigoureuse et itérative. Chez le nourrisson, en particulier lorsque la thrombopénie débute précocement ou présente

une évolution atypique, la recherche d'une cause génétique doit être intégrée au parcours diagnostique, afin d'optimiser la prise en charge et le suivi à long terme..

Références

1. Singh G, Bansal D, Wright NA. Immune thrombocytopenia in children: consensus and controversies. Indian J Pediatr. 2020;87(9):657-663.
2. Kohli R, Chaturvedi S. Immune thrombocytopenia in children and adults: evolving concepts in pathogenesis and management. Blood Rev. 2024;58:101047.
3. Saettini F, Cattoni A, Redaelli M, et al. Primary immunodeficiencies, autoimmune hyperthyroidism, coeliac disease and systemic lupus erythematosus in childhood immune thrombocytopenia. Acta Paediatr. 2021;110(2):643-651.
4. Westermann-Clark E, Adelia C, Anna K, et al. Primary immunodeficiency in children with autoimmune cytopenias: a retrospective 154-patient cohort study. Front Immunol. 2021;12:649182.
5. Rivers E, Worth A, Thrasher AJ, Burns SO. How I manage patients with Wiskott-Aldrich syndrome. Br J Haematol. 2019;185(4):647-655.
6. Jin YY, Wu J, Chen TX, Chen J. When WAS gene diagnosis is needed: seeking clues through comparison between patients with Wiskott-Aldrich syndrome and idiopathic thrombocytopenic purpura. Front Immunol. 2019;10:1549.
7. Baharin MF, Dhaliwal JS, Sarachandran SVV, Idris SZ, Yeoh SL. A rare case of Wiskott-Aldrich syndrome with normal platelet size: a case report. J Med Case Rep. 2016;10:188.
8. Sudhakar M, Rikhi R, Loganathan SK, et al. Autoimmunity in Wiskott-Aldrich syndrome: updated perspectives. Appl Clin Genet. 2021;14:363-388.
9. Shanmugam R, Rakshit S, Sarkar K. Role of Wiskott-Aldrich syndrome protein in hematological malignancies: genetics, molecular mechanisms, and therapeutic strategies. Pathol Res Pract. 2024;253:155026.

À propos d'une détresse respiratoire aigue

N. Benbouziane[1], L. Derrak[1], M. El Mouadden[2], F. El Amrani Idrissi[1], M. El. Bouz[1], D. Laoudiyi[3], C. Bjitro[2], M. Arihi[2], W. Gueddari[1]

[1] Service d'Accueil des Urgences Pédiatriques. Hôpital Mère-Enfant A. Harouchi. Faculté de Médecine et de Pharmacie, Université Hassan II, Casablanca, Maroc.
[2] Service d'orthopédie pédiatrique. Hôpital Mère-Enfant A. Harouchi. Faculté de Médecine et de Pharmacie, Université Hassan II, Casablanca, Maroc.
[3] Service de Radiologie Pédiatrique. Hôpital Mère-Enfant A. Harouchi. Faculté de Médecine et de Pharmacie, Université Hassan II. Casablanca, Maroc.
Auteur correspondant : benbouzianenada@gmail.com

Nous rapportons l'observation d'un enfant de sexe masculin âgé de 10 ans, admis au service d'accueil des urgences pédiatriques pour une détresse respiratoire aiguë. À l'évaluation initiale, l'enfant était conscient mais asthénique, polypnéique à 43 cpm, avec des signes de lutte respiratoires (tirage sous costal et intercostal), une saturation pulsée en oxygène à 88% à l'air ambiant, une tachycardie à 120 bpm, une tension artérielle à 100/60 mm Hg et un temps de recoloration inférieur à 3 secondes. La température était à 38,7°C et la glycémie capillaire à 0,94g/L. À l'examen physique, il avait des râles ronflants et crépitants à l'auscultation pulmonaire et une tuméfaction au niveau de l'extrémité inférieure de la cuisse droite avec une impotence fonctionnelle du membre inférieur droit. La tuméfaction était dure et douloureuse à la palpation, avec présence d'une circulation veineuse collatérale sans réaction inflammatoire de la peau en regard. La mobilité articulaire était conservée.

À l'anamnèse, la symptomatologie respiratoire avait commencé 20 jours avant son admission par l'installation d'une toux productive, une gêne respiratoire et une fièvre non chiffrée associée à une asthénie, une anorexie et un amaigrissement non chiffré. L'enfant avait reçu du paracétamol et une antibiothérapie (amoxicilline -acide clavulanique) par voie orale pendant une semaine sans aucune amélioration.

A cette étape quelles sont vos hypothèses diagnostiques ?

1. Une infection à staphylocoque avec localisation pulmonaire et osseuse (ostéomyélite compliquée).
2. Une tumeur osseuse révélée par une métastase pulmonaire.
3. Une infection au Mycobacterium Tuberculosis à localisation pulmonaire et osseuse.

Que demanderiez-vous comme examens complémentaires ?

Réponse

1. Une radiographie thoracique de face (Fig.1).
2. Une radiographie de la cuisse droite (face et profil) prenant l'articulation de la hanche et du genou droit (Fig.2).

Un bilan biologique a été demandé en parallèle, fait d'une numération formule sanguine ayant montré une hémoglobine à 12,5 g/dl, des leucocytes à 14350/mm^3, des polynucléaires neutrophiles à 8780/mm^3, des lymphocytes à 3820/mm^3 et des plaquettes à 590000/mm^3. Le taux des LDH était à 692UI/l et les Phosphatases Alcalines étaient à 144 UI/l.

Dans le cadre du bilan d'extension locorégionale et générale une imagerie par résonnance magnétique (IRM) des parties molles a été demandée ainsi qu'une tomodensitométrie thoracique (TDM).

La TDM thoracique a montré l'aspect d'un lâcher de ballon en faveur de métastases pulmonaires (Fig.3).

L'IRM des parties molles a montré un processus tumoral pan-diaphysaire fémoral étendu à la métaphyse et l'épiphyse, corticomédullaire, assez bien limité, de contours polylobés, hétérogène, associé à une importante réaction périostée avec une rupture corticale et une infiltration des muscles des compartiments antérieur et postérieur du tiers inférieur de la cuisse en faveur d'une tumeur osseuse (Fig.4).

Devant ce processus, l'enfant a été transféré au service d'orthopédie où il a bénéficié d'une biopsie osseuse dont les résultats étaient en faveur d'un sarcome d'Ewing.

Il a été mis sous traitement palliatif avec immobilisation du membre puis il a été transféré au service de réanimation où il a été intubé et mis sous ventilation invasive devant la défaillance respiratoire. L'évolution a été marquée par le décès quelques jours après.

Discussion

Les tumeurs osseuses malignes représentent 5% de toutes les tumeurs malignes de l'enfant. Elles ont un caractère agressif rapidement évolutif à différencier des tumeurs osseuses bénignes, des infections ou des traumatismes méconnus [1,2].



Fig.1. Radiographie thoracique de face montrant de multiples images nodulaires bilatérales, arrondies, bien limitées de taille variable et disséminées dans les deux champs pulmonaires.



Fig.2. Radiographie du fémur montrant une lésion métaphysaire condensante de l'extrémité inférieure du fémur droit associée à une réaction périostée spiculée.

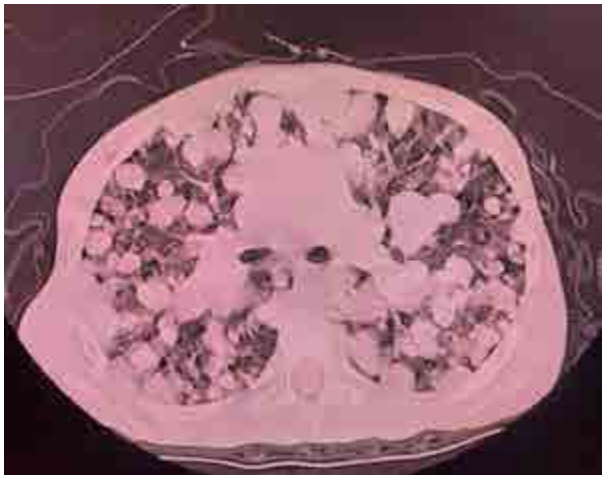

Fig.3. Image scanographique montrant un aspect de multiples nodules pulmonaires bilatéraux, de tailles variables, bien limités, à contours réguliers et épars hautement évocateurs de métastases pulmonaires.

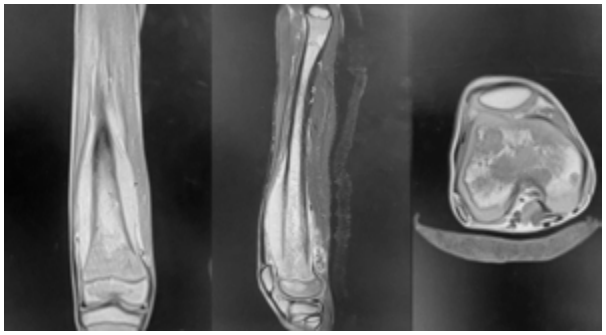

Fig.4. Imagerie par résonnance magnétique montrant un processus tumoral pan-diaphysaire fémoral droit étendu à la métaphyse et l'épiphyse.

La douleur constitue le symptôme fonctionnel prédominant, qu'elle soit spontanément rapportée par le patient ou mise en évidence au cours de l'examen clinique. Celle-ci peut se manifester tout aussi bien en diurne qu'en nocturne avec une sémiologie compatible avec une origine mécanique ou inflammatoire, rendant l'interprétation parfois complexe [3].

L'apparition d'une tuméfaction palpable est généralement observée uniquement dans les régions où les structures osseuses sont superficielles. Le plus souvent la tuméfaction n'est révélée que dans un tiers des cas lors du premier examen clinique [4].

Chez notre patient, la douleur était présente deux semaines avant la symptomatologie respiratoire mais les parents l'ont attribué à une chute passée inaperçue. Des phénomènes de compressions et d'infiltrations des structures nerveuses périphériques ou centrales peuvent survenir avec atteinte motrice ou sensitive compliquant ainsi le tableau [3]. Notre malade n'avait pas de trouble moteur ni sensitif, mais il avait un des signes révélateurs à type d'impotence fonctionnelle responsable d'une boiterie douloureuse [5]. Les signes généraux correspondant à une asthénie, un syndrome anémique, un amaigrissement ou encore une fièvre ne se voient qu'à un stade avancé de l'évolution de la tumeur [6]. La consultation à ce stade d'évolution de la tumeur osseuse rend le diagnostic un peu difficile devant la fréquence de l'infection dans notre contexte, ce qui retarde la prise en charge comme c'était le cas chez notre enfant.

Le diagnostic des tumeurs osseuses primitives chez l'enfant repose sur une approche intégrée, combinant l'analyse des données cliniques, radiologiques et histopathologiques par biopsie [3].

L'examen clinique local, en notant soigneusement l'état cutané, les signes éventuels de compression vasculaire ou nerveuse, l'amyotrophie musculaire, une possible atteinte articulaire par la présence ou non d'un épanchement liquidien, ainsi que la présence ou non de ganglion satellite, revêt une importance considérable pour le diagnostic précoce d'une tumeur osseuse.

Un examen général complet est indispensable.

Dans une étude de 71 cas d'enfants atteints de tumeur osseuse 51 avaient un ostéosarcome et 20 avaient un sarcome d'Ewing. Le délai moyen de diagnostic était de 5,4 ± 13,9 mois [7]. Ce qui, bien évidemment engage le pronostic, puisque des métastases peuvent se développer pendant ce laps de temps, réduisant ainsi le pourcentage de guérison, comme ce qui a été rapporté chez notre patient.

L'imagerie occupe une place importante dans le diagnostic, le bilan d'extension et le suivi. Les clichés radiologiques simples motivés par les signes cliniques sont la première étape du diagnostic.

Les signes radiologiques peuvent être étendus, d'emblée très évocateurs de malignité, mais parfois seule une apposition périostée de petite taille ou une plage d'ostéocondensation ou de déminéralisation sont présentes.

L'IRM est l'examen de seconde intention afin d'évaluer l'extension locorégionale au sein de l'os et dans les parties molles adjacentes et de déterminer la zone la plus appropriée pour une biopsie.

Il n'existe actuellement aucun marqueur biologique spécifique au diagnostic des tumeurs osseuses malignes primitives. Néanmoins, un bilan sanguin complet (NFS, ionogramme, bilan hépatique/rénal, PAL, LDH, CRP) est recommandé dans la prise en charge initiale afin d'évaluer le pronostic et d'assurer le suivi [8].

La démarche diagnostique dans le domaine de la pathologie tumorale osseuse nécessite une confrontation anatomo-radio-clinique avec idéalement une réunion de concertation pluridisciplinaire spécialisée, dès que la tumeur osseuse est découverte.

Une prise en charge multidisciplinaire est essentielle pour assurer des soins optimaux, combinant résection chirurgicale, chimiothérapie et rééducation. L'objectif du traitement chirurgical est d'obtenir une résection du sarcome avec des marges saines, accompagnée d'un plan de reconstruction personnalisé [9].

Le diagnostic tardif dans le cas de notre enfant était à l'origine de l'extension locale et générale avec des métastases pulmonaires responsables d'une défaillance respiratoire non récupérable sous assistance ventilatoire.

Conclusion

Bien que les tumeurs osseuses malignes primitives de l'enfant soient rares, les avancées scientifiques récentes ont considérablement amélioré leur prise en charge. Le développement des techniques d'imagerie médicale permet désormais un diagnostic plus précoce et plus précis. Parallèlement, les progrès notables en chimiothérapie ainsi que dans la conception d'implants chirurgicaux, sans oublier l'actualisation continue des protocoles de radiothérapie, ont contribué à optimiser les stratégies thérapeutiques et à améliorer le pronostic des patients pédiatriques.

Références

1. Ndour O, Alumeti DM, Fall M, Fall AF, et coll. Aspects épidémiologiques, diagnostiques et thérapeutiques des ostéosarcomes de l'enfant au CHU Aristide le Dantec de Dakar: à propos de 16 cas. Pan Afr Med J. 2013;14 ;104.
2. Boulet, B.,Couanet, D. Imagerie des tumeurs osseuses primitives malignes de l'enfant : de la découverte au traitement. Journal de Radiologie,2008. 89(10), 1279.
3. Haimeur.S, EL FEZZAZI.R. Les tumeurs osseuses malignes primitives chez l'enfant: expérience du service de traumatologie pédiatrique. Thèse N°49 Marrakech ; 2014.
4. P. Marec-Bérard, C. Delafosse, C. Foussat. Douleurs et tumeurs osseuses malignes de l'enfant et l'adolescent. Archives de Pédiatrie ; 2005 ; 12 ;191-198.
5. P.Marec-Bérard, F. Chotel. Ostéosarcome de l'enfant. Oncologie ; 2006 ;8 ; 546–550
6. Eccleston C, Retrouvey M, Conran RM. Educational Case: Ewing Sarcoma of Bone. Acad Pathol. 2021;8.
7. Kha ST, Sharma J, Kenney D, Daldrup-Link H, et al. Assessment of the Interval to Diagnosis in Pediatric Bone Sarcoma. Pediatr Emerg Care. 2023 ;39(12) ; 963-967.
8. Pekarek L, De la Torre-Escuredo B, Fraile-Martinez O et al. Towards the Search for Potential Biomarkers in Osteosarcoma: State-of-the-Art and Translational Expectations. International Journal of Molecular Sciences; 23; no. 23: 14939.
9. Callan AK, Alexander JH, Montgomery NI, Lindberg AW et al. Contemporary surgical management of osteosarcoma and Ewing sarcoma. Pediatr Blood Cancer. 2025;72; Suppl 2; e31374.

Pneumonia.

G.G.S ,et al. Nicklaus Children's Hospital,Miami,Florida.
Pediatrics in Review Vol. 47 No. 4 APRIL 2026 : 196-206

La pneumonie est une infection du tractus respiratoire inférieur caractérisée par de la fièvre, des symptômes respiratoires et une atteinte du parenchyme pulmonaire confirmée par l'examen clinique ou l'imagerie. Elle est dite communautaire si elle est acquise en communauté. Son épidémiologie a radicalement changé grâce aux vaccinations contre *S. pneumoniae, H. influenzae* type b et la grippe, réduisant considérablement la mortalité mondiale. Parallèlement, l'utilisation de tests moléculaires a mis en évidence le rôle croissant des virus respiratoires dans l'étiologie de la maladie.

Le diagnostic de la PAC non compliquée repose avant tout sur l'anamnèse et l'examen physique. La douleur thoracique, l'hypoxémie et l'augmentation du travail respiratoire sont des indicateurs plus spécifiques de pneumonie que d'autres signes cliniques .L'identification de facteurs de risque tels les cardiopathies congénitales, l'asthme, la drépanocytose, l'immunodéficience, le jeune âge (moins de 2 ans) et la malnutrition sont des prédicteurs de pronostic défavorable.

Les recommandations actuelles insistent sur une utilisation restrictive des examens complémentaires :

La radiographie thoracique (RT) n'est pas nécessaire en routine pour les enfants en bonne santé correctement immunisés et pris en charge en ambulatoire. Elle est réservée aux cas suspects de complications, de détresse respiratoire ou d'échec thérapeutique.

L'échographie pulmonaire constitue une alternative fiable à la RT, avec une sensibilité (83%) et une spécificité (84%) élevées pour distinguer les consolidations bactériennes des atteintes virales interstitielles.

La numération formule sanguine (NFS) et les réactifs de la phase aiguë (CRP, Procalcitonine) ne sont pas recommandés en routine pour la gestion ambulatoire. Les hémocultures ont un rendement faible (environ 5%) et doivent être limitées aux patients hospitalisés ou présentant des complications.

L'objectif est d'optimiser le choix de l'antibiotique tout en respectant les principes de gérance des antibiotiques. Le traitement ambulatoire à base d'amoxicilline par voie orale à spectre étroit est le traitement de première intention pour les PAC légères chez l'enfant immunisé.

Le traitement en milieu hospitalier à base d'ampicilline par voie intraveineuse à haute dose est recommandé de première intention pour les pneumonies bactériennes présumées. Les céphalosporines de troisième génération (ex : ceftriaxone) sont réservées aux enfants non immunisés, en état de choc ou de moins de 6 mois .

Environ 3% des PAC pédiatriques développent des complications, telles que l'épanchement parapneumonique (le plus fréquent), la pneumonie nécrosante ou l'abcès pulmonaire.

Les critères de sortie sont l'amélioration clinique manifeste depuis au moins 12 heures, la tolérance orale et la saturation en oxygène stable > 90% à l'air ambiant.

Pr. Z. El Korchi (Casablanca)

Les politiques publiques de la santé digitale au Maroc : Etat des lieux et perspectives.

Ounbouh.H, El fathaoui.H*, Aguil.M* et Azergui.A**
Revue Française d'Economie et de la Gestion « volume 7 : Numéro1 » Janvier 2026 pp : 238-253.
**Faculté des sciences juridiques, économiques et sociales d'Ait Melloul Université Ibn Zohr- Maroc.*

Les auteurs ont voulu, à travers une étude descriptive, établir un état des lieux ainsi que les perspectives publiques de la santé digitale au Maroc qui visent principalement à améliorer l'accès aux soins.

En fait, la numérisation de la santé au Maroc s'inscrit dans le cadre des stratégies générales de l'économie nationale. Si e-santé, lancé en 2008 par le ministère de la santé et de protection sociale, a visé la concrétisation d'un système d'information sanitaire national et la numérisation des données des patients, la pandémie covid-19 a eu un rôle accélérateur du processus.

Selon le rapport de l'observatoire de la santé en France, un ensemble de concepts de santé digitale s'interfère dont e-santé, télésanté et télémédecine. La santé digitale utilise différents outils technologiques d'information et de communication qui facilitent la prise en charge des patients. Ainsi, m-Heath utilise la technologie mobile et pour la télé chirurgie, l'acte chirurgical est assisté par un robot ou un ordinateur. Aussi, de nouvelles spécialités ont vu le jour grâce aux innovations dans ce domaine comme la télé radiologie.

Les outils technologiques contribuent certes à la réduction de la mortalité et de la morbidité, mais, encore faut il que le professionnel de santé puisse saisir les données du patient ce qui augmente la charge de travail et explique en partie la résistance au changement du traditionnel au numérique.

Les auteurs rapportent, qu'une étude par Health Partners a révélé que la téléconsultation réduit le cout des consultations, augmente l'efficacité et diminue les tests complémentaires.

Ailleurs, le dossier médical électronique contrairement au dossier physique renferme tout le parcours de santé du patient qui y intègre également des informations sur son style de vie (régime alimentaire, activité physique…).

Néanmoins, certaines maladies exigent la consultation en présentiel, d'autres demandent une attention particulière à l'observation et la communication non verbale comme les maladies psychiatriques. Quant aux patients atteints de maladies chroniques, la télé surveillance permet d'assurer au mieux le suivi médical, un contrôle plus adéquat de la maladie et un risque moindre des complications et par conséquent une diminution du coût des soins.

Par ailleurs et grâce à des partenariats avec des firmes du numérique, la santé digitale connait un essor en facilitant l'accès à l'information médicale et aux soins. En Inde par exemple, des cartes à puces multi-applications ont permis l'octroi au citoyen de prestations médico-sociales.

En oncologie, les outils en rapport avec l'intelligence artificielle et les big data ont permis aux patients cancéreux de s'informer sur leur maladie, échanger avec le médecin, s'auto surveiller tout en réduisant leurs déplacements et leur stress et tout en limitant les consultations systématiques pour les réserver au cas où l'intervention effective du médecin est nécessaire. Plusieurs études rapportent ces constats et révèlent à quel point cela facilite la communication médecin/malade, même si parfois, la digitalisation n'est pas acceptée par les utilisateurs et également les soignants.

Pour se documenter sur la santé digitale au Maroc, les auteurs ont analysé des documents et articles scientifiques entre 2011 et 2024, des rapports officiels et documents stratégiques. Depuis 1996, il ya eu modernisation du tissu numérique par le Maroc, puis le développement digital a connu une progression depuis 2008 avec les stratégies nationales, d'abord « Maroc numérique 2013-2014 », puis la transformation digitale comme volet de la réforme de l'administration (2018- 2021) ; puis avec la covid-19 où la télémédecine a contribué à la gestion de la crise en limitant la transmission médecin/malade et au sein de la population ; et enfin, Maroc Digital « 2020-2025 » avec la création de l'agence de développement. Cependant, la marche digitale est en partie entravée par le taux bas de l'alphabétisation et le degré d'acceptabilité culturelle.

Aussi, si les avantages de la numérisation sont clairs en terme de dépenses (durée moyenne de séjours, paperasses, déplacements, suivi médical), des obstacles restent présents d'ordre organisationnel, humain et technique. Des outils ont certes été élaborés et utilisés, à titre d'exemple, au CHU d'Oujda : Hosix (système d'information de gestion hospitalière), Pyxix et Medstation (gestion de la pharmacie), Rowa (commandes pharmaceutiques) et Chikaya santé pour la gestion électronique des réclamations des patients.

Ainsi, la santé digitale avec selon les prestations, e-consultation, e-opération chirurgicale mais aussi e-Learning et e-Commerce, est à l'origine d'une meilleure qualité des soins octroyés aux citoyens, une amélioration des conditions de travail des profession-

nels de santé, mais aussi une réduction des conflits et des corruptions par rapport à l'organisation traditionnelle des établissements publiques avec cependant, un risque potentiel sur la protection des données personnelles.

Au Maroc, la digitalisation de la santé est en phase d'institutionnalisation, elle s'opère de façon progressive et utilise selon l'objectif visé, la télémédecine, la gestion des rendez vous et l'instauration du dossier médical digital, en plus du système d'information de gestion hospitalière. Si l'évaluation des politiques publiques de la santé digitale constitue une perspective d'avenir, la complémentarité synergique avec le modèle classique s'impose de même que la formation à la fois des soignants et des patients pour rehausser l'alphabétisme général et digital.

Dr Khadija Bendarqawi (Casablanca)

Infection à virus d'Epstein-Barr chez l'enfant : biomarqueurs et atteinte hépatique.

TIBC, PLR, and EBV DNA load correlate with hepatic injury in EBV-associated infectious mononucleosis.

Shengfeng Sun.
Department of Outpatient and Emergency, Children's Medical Center, The First Hospital of Jilin University, Changchun, China.
Journal: Frontiers in Pediatrics (2026).

L'infection par le virus d'Epstein-Barr (EBV) est fréquente chez l'enfant et se manifeste le plus souvent sous forme de mononucléose infectieuse. Bien que généralement bénigne, elle peut s'accompagner d'une atteinte hépatique dont la sévérité est variable.

Cet article de 2026 s'intéresse à l'identification de biomarqueurs permettant de prédire l'atteinte hépatique chez les enfants atteints de mononucléose à EBV. L'objectif est d'améliorer la stratification du risque et la prise en charge clinique.

Les résultats montrent que plusieurs paramètres biologiques sont significativement associés à la sévérité de l'atteinte hépatique, notamment la charge virale EBV, le ratio plaquettes/lymphocytes (PLR) et la capacité totale de fixation du fer (TIBC). Une élévation de ces marqueurs est corrélée à une atteinte hépatique plus importante.

Les auteurs soulignent que ces biomarqueurs pourraient être utilisés en pratique clinique pour identifier précocement les enfants à risque de complications et adapter leur surveillance.

Cet article met en évidence l'intérêt des biomarqueurs biologiques dans l'évaluation de la gravité de la mononucléose infectieuse à EBV chez l'enfant. Ils pourraient constituer des outils utiles pour une prise en charge plus personnalisée.

Pr. L. Derrak (Casablanca)

Biologic therapies for severe pediatric asthma: efficacy, safety, and biomarker-guided selection (Frontiers in Allergy, 2026).

Enrico Tondina.
Department of Clinical-Surgical, Diagnostic and Pediatric Sciences, University of Pavia, Pavia, Italy, 2Pediatric Clinic, Fondazione IRCCS Policlinico San Matteo, Pavia, Italy.

L'asthme sévère de l'enfant représente une forme hétérogène et difficile à contrôler malgré un traitement inhalé optimisé. Cet article publié en 2026 dans Frontiers in Allergy fait le point sur les biothérapies disponibles, leur efficacité clinique, leur sécurité, ainsi que le rôle central des biomarqueurs dans la sélection des patients.

L'article souligne que l'asthme sévère pédiatrique est majoritairement associé à une inflammation de type 2 impliquant les voies IgE, IL-5, IL-4/IL-13 et TSLP. Les principales biothérapies actuellement utilisées incluent l'omalizumab, les anti-IL-5/IL-5R (mepolizumab, benralizumab), le dupilumab (anti-IL-4Rα) et le tezepelumab (anti-TSLP).

Les résultats compilés dans la littérature montrent une réduction significative des exacerbations sévères, une

diminution des hospitalisations et une baisse de l'utilisation des corticoïdes systémiques chez les enfants traités. Une amélioration globale du contrôle de l'asthme et de la qualité de vie est également rapportée, avec un profil de sécurité globalement favorable, dominé par des effets indésirables mineurs tels que les réactions locales au site d'injection.

L'article met en évidence l'importance des biomarqueurs tels que les éosinophiles sanguins, le FeNO et les IgE pour guider le choix de la biothérapie et permettre une approche personnalisée. Parmi les molécules disponibles, le dupilumab et le tezepelumab apparaissent particulièrement prometteurs, notamment grâce à leur efficacité dans des profils plus larges de patients. Cet article confirme que les biothérapies ont profondément transformé la prise en charge de l'asthme sévère pédiatrique en introduisant une approche de médecine de précision. Cependant, les auteurs insistent sur la nécessité de données à long terme afin de mieux définir la durée optimale des traitements et les stratégies d'arrêt.

Pr. L. Derrak (Casablanca)

Societé Marocaine d'Urgences et de Réanimation Neonatales et Pédiatique (SMURNEP)
Juin 19-21, 2026

Association des Pédiatres de la région de l'Oriental (A.P.O)
Juin 26-27, 2026, Oujda

Societé Marocaine de Pédiatrie (SMP) ET Amicale des Pédiatres de Tanger (APT)
Septembre 18-20, 2026, Tanger

Coupe de Monde de Simulation Pédiatrique - Medecine de Catastrophe - 2ème Edition
Juin 25-28, 2026, Marrakech

4ème Congrès Pédiatrique d'Agadir
Septembre 25-27, 2026, Taghazout

Le congrès de la société marocaine de la pédiatre SMP et amicale des pédiatres de Tanger (APT)
Octobre 02 Au 04 - 2026, Tanger

Journées d'Urgences Pédiatriques
Octobre 24 - 2026

Congrés National d'immunoallergologie et pneumologie pediatrique
Octobre 23 Au 24 - 2026, Rabat

Journées de l'association des pédiatres El Jadida doukala
Novembre 06 Au 08 - 2026, El Jadida

14ème Congrès SOMIPEV
Decembre 04 Au 06 - 2026, Marrakech